

федеральное государственное бюджетное образовательное учреждение высшего образования  
 "Красноярский государственный медицинский университет имени профессора В.Ф. Войно-  
 Ясенецкого" Министерства здравоохранения Российской Федерации

РЕЦЕНЗИЯ НА РЕФЕРАТ

Кафедра Онкологии  
(наименование кафедры)

Рецензия \_\_\_\_\_  
(ФИО, ученая степень, должность рецензента)

на реферат ординатора 1 года обучения по специальности онкология  
Черных Кристина Сергеевна  
(ФИО ординатора)

Тема реферата Дифференциальная диагностика  
миометрия и фиброуз кисты матки

Основные оценочные критерии

№	Оценочный критерий	Оценка (по пятибалльной шкале)
1.	Структурированность	
2.	Объем	достаточно
3.	Актуальность	актуально
4.	Соответствие текста реферата его теме	соответствует теме
5.	Владение терминологией	владеет
6.	Полнота и глубина раскрытия основных понятий темы	раскрыты
7.	Логичность доказательной базы	владеет
8.	Умение аргументировать основные положения и выводы	
9.	Источники литературы (не старше 5 лет)	выбрше 5 лет
10.	Наличие общего вывода по теме	
Итоговая оценка		отлично

Дата: 16 июня 2022 год

Подпись рецензента

[Подпись]  
(подпись)

[Подпись]  
(ФИО рецензента)

Подпись ординатора

[Подпись]  
(подпись)

Черных К.С.  
(ФИО ординатора)

**ФЕДЕРАЛЬНОЕ ГОСУДАРСТВЕННОЕ БЮДЖЕТНОЕ  
ОБРАЗОВАТЕЛЬНОЕ ГОСУДАРСТВЕННЫЙ МЕДИЦИНСКИЙ  
УНИВЕРСИТЕТ ИМЕНИ ПРОФЕССОРА В.Ф. ВОЙНО-ЯСЕНЕЦКОГО»  
МИНИСТЕРСТВА ЗДРАВООХРАНЕНИЯ РОССИЙСКОЙ ФЕДЕРАЦИИ**

**Кафедра онкологии и лучевой терапии с курсом ПО**

Заведующий кафедрой:

Д.м.н, профессор, Зуков Руслан Александрович

**РЕФЕРАТ**

на тему:

**Дифференциальная диагностика пигментных невусов  
КОЖИ**

Выполнил:

клинический ординатор 1 года специальности ОНКОЛОГИЯ

Черных Кристина Сергеевна



Баложин Г.Н

Проверил:

кафедральный руководитель ординатора

к.м.н., доцент, Гаврилюк Дмитрий Владимирович

## Оглавление:

1. Введение

2. Основная часть

3. Заключение

4. Список использованной литературы

## Введение

Невус пигментный представляет собой пигментированное образование на кожном покрове, которое состоит из невусных клеток. Невус является доброкачественным образованием, возникшим в результате миграции меланобластов в базальный слой эпидермиса в эмбриональном периоде. Сам по себе невус безопасен, но существует риск образования на родимых пятнах меланомы или рака кожи.

Различные врождённые и приобретённые невоидные новообразования есть почти у всех людей. Более чем у 90% населения имеются пигментные новообразования кожи. Среднее количество невусов у каждого человека составляет 20, варьируя от 3 до 100, причём их число обычно увеличивается с возрастом. Далеко не все невусы потенциально могут переродиться в меланому, поэтому принято их делить на меланомоопасные и меланомонеопасные.

Меланомоопасные невусы встречаются значительно реже (около 10%), чем меланомонеопасные. По возрасту пациентов, локализации очагов поражения и другим клинико-анатомическим данным эти невусы не отличаются. Важно учитывать, что по степени пигментации очага проводить дифференциальную диагностику невозможно. Различные травмы — механические, химические, радиационные, как острые, так и повторные, могут быть факторами, провоцирующими превращение некоторых видов невусов в меланому, в первую очередь пограничных или других меланомоопасных.

В связи с этим, строго противопоказана биопсия подозрительного элемента кожи, а также косметическое его лечение при помощи непосредственно травмирующих методов (частичное удаление, электрокоагуляция, криотерапия, воздействие химическими и другими агентами). Процент больных меланомой, имеющих чёткие указания на предшествующие развитию опухоли травмы (после неполного косметического удаления пигментного невуса, случайной травмы), варьирует от 20 до 78%. Категорически недопустима биопсия или неполное удаление

очага поражения с целью отличия меланомоопасного невуса от меланомы или других поражений кожи.

Основная часть.

## ПРИЧИНЫ ВОЗНИКНОВЕНИЯ

Пигментный невус образовывается на эмбриональном этапе развития, в процессе формирования будущих кожных покровов. В результате генетической деструкции ДНК-клетки невоцита нарушается процесс репликации. Внутренняя структура приобретает возможность удерживать большое количество пигментного вещества. За счет этого появляются скопления клеток, наполненных красящим веществом.

Причины возникновения мутаций клеток эпидермиса могут быть следующими:

- Длительный прием оральных противозачаточных препаратов будущей матерью.
- Применение гормональных средств во время беременности.
- Снижение гормонального фона в период возникновения угрозы прерывания беременности.
- Курение, употребление спиртных напитков не только в течение беременности, но и на протяжении двух лет до ее наступления.
- Наличие венерических заболеваний.
- Кандидозы, или молочница.
- Воспалительные процессы мочевого пузыря.
- Употребление генетически модифицированных продуктов, продуктов с большим содержанием красителей и консервантов.
- Радиационное излучение.
- Воздействие на кожу матери агрессивных ультрафиолетовых лучей. •

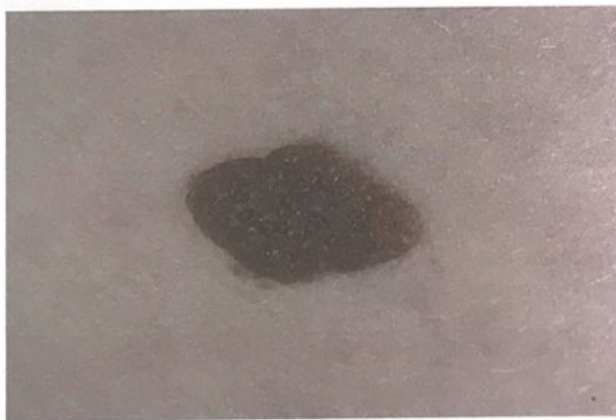Генетическая предрасположенность.

Причины приобретенных новообразований заключаются в воздействии неблагоприятных факторов на кожный покров ребенка или взрослого человека. У женщин это могут быть гормональные перестройки организма в разные периоды жизни. Причины приобретения доброкачественных образований солнечные ванны, изменение климата, рациона, прием некоторых лекарственных препаратов.

### ВИДЫ ПИГМЕНТНЫХ НОВООБРАЗОВАНИЙ

Для определения факторов и степени риска необходимо установить не только причины возникновения пигментированного пятна, но и его структурный состав. Помимо этого, нужно знать, к какому типу невуса относится определенное новообразование кожи у взрослого человека или ребенка. После определения данных особенностей назначается лечение родимого пятна.

#### Пограничный пигментный невус



Пограничный пигментный невус - плоский тёмно-коричневый или чёрный узел диаметром до 1 см с гладкой сухой поверхностью, развивается на границе эпидермиса и дермы, для него характерна повышенная активность пигментных клеток (меланоцитов). Иногда пограничный невус выглядит в виде пятна округлых или неправильных очертаний с ровными волнистыми краями. Излюбленной

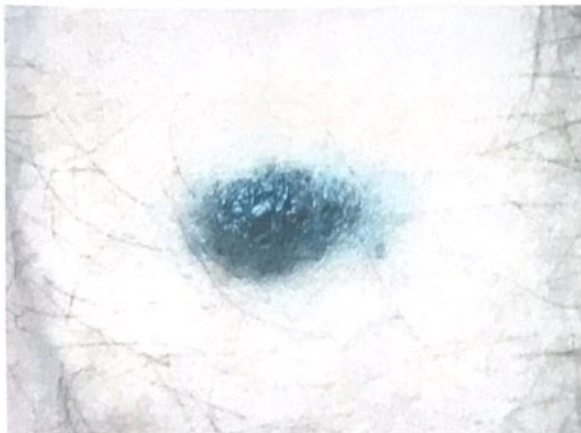
локализации у пограничного невуса нет. Он может располагаться на коже лица, шеи, туловища. Пигментные невусы на коже ладони, подошв, половых органов почти всегда являются пограничными. Пограничный невус чаще является врождённым, однако может появляться в первые годы жизни или даже после полового созревания. Важный дифференциально-диагностический признак пограничного пигментного невуса - полное отсутствие на нём волос.

Пигментный пограничный невус нужно отличать от кавернозных гемангиом, для которых характерна более мягкая консистенция узла, от себорейной («старческой») кератомы, у которой, как правило, менее ровная, «шершавая», сальная поверхность. В дифференциальной диагностике между пограничным пигментным невусом и ранней меланомой важную роль отводят анамнезу. Большинство больных меланомой указывают, что опухоль у них развилась на месте длительно или даже с рождения существовавшего пигментного невуса, не причинявшего никаких неудобств. Невус медленно растёт соответственно весу тела. В период полового созревания пациенты могут отмечать ускорение роста невуса - следствие гормональной перестройки и повышения уровня обменных процессов, включая пигментный. Механическая травма выступает преобладающим фактором, сопутствующим озлокачествлению ранее «спокойных» невусов.

Особенно опасны следующие пограничные невусы: систематически травмируемые, располагающиеся на подошве, ногтевом ложе, в перианальной области.

Своевременное удаление невусов этих локализаций является надёжной профилактикой меланомы. Чрезмерная инсоляция, тепловое или бальнеологическое лечение сопутствующих хронических заболеваний также играют отрицательную роль в развитии меланомы. Ускорение роста невуса после травмы или активной инсоляции, воспалительные изменения, изменение окраски, появление зуда, мокнутия, уплотнения должны настораживать.

Синий или голубой невус




Синий или голубой невус (невус Ядассона-Тиче) - резко отграниченный от окружающей кожи узел тёмно-синего или голубоватого цвета, округлых очертаний, плотно-эластической консистенции с гладкой безволосой поверхностью. Голубой цвет обусловлен массивными скоплениями меланина в глубоких слоях дермы. Размер узла, как правило, не превышает 0,5 см. Располагается голубой невус чаще на лице, конечностях, ягодицах. В большинстве случаев синий невус - одиночное образование.

Синий невус встречается во всех возрастных группах, чаще у женщин среднего возраста. Клинически синий невус трудно отличим от пигментного пограничного невуса. Однако такие клинические особенности, как большая отграниченность и инфильтрированность, синий или голубой цвет, появление в более позднем возрасте и полусферическая форма, позволяют осуществить дифференциальный диагноз. При более глубоком расположении в коже синий невус иногда приходится дифференцировать с дерматофибромой. Отличить его помогают такие симптомы, как меньшая инфильтрированность, цвет и обычно солитарный очаг поражения.

Развитие меланомы на месте синего невуса наблюдается редко, однако этот невус относят к группе меланомоопасных.



## Невус Ота

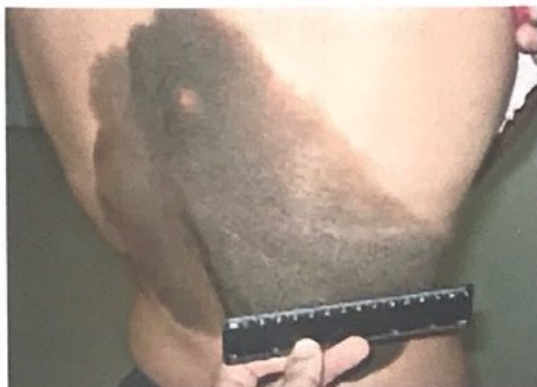

Невус Ота, или окулодермальный меланоцитоз - большой, как правило, односторонний пигментный невус на лице в области иннервации I и II ветвей тройничного нерва (область лба, щек и носа).

Клинически отмечают тёмно-коричневую пигментацию в различных отделах глаза: конъюнктиве, склере, радужной оболочке. Одновременно выявляют массивный пигментный невус (или сливающиеся друг с другом невусы) на щеке, верхней челюсти и скуловой области той же стороны чёрносинюшного цвета. Всё это создаёт впечатление «грязной кожи» на поражённой стороне, лица. В редких случаях поражаются красная кайма губ и слизистые оболочки мягкого нёба, глотки, гортани и носа. Чаще болеют женщины. Невус Ота бывает врождённым, но может возникнуть в раннем детстве или даже в период полового созревания. Растёт он обычно медленно. Кроме косметических неудобств, не вызывает никаких расстройств, в том числе нарушения зрения. Известны случаи развития на его месте меланомы. Близкой к невусу Ота и ещё более редкой разновидностью считают невус

Ито, расположенный в надключичных, лопаточных областях и области дельтовидной мышцы.

#### Гигантский пигментный невус

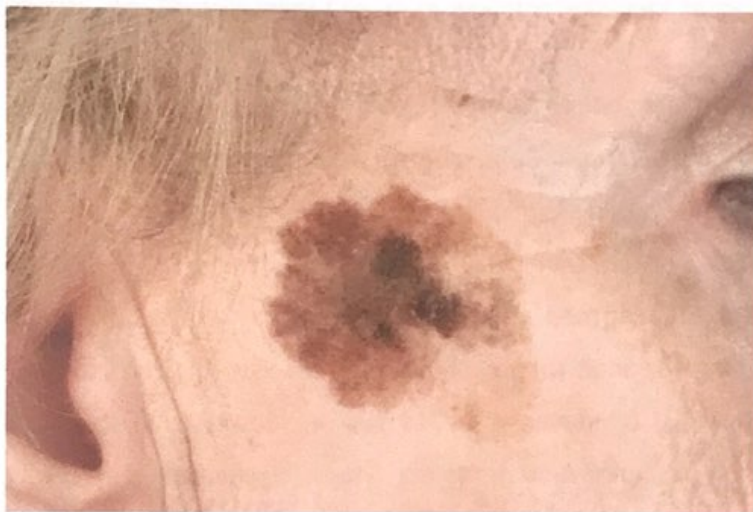

Гигантский пигментный невус всегда врождённый, увеличивается в размерах по мере роста ребёнка, достигая большой величины (от ладони и больше) и занимает иногда большую часть туловища, шеи и других областей. Обычно на значительном протяжении поверхность невуса бугристая, бородавчатая, с глубокими трещинами на коже. Часто встречаются участки гипертрихоза (волосистой невус). Цвет варьирует от сероватого до чёрного, он часто неоднороден на различных участках. Озлокачествление гигантского пигментного невуса происходит в 1 случае.

Лечебная тактика при подозрении на пигментный пограничный и голубой невусы, особенно если они расположены на доступных инсоляции и часто травмируемых участках кожи, сводится к категорическому отказу от любых травмирующих методов лечения: электрокоагуляции, криотерапии, применения различных прижигающих растворов и неполного хирургического иссечения. При необходимости производится экономное хирургическое иссечение очага с окружающей кожей на расстоянии 0,5 см во все стороны от границ невуса вместе с подкожной жировой клетчаткой, этого вполне достаточно для профилактики

меланомы. На лице, шее, ушной раковине, пальцах из-за анатомических особенностей допустимо более экономное иссечение меланомоопасных невусов с отступлением от его границ на 0,2-0,3 см. При гигантских невусах, доставляющих большим больши косметические неудобства, применяют поэтапное иссечение с последующей кожной пластикой.

#### Меланоз Дюбрея



Меланоз Добрея - невоидное образование, связь которого с меланомой бесспорна.

Меланоз Добрея обычно начинается с маленького коричневатого пигментного пятна, медленно распространяющегося по периферии. Клинически зрелый очаг имеет нерезкие границы и неровную поверхность тёмно-коричневого и местами чёрного цвета, более насыщенного, чем цвет пигментных невусов. В пределах сформировавшегося очага встречаются участки различного оттенка (коричневый, серый, чёрный, синюшный). Кожный рисунок над очагом поражения сохраняется, становится более грубым. Возможно появление элементов, напоминающих старческую бородавку. Иногда развиваются атрофия, гиперкератоз, плоский папилломатоз поверхности. Характерно усиление пигментации по периферии очага. Воспалительные явления крайне редки. У большинства больных

меланоз Добрея проявляется одним очагом. Наиболее частая локализация открытые участки кожи, особенно лицо (щёки, область носогубных складок, нос, лоб), реже - шея и волосистая часть головы. Меланоз Добрея поражает преимущественно пожилых людей, что позволяет относить его к старческим дерматозам. Клиническая картина ограниченного предракового меланоза Добрея, особенно в стадии сформировавшегося очага, в большинстве случаев настолько характерна, что не вызывает больших диагностических затруднений.

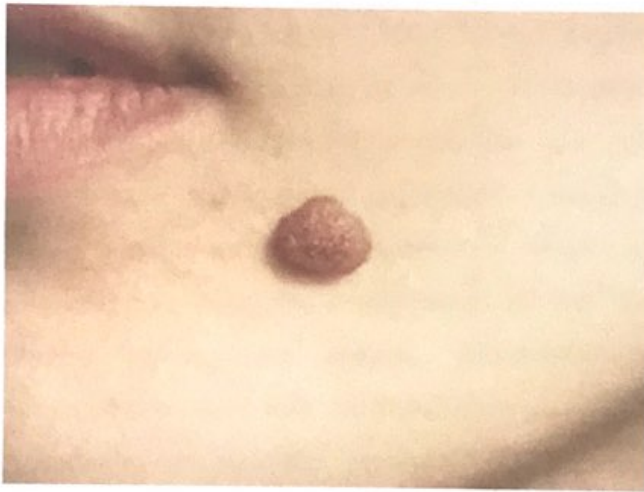
Дифференциальный диагноз необходимо проводить с большой себорейной (старческой) кератомой, пигментированной базалиомой, некоторыми формами невусов. Однако для всех этих нозологических форм характерна чёткая отграниченность очагов поражения. При базалиоме виден (особенно в лупу) приподнятый валик с «жемчужинами», центральная часть опухоли часто изъязвлена. Поверхность себорейной кератомы более бугристая и часто «жирная» на ощупь. Весьма помогает в диагностике меланоза Добрея такой клинический симптом, как неравномерность гиперпигментации, а также данные анамнеза начало заболевания в пожилом возрасте и очень медленное прогрессирование единичного очага.

Причины малигнизации меланоза Добрея не установлены, толчком к началу инвазивного опухолевого роста считают травму и инсоляцию. Меланоз Добрея - более предмеланомное поражение кожи, чем пограничный пигментный невус, не говоря уже о других меланомоопасных невусах. Поэтому меланоз Добрея считают не столько меланомоопасным, сколько прямо предмеланомным и даже абсолютным предраком кожи.

Лечебная тактика при меланозе Добрея существенно отличается от таковой при меланомоопасных невусах. Прежде всего, недопустимо оставлять больных без

активного лечения, что возможно при невусе Отга и при других меланоопасных невусах после предупреждения больных об опасности травмы. Другое отличие состоит в том, что широкое хирургическое иссечение меланоза Дюбрея, учитывая его преимущественное расположение на лице, сопряжено с серьёзными техническими и косметическими трудностями, особенно при больших размерах очага. Иногда иссечение крупных очагов на туловище заканчивают пластикой перемещёнными лоскутами. Метод выбора при меланозе Дюбрея на туловище и конечностях — иссечение очага, отступив 0,5 см от его краёв.

#### Фиброэпителиальный невус



Фиброэпителиальный невус относят к группе меланоНЕопасных невусов и невоидных поражений кожи. Фиброэпителиальный невус наряду с пигментным внутридермальным невусом - наиболее частое невоидное

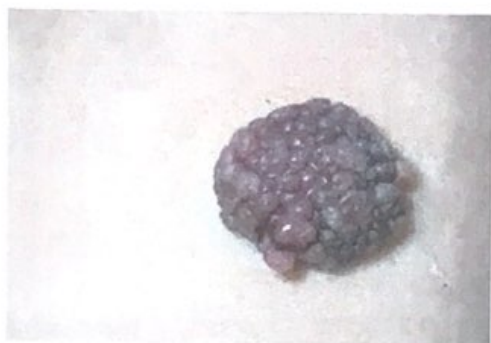образование на коже человека и наиболее частая причина обращения к хирургу. фиброэпителиальный невус чаще впервые появляется в различные периоды внутриутробной жизни, иногда существует с рождения. Рост его, как правило, очень медленный. Локализация бывает самой различной, но преимущественно на лице и туловище. Количество образований варьирует от одного до нескольких десятков. Гистологически фиброэпителиальный невус имеет структуру мягкой фибромы.

Клинически фиброэпителиальный невус - полушаровидное возвышающееся над уровнем кожи безболезненное образование мягкой или мягкоэластической консистенции от нескольких миллиметров в диаметре до размеров фасоли и реже больше. Цвет бывает различным: от цвета нормальной кожи или розовато-красного (обычно с небольшим синюшным оттенком) до синюшно-фиолетового и тёмно-коричневого. При последней или близкой к ней окраске возникают наибольшие трудности в дифференциальной диагностике с пограничным пигментным и синим невусом. Форма фиброэпителиального невуса обычно правильная округлая, поверхность ровная, хотя и менее гладкая, чем у пограничного пигментного невуса. Поверхность невуса часто пронизана единичными пушковыми или щетинистыми волосами или даже грубым пучком волос, особенно у женщин (фибро-эпителиальный волосяной невус). При выраженном сосудистом компоненте в виде телеангиэктатической сетки на поверхности говорят об ангиофиброэпителиальном невусе, который также может быть и волосяным.

У большинства пациентов воспалительных явлений вокруг фиброэпителиального невуса не бывает. Иногда после травмы невус воспаляется (при бритье лица, после удара). В этих случаях развивается воспалительный венчик по окружности. В типичных случаях диагностика невоспалённого фиброэпителиального невуса не вызывает затруднений. Отличия от пограничного пигментного и синего невусов:

цвет (даже при пигментированных фиброэпителиальных невусах цвет менее насыщен), форма, множественность, частое наличие волос. Воспалённый фиброэпителиальный невус по своей клинике резко отличается от картины, которую наблюдают при озлокачествлении меланомоопасного невуса.

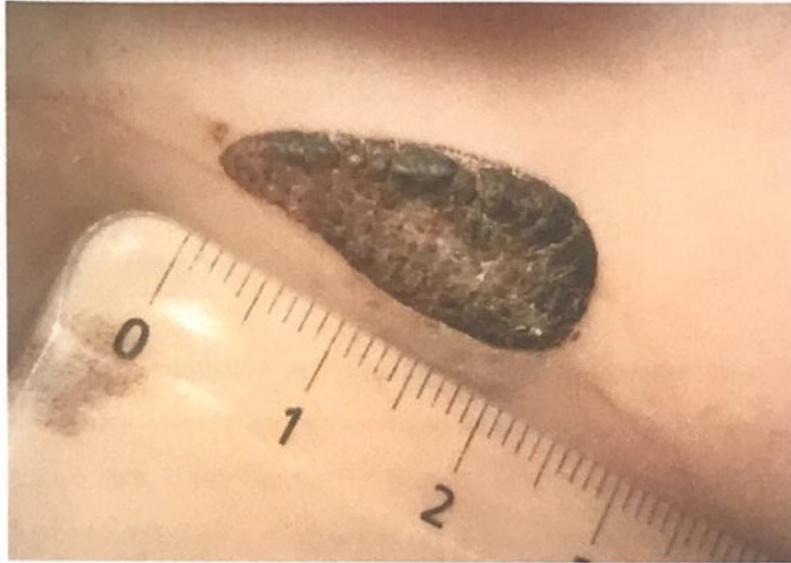#### Папилломатозный невус



Папилломатозный невус имеет неровную, бугристую поверхность, часто локализован на волосистой части головы, но бывает и на любом другом участке кожного покрова. Размеры чаще большие, до нескольких сантиметров, очертания неправильные, цвет варьирует от цвета нормальной кожи до буроватого, реже - тёмно-коричневого или даже чёрного. Подобно фиброэпителиальному папилломатозный невус нередко бывает пронизан волосами. В результате травмы папилломатозный невус воспаляется. Расположение папилломатозного невуса на лице и других открытых участках

кожи вызывает у пациентов настойчивое желание избавиться от образования, которое может быть подвергнуто косметическому лечению.

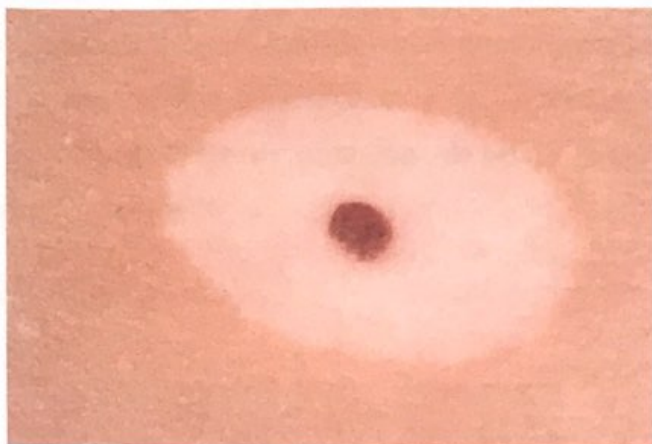
### Веррукозный невус



Веррукозный невус представляет собой клиническую разновидность папилломатозного невуса. Поверхность его еще более бугриста, в выраженных случаях она имеет вид «кочана капусты», пронизана глубокими складками и трещинами. Он значительно выступает над поверхностью кожи и обычно бывает более пигментированным (пигментный, или пигментированный веррукозный невус). Как и папилломатозный невус конечностей, чаще всего бывает единичный очаг. Клиническое распознавание веррукозного невуса особых трудностей не представляют. Иногда, особенно если он невелик, веррукозный невус может быть ошибочно принят за гигантскую обыкновенную бородавку. Правильному распознаванию помогают анамнестические данные (существует с рождения или раннего детства, очень медленно растет), частое наличие волос на поверхности; обычно очаг единичный. Лечебно-тактический подход аналогичен папилломатозному невусу.

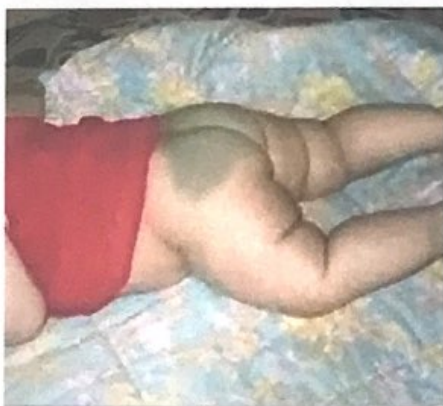

## НМ-невус (невус Сеттона)



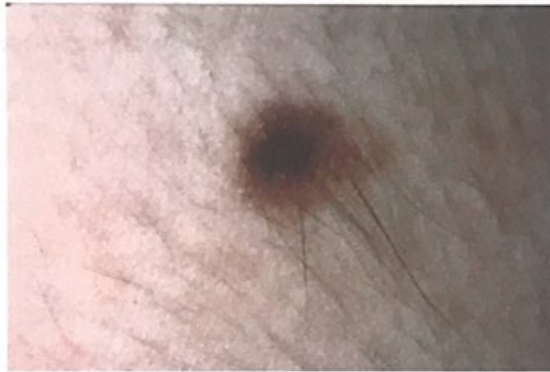Нало-невус клинически представляет собой незначительно возвышающийся над уровнем кожи узелок красновато-коричневого цвета 4-5 мм в диаметре, округлый или овальный, окружённый венчиком депигментированной кожи. Ширина депигментированного участка в 2-3 раза превышает диаметр гиперпигментированного узелка. Нало-невус чаще бывает множественным, преимущественно локализуется на туловище и руках, реже - на лице. Нередко Нало-невус подвергается спонтанному регрессу. Клиническая картина Нало-невуса типична и не вызывает дифференциальнодиагностических затруднений. Развития меланомы на месте Нало-невуса, даже после травмы, не наблюдается. Отмечено, что Нало-невус иногда встречается при злокачественных опухолях внутренних органов и при меланоме.

## «Монгольское пятно»



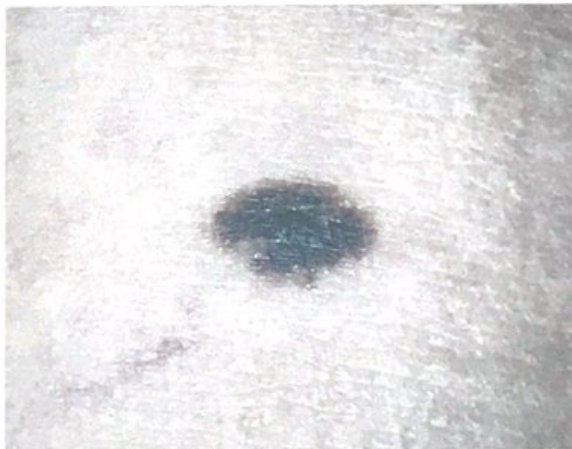«Монгольское пятно» неправильной формы округлый кожный очаг, окрашенный в голубоватый или коричневатый цвет, до 5-6 мм в диаметре, расположенный исключительно в пояснично-крестцовой области. «Монгольское пятно» почти всегда врождённое образование, у большинства пациентов бесследно исчезает в детские годы. Развития меланомы на месте «монгольского пятна» не наблюдают, лечения не требует.

#### Внутридермальный невус



Внутридермальный невус, или обыкновенное родимое пятно, встречается практически у всех людей. Располагаются родимые пятна в коже и слизистых оболочках. Чаще эти невусы врождённые, пигментация обычно коричневая. У подавляющего большинства людей родимые пятна не вызывают косметических неудобств.

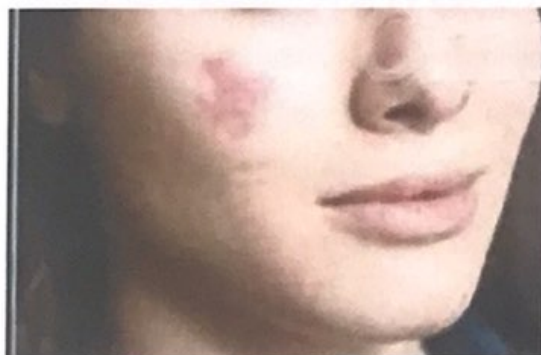#### Диспластический невус



Диспластический невус это приобретенное пигментное образование, гистологически представленное беспорядочной пролиферацией полиморфных атипичных пигментных клеток (меланоцитов). Он возникает на чистой коже или как компонент сложного невуса. Диспластический невус обладает характерными клиническими и гистологическими признаками, отличающими его от приобретенных невоклеточных невусов. Его считают предшественником поверхностно распространяющейся меланомы и рассматривают как фактор риска меланомы.

Диспластический невус это пигментированные пятна неправильной формы и с нечеткими границами, слегка возвышаются над уровнем кожи, окраска их варьирует от рыжевато-коричневой до темно-бурой на розовом фоне. Диспластические невусы впервые привлекли к себе внимание своим необычным видом и повышенной частотой в некоторых семьях (передаются по наследству). Как правило, они крупнее обыкновенных родимых пятен, достигая 5—12 мм в диаметре; локализация также иная: диспластические невусы, хотя и могут возникнуть в любом месте, чаще встречаются на участках, обычно закрытых одеждой (на ягодицах, груди), или на волосистой части головы. У большинства людей имеется в среднем по 10 обыкновенных родинок, тогда как диспластических невусов может быть больше 100. Обыкновенные невусы обычно появляйся в период наступления зрелости, диспластические же продолжают возникать даже после 35 лет.

#### Сосудистый невус

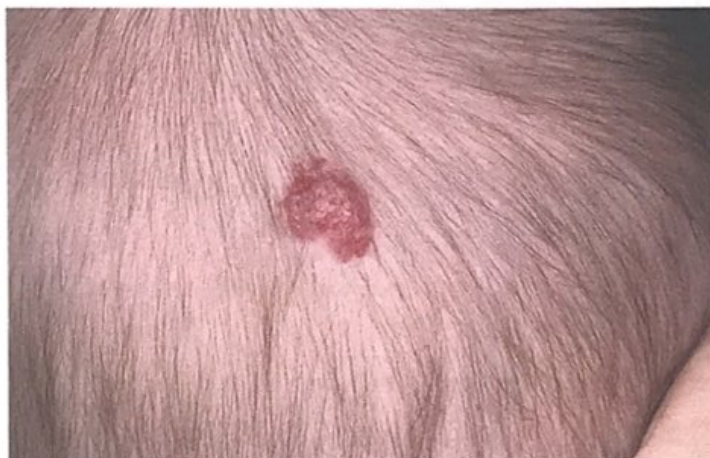

Сосудистый невус (naevus Ranmeus, винное пятно) — аномалия капилляров дермы, проявляется в виде пятна от светло-розового до красно-бурого цвета. Сосудистый невус, расположенный в центре лица или затылка, не сочетается с другими

пороками развития и с возрастом обычно бледнеет. При несимметричной, односторонней локализации (на лице или конечностях) сосудистый невус, как правило, — одно из проявлений синдрома СтерджаВебера или синдрома Клиппеля-Треноне. В этом случае с возрастом невус

обычно темнеет, а его поверхность местами становится бугристой и приподнимается над уровнем кожи.

#### Капиллярная гемангиома



Капиллярная гемангиома или земляничный невус - самая распространенная врожденная сосудистая опухоль. Она начинается с одной или нескольких бледно-розовых папул, которые быстро растут, становятся дольчатыми и приобретают окраску от ярко-красной до тёмно-синей. Капиллярные гемангиомы появляются на 3-5-й неделе жизни; 70<sup>0</sup>/0 из них к 7 годам самопроизвольно исчезают и не требуют лечения. Лечение. Если расположение и быстрый рост опухоли приводят к нарушениям зрения или дыхания, прибегают к введению кортикостероидов в очаг поражения, криодеструкции, лазерной терапии или хирургическому иссечению.

#### ОСЛОЖНЕНИЯ ПИГМЕНТНЫХ ОБРАЗОВАНИЙ

Самое главное и неблагоприятное осложнение невусов связано с инициацией онкологического процесса в случае воздействия неблагоприятных факторов или

даже без видимых причин. Риск увеличивается при травмировании или некачественном удалении. К осложнениям относятся также кровоточивость после удаления и проникновение инфекции в послеоперационную рану.

## ДИАГНОСТИКА

Чтобы диагностировать образование и отличить его от кожных заболеваний, используется дифференциальный подход. Для этого осматривают родинку по системе ABCDE.

Правило ABCDE:

- A (asymmetry): асимметрия — одна сторона не выглядит похожей на другую;
- B (border irregularity): неровный край (бордюр);
- C (color): цвет — чёрный или намного темнее по сравнению с другими пигментными образованиями, часто с включением участков красного, белого или синего цвета;
- D (diameter): диаметр более 6 мм;
- E (elevation), т.е. поднятие опухоли над окружающей кожей.

Для проверки злокачественности образования берут мазок для микроскопии, иногда проводится люминесцентное исследование. Гистологическая биопсия в качестве диагностики запрещена, поскольку провоцирует перерождение доброкачественной родинки в злокачественное образование.

## РАННИЕ ПРИЗНАКИ МАЛИГНИЗАЦИИ НЕВУСОВ:

- Рост невуса по плоскости;

- Появление ассиметрии или неправильности очертаний (фестончатости) краев, изменение формы;
- Полное или частичное (неравномерное) изменение окраски невуса;
- Мокнутие, шелушение и воспаление поверхности пигментного невуса;
- Отсутствие или выпадение волосяного покрова на поверхности пигментного невуса;
- Появление чувства ошущения или присутствия невуса на определенном участке тела;
- Чувство зуда или жжения в области невуса.

- **ОБЩИЕ ПРИНЦИПЫ ЛЕЧЕНИЯ ПИГМЕНТНЫХ НОВООБРАЗОВАНИЙ**

Лечебная тактика при пигментных невусах сводится, прежде всего, к категорическому отказу от любых травмирующих методов лечения: электрокоагуляции, криодеструкции и применения различных прижигающих растворов.

Лечение пигментных новообразований радикальное хирургическое иссечение очага в пределах неизменной кожи. Использование современных нетравматичных шовных материалов и правил эстетической хирургии позволяет добиться малозаметных послеоперационных рубцов. Хирургическое лечение (иссечение по

обязательном порядке отправляется на микроскопическое исследование, при получении в результате атипичных клеток (меланомы) пациент направляется к онкологу.

#### Заключение.

Любые пигментные новообразования кожи требуют особого внимания.

Большую настороженность следует проявить к невусам, локализованным на травмоопасных участках кожи, а также к ранее травмированным, быстро увеличивающимся или интенсивно меняющим свою пигментацию невусам.

Пациенты, отказавшиеся от радикального хирургического лечения, а также в случае его невозможности из-за трудной анатомической локализации должны тщательно оберегать свое новообразование, исключать его травмирование, солнечное облучение и находится на диспансерном наблюдении у онколога.

Список литературы.

1. М.И. Давыдов, Ш.Х. Ганцев "Онкология" 2014 г.
2. «Дерматоонкология» под редакцией Г.А. Галил-Оглы, В.А. Молочкова, Ю.В. Сергеева 2015 г.
3. Клинические рекомендации по диагностике и лечению опухолей (Ассоциация онкологов России) 2018 г.
4. «Патоморфологическая диагностика заболеваний кожи» Г.М. Цветкова, В.И. Мордовцев 2012 г.
5. Электронный источник: <https://www.mc-algyda.ru/stati/hirurgiyastati/diagnostika-i-lechenie-dobrokachestvennyih-pigmentnyihnovooobrazovaniy-kozhi-i-ee-pridatkov.html>