

Федеральное государственное бюджетное образовательное
учреждение
высшего образования «Красноярский государственный медицинский
университет имени профессора В.Ф. Войно-Ясенецкого»
Министерства
здравоохранения Российской Федерации
Институт стоматологии - научно-образовательный центр
инновационной стоматологии
Кафедра клиника хирургической стоматологии и ЧЛХ

Реферат: Зубосохраняющие операции.

Выполнил: врач-ординатор 2 года
Дерновой Александр Андреевич

Проверила: Доцент кафедры
хирургической стоматологии и ЧЛХ

Маругина Татьяна Леонидовна.

Красноярск, 2018 г.

Содержание:

- 1 Актуальность темы.
- 2 Показания и противопоказания к проведению зубосохраняющих операций.
- 3 Предоперационная подготовка пациента.
- 4 Виды зубосохраняющих операций:
 - а) Резекция верхушки корня .
 - б) Короно-радикулярная сепарация .
 - в) Удлинение коронки.
 - г) Гемисекция.
 - д) Реплантация зубов
- 6 Осложнения во время и после проведения зубосохраняющих операций.
- 7 Выводы.
- 8 Список литературы.

Актуальность проблемы .

Практика последних лет показывает, что основными амбулаторными хирургическими операциями, осуществляемыми в стоматологических поликлиниках, являются удаления зубов. Анализируя причины удаления, установили, что основными из них являются осложнения кариеса зубов, пульпит и периодонтит, которые также могут приводить к возникновению острых одонтогенных процессов челюстно-лицевой области

По данным литературы, нелеченные зубы в ряде случаев приводят к развитию периодонтита, что свидетельствует о несвоевременной обращаемости за стоматологической помощью и низкой санитарной грамотности населения. Это приводит к тому, что в возрастной группе старше 50 лет воспалительный процесс в периодонте является причиной удаления зуба более чем в 50%

Среди других причин удаления зубов выделяют также некачественную пломбировку корневых каналов, перфорацию корней зубов штифтами, культевыми вкладками или эндодонтическими инструментами. Отмечено, что выведение избытка пломбировочного материала в периапекальные ткани может приводить к развитию воспалительно-деструктивных и являться причиной потери зуба как функциональной единицы зубо-челюстной системы.

Многие пациенты имеют дорогостоящие ортопедические конструкции с опорой на зубы с деструктивными изменениями в периапекальных тканях. Каналы зубов, покрытых металлокерамическими коронками, в ряде случаев запломбированы не до верхушки корня . Удаление таких зубов влечет за собой потерю мостовидного протеза, а также значительные дополнительные материальные затраты больного.

Как отмечалось выше, зубы с осложнениями после проведенного терапевтического или ортопедического лечения раньше удалялись, что в настоящее время не всегда целесообразно, поскольку их можно сохранить за счет зубосохраняющих операций.

Учитывая все вышеперечисленные аргументы, проблема поиска различных методик сохранения зубов и их систематизация является очень актуальной. Необходимо определение оптимальных показаний к проведению различных видов амбулаторных хирургических вмешательств, чтобы иметь возможность выбора наиболее щадящего метода лечения .

Показания и противопоказания к проведению зубосохраняющих операций.

Эти методики применяются, если лечение традиционным способом невозможно. Обычно такие ситуации возникают вследствие obturации корневого канала гранулемой, наличия в нем инородного предмета, например остатков инструмента. Если канал имеет сильный изгиб, то классическая методика также не всегда может использоваться.

Если корень перфорирован, то необходимо как можно быстрее провести лечение, так как воспаление может распространиться на костную ткань. Раньше такие зубы удалялись, но на сегодняшний день существуют более щадящие варианты. Резекция зуба это современная методика, благодаря которой нет необходимости в протезировании. А если в будущем все-таки придется провести процедуру удаления, то костная ткань будет находиться в удовлетворительном состоянии, что позволит установить имплант.

Зубосохраняющие операции противопоказаны пациентам, имеющим тяжелые сердечно-сосудистые заболевания, а также хроническую патологию в стадии декомпенсации.

Предоперационная подготовка пациента.

Перед каждой операцией в полости рта необходимо произвести общее обследование больного. При этом особое внимание обращается на состояние сердечно-сосудистой системы и органов дыхания. К лабораторным обследованиям, производимым перед операциями, относится общее исследование крови и мочи. Тяжелые острые и хронические заболевания почек, а также диабет резко ограничивают возможность серьезного хирургического вмешательства в полости рта.

Наконец, при назначении самой небольшой операции в полости рта надо иметь в виду геморрагические диатезы (гемофилия, тромбопения) и заболевания с геморрагическими симптомами (желтуха, лейкомия и т. д.). При наличии этих заболеваний во избежание послеоперационных осложнений требуется применение ряда соответствующих профилактических мероприятий.

При подготовке больного к операции необходимо считаться с его психическим состоянием, бесспорно, играющим большую роль как в предоперационном периоде, так и во время операции. Поэтому очень важно заблаговременно соответствующим образом воздействовать на психику больного, умело успокоить его, рассеять страх и волнение перед предстоящей операцией. Спокойствие больного во время операции в полости рта, проводимой в большинстве случаев под местным обезболиванием, имеет исключительно важное значение. Накануне операции больной должен спокойно провести ночь и хорошо спать; с этой целью возбужденным больным проводят премедикацию. Необходимо, чтобы накануне операции больной принял общую ванну и вымыл голову. Во избежание томительного для больного ожидания операцию следует производить в утренние часы.

Так же перед операцией необходимо повести профессиональную гигиену полости рта.

Сегодня наиболее эффективными и дающими длительный результат являются следующие виды профессиональной чистки зубов:

- Ультразвуковая чистка – выполняется специальным крючкоподобным аппаратом, сквозь который на зуб подаются высокочастотные волновые колебания, разрушающие плотный минерализованный налет. Конструктивные особенности наконечника

позволяют проводить чистку участков, расположенных в поддесневой зоне.

- Чистка пескоструйными аппаратами Air-flow – очищение производится при помощи струи, которая под большим давлением подается на поверхность зуба. В качестве действующих элементов тут используются сода, вода и воздух. Этот метод подходит только для мягких и незначительных отложений.

Пломбирование корневых каналов так же необходимо провести перед некоторыми зубосохраняющими операциями.

Виды зубосохраняющих операций.

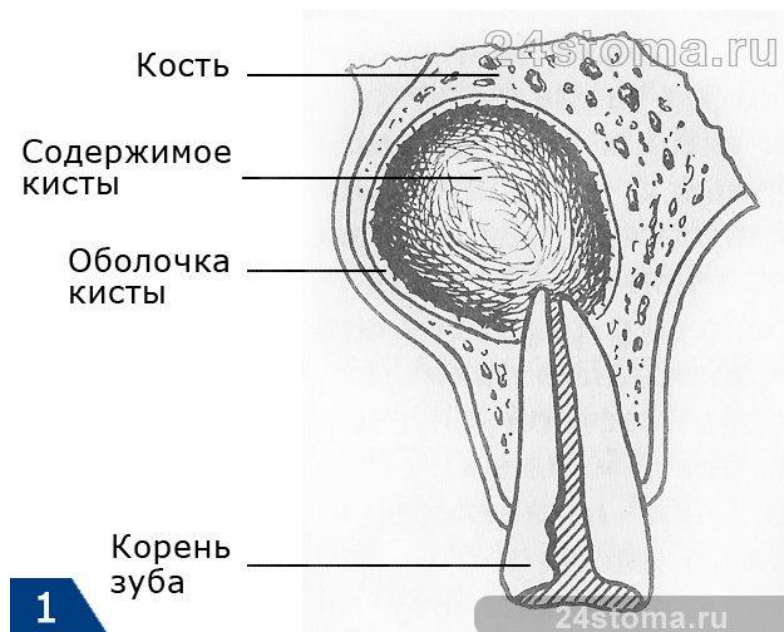Резекция верхушки корня зуба: показания

- кисты и гранулёмы возле корня зуба больших размеров,
- невозможность проведения лечения зубных каналов, например, при их неправильном анатомическом расположении.

Важным условием для проведения операции является наличие костной ткани не менее чем 0,5-1 см по толщине, в противном случае может произойти перелом кости во время удаления кисты или гранулемы.

Кроме того, резекция корня зуба окажется малоэффективной при хронических пародонтите и периодонтите, особенно с повышенной

подвижностью зуба (в этом случае зуб лучше удалить полностью вместе с кистой или гранулёмой). Операцию не рекомендуется проводить в случае, если корень зуба сильно разрушен самой кистой или распространившейся в него гранулёмой – удаление также окажется более эффективным способом лечения.

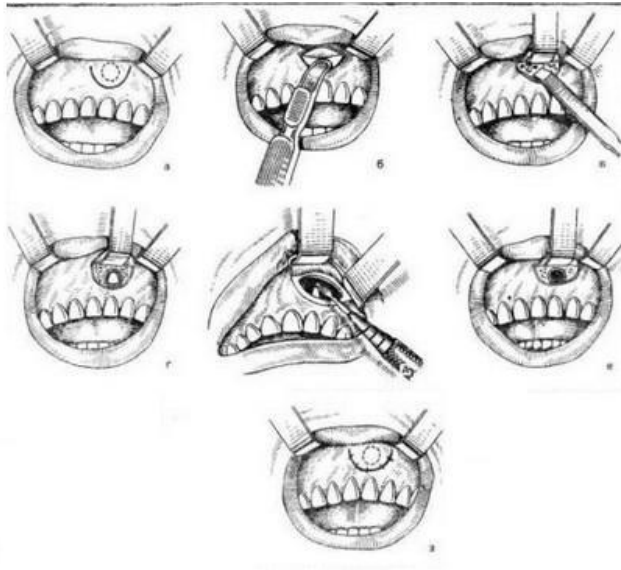


Противопоказания к операции

- плотное соприкосновение больных корней зубов со здоровыми,
- распространение кисты или гранулемы более чем на треть зуба – показано его полное удаление,
- разрушена верхушка зуба – в этом случае его нельзя будет восстановить или использовать как основу для фиксации протеза,
- сильная подвижность зуба,
- общие заболевания организма: нарушения сердечно-сосудистой, иммунной систем, сахарный диабет, психические расстройства, болезни кровеносной системы.

проведение операции РВК

Сама операция обязательно проводится под местной анестезией, и пациент совершенно не чувствует никаких болевых ощущений. При сильном волнении и повышенной чувствительности возможно применение премедикации.

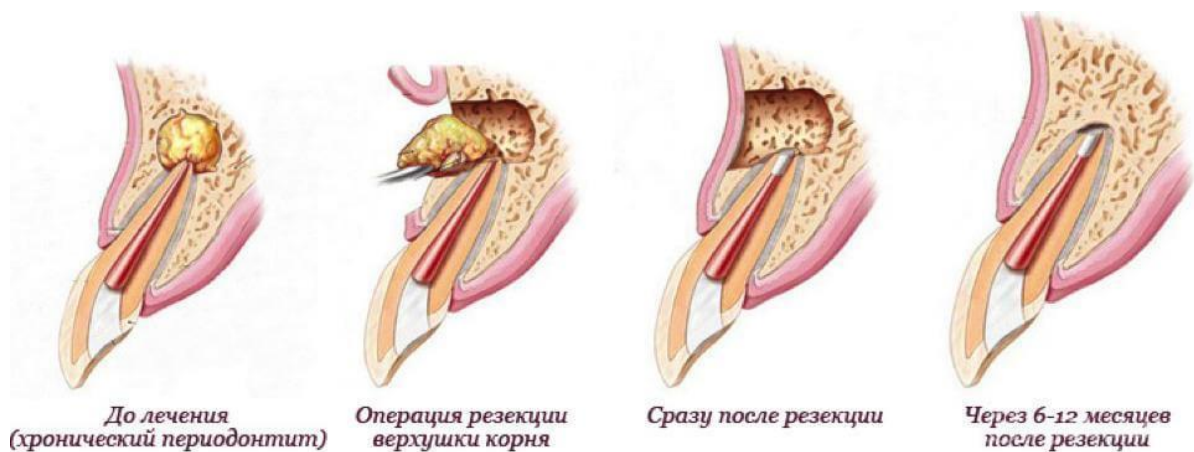


Суть операции сводится к проведению следующих этапов:

- удаление нерва зуба (при его наличии – но, как правило, кисты и гранулёмы появляются у основания ранее пролеченных зубов) и пломбирование каналов больного зуба – данная операция проводится за 1-2 дня до основного хирургического вмешательства,
- введение анестезии – укол ставится в область больного зуба,
- создание доступа к опухоли: для этого десна разрезается и отслаивается от зуба, также создается надрез в костной ткани – такого размера, чтобы можно было беспрепятственно добраться до кисты,
- удаление образования: из образовавшейся полости аккуратно извлекается опухоль, при этом при помощи бора

отрезается кусочек корня зуба. При необходимости полость выскабливается – очень важно удалить все остатки инфицированных тканей, после чего проводится антисептическая обработка пространства,

- восстановление костной ткани: для того, чтобы на месте полости не осталось пустое пространство, оно заполняется искусственными синтетическими материалами – аналогами живой кости пациента, либо плазмой его собственной крови,
- наложение швов: на ранку накладывается специальная защитная мембрана, которая самостоятельно рассасывается через некоторое время, после чего десневой лоскут возвращается на место и тщательно ушивается. На 5-7 дней может быть также наложен бандаж, который будет защищать травмированную десну от механических воздействий.



Резекция верхушки корня зуба: эффективность операции

- вероятность рецидива заболевания сведена к минимуму, однако пациенту необходимо регулярно следить за состоянием зуба

для оперативного удаления инфицированных тканей вокруг его корня в случае их повторного появления,

- костная ткань после удаления кисты или гранулёмы восстанавливается и функционирует естественным образом,
- сохраненный зуб может прослужить еще не одно десятилетие,
- сохраненная часть зуба может использоваться как опора для дальнейшего протезирования.

После резекции корня зуба

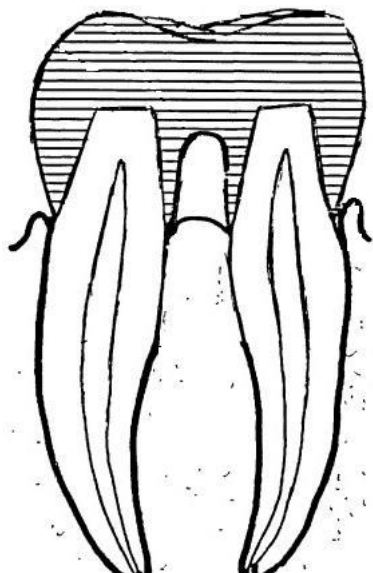
Восстановление травмированных тканей происходит, как правило, через неделю, а вот костной ткани требуется более продолжительный период – как правило, не менее 3-4 месяцев.

После операции могут возникать такие неприятные ощущения, как отеки десны (проходят через 2-3 дня), незначительные боли, особенно при надавливании и пережевывании пищи. Среди основных осложнений, которые легко устраняются медикаментозным путем или проходят самостоятельно – гайморит или насморк, повреждение близлежащих нервов, если удаление опухоли проводилось на нижней челюсти. В течение недели после операции обязательен прием антибиотиков и витаминов для восстановления организма после инфицирования и лечения.

Короно – радикулярная сепарация.

Короно-радикулярную сепарацию применяют при лечении моляров нижней челюсти. Под короно-радикулярной сепарацией понимают рассечение зуба на две части в области бифуркации с последующим

проведением кюретажа в этой области и покрытием каждого сегмента зуба спаянными коронками



Показания: Показаниями к короно-радикулярной сепарации являются поражение пародонта в области бифуркации с лизисом верхушки межкорневой перегородки, перфорация дна полости зуба в процессе лечения зуба, перфорация дна полости зуба в результате деструкционного процесса, наличия дополнительных канальцев, соединяющих полость зуба с периодонтом в области бифуркации

Противопоказания:

- наличие тяжелых заболеваний у пациента (сердечно-сосудистой системы, диабет, заболевания крови);
- пожилой возраст больного.
- в случаях, когда бифуркация находится близко к верхушкам корней, так как обнажение ее привело бы к удалению большей части ткани зуба, кости и к функциональной неполноценности оставшихся фрагментов зуба.

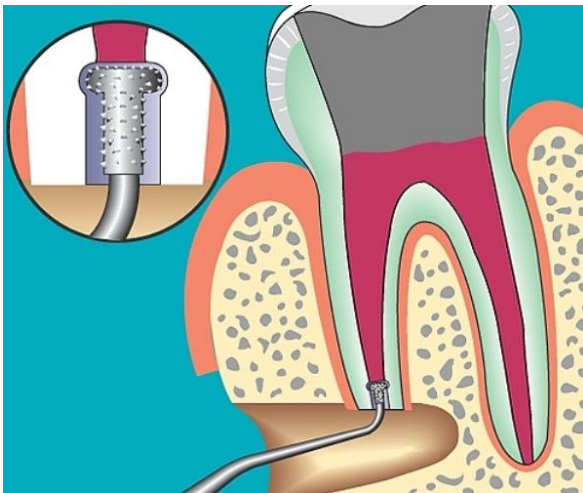
Алгоритм проведения:

- выбор анестетика;
- выбор нужных инструментов;
- подготовка бормашины и наконечника к операции;
- обработка рук;
- проведение анестезии;
- разрез слизистой, надкостницы в проекции корней зуба;
- отслоение слизисто-надкостничного лоскута, оголение кости альвеолярного отростка;
- снятие бором кости над корнем, который удаляется;
- проведение бором, диском сепарации коронки зуба;
- удаление пораженной части зуба (половина коронки и корень);
- нивелирование острых костных краев;
- удаление кюреточной ложкой грануляций;
- обработка раны 3% р-ром H₂O₂, высушивание;
- укладывание лоскута на место;

Техника проведения короно-радикулярной сепарации: Корневые каналы моляров нижней челюсти подвергают тщательному эндодонтическому лечению. Под проводниковой мандибулярной или инфльтрационной анестезией коронку зуба распиливают пополам в области бифуркации сепарационным диском (различного диаметра) или длинными конусовидными алмазными либо твердосплавными борами. В области бифуркации тщательно сглаживают нависающие края и проводят кюретаж. Межкорневой патологический карман промывают раствором фурациллина, этакридина лактата и накладывают защитную повязку. Фрагменты зуба фиксируют с соседними зубами шиной из лигатурной проволоки или норакрилом. В дальнейшем изготавливают на каждый из корней коронки, спаивают между собой.

Ретроградное пломбирование.

Ретроградное пломбирование – это пломбирование корневых каналов зуба через верхушку корня. Осуществляется, если запломбировать каналы обычным способом не получается. Ретроградное пломбирование требует проведения резекции верхушки корня зуба.



Показания к ретроградному пломбированию:

- Корневой канал запломбирован некачественно, при этом при пломбировании использовалась резорцин-формалиновая паста, фосфат-цемент или другие материалы, которые невозможно извлечь из канала для повторного лечения;
- Также ретроградное пломбирование необходимо, если в некачественно запломбированном корневом канале присутствует металлический предмет: обломок эндодонтического инструмента, анкерный штифт или культевая вкладка;
- Облитерация корневого канала;

- Слишком искривленный и длинный корневой канал, в котором невозможно произвести стандартное консервативное эндодонтическое лечение;
- Наличие несъемных ортопедических или ортодонтических конструкций;
- Каналы имеют воронкообразные расширения или дельты.

Материалы для ретроградного пломбирования

Долгое время самым распространенным материалом для ретроградного пломбирования каналов была амальгама. Она обладает малой усадкой и способна очень хорошо сохранять форму, однако этот материал требует сложной техники нанесения и абсолютной сухости пломбируемой поверхности. Кроме того, если в ходе заполнения полости амальгама попадет в ткани, то может произойти пигментация десны, что сильно нарушит эстетику.

Именно поэтому сейчас для ретроградного пломбирования в основном применяют стеклоиномерные цементы, устойчивые к влаге и обеспечивающие полную герметизацию.

Технология ретроградного пломбирования

- Ретроградное пломбирование начинается с такой процедуры, как резекция верхушки корня зуба (тут нужна ссылка). Она заключается в отслоении лоскута десны от челюсти и непосредственного удаления части верхушки корня;
- После резекции должна остаться плоская гладкая поверхность, которой необходимо придать нужную форму. Укорачивать корень нужно до тех пор, пока не будут найдены корневые каналы;

- Затем проводится антисептическая обработка – в костную полость вводится марлевый тампон, пропитанный специальным раствором. Иногда эту процедуру необходимо повторить;
- Затем верхушка корня зуба высушивается, протравливается, а потом снова промывается и высушивается бумажными адсорбентами или воздухом;
- После всех подготовительных процедур в каналы вводится пломбировочный материал. Его на 4-5 минут закрывают сухим тампоном для полимеризации;
- После этого полость снова обрабатывается антисептиком, а также удаляются излишки пломбировочного материала;
- В конце лоскут десны возвращают на место и ушивают.

Швы обычно снимаются на 5-8 сутки. Все это время из раны удаляется сукровичное содержимое. Также рекомендуется радиотерапия в течение 2-3 суток после операции.

Удлинение коронки.

Одним из способов зубосохраняющих операций является хирургическое удлинение клинической коронки зуба (crown lengthening). Этот способ актуален при полностью разрушенной коронке зуба ниже уровня десневого края или кости, поражении корня кариозным процессом или травматическом переломе коронки с целью создания ferul для надежной фиксации ортопедической конструкции.

Существует два основных метода: ортодонтический и хирургический.

Ортодонтический предполагает экструзию с применением ортодонтических аппаратов. Применяется в тех случаях, когда необходимо восстановить контур десны у одного зуба.

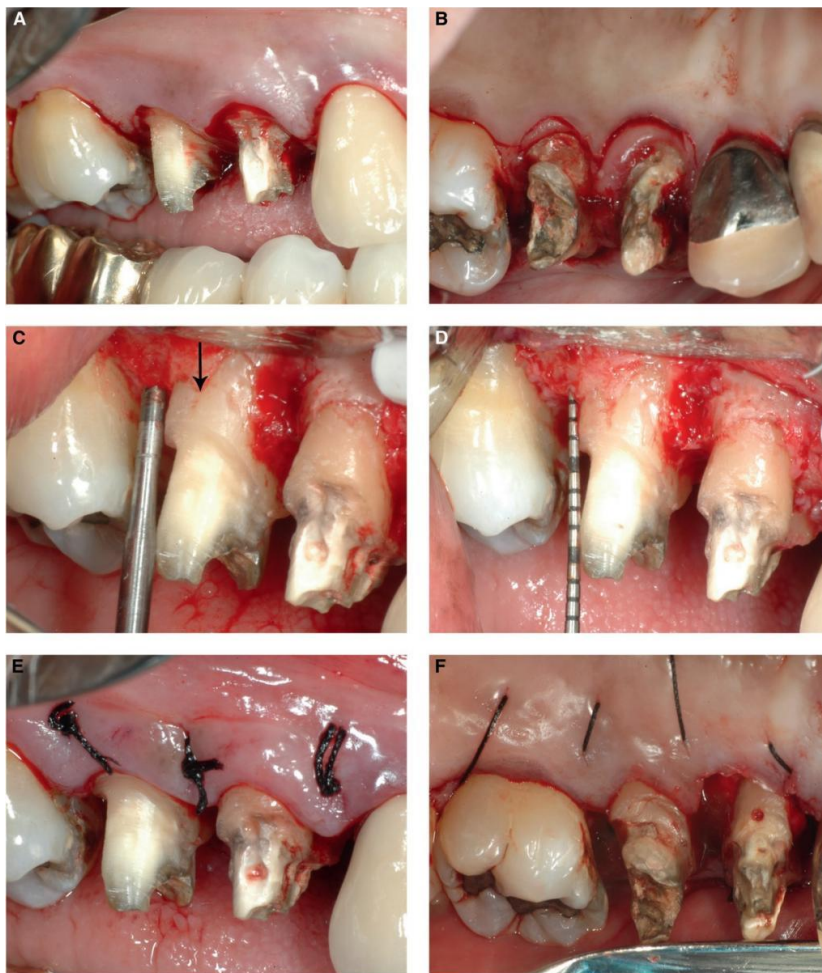Хирургический метод, выполняется по пародонтологическим, ортопедическим и эстетическим показаниям. Операция может проводиться двумя способами: это гингивотомия или гингивоостеотомия. Оба этих способа хирургического вмешательства основаны на понимании концепции биологической ширины (зоны соединительнотканного и эпителиального прикрепления вокруг зуба) с точки зрения обеспечения здоровья тканей пародонта вокруг реставраций или ортопедических конструкций.

Гингивотомия проводится по эстетическим показаниям в пределах биологической ширины и при толстом биотипе десны для создания симметричного контура маргинального края десны. Наиболее простым и предсказуемым вариантом является гингивотомия с применением лазера

Гингивоостеотомия. При расположении края кариозной полости или скола коронки апикальнее десневого края после изготовления реставрации может привести к микроподтеканиям, что в дальнейшем сократит срок службы реставрации, приведет к повреждению тканей пародонта, развитию воспалительных заболеваний и потере костной ткани.

Удлинение клинической коронки зуба посредством гингивоостеэктомии позволяет устранить пародонтальный карман (при легкой степени пародонтита), сохранить/увеличить высоту прикрепленной слизистой, устранить поддесневой кариес, а также адаптировать форму десны и кости, восстановить биологическую ширину и обнажить часть зуба, необходимую для работы. Необходимо сохранить всю зону прикрепленной десны. Поэтому при проведении внутрибороздочного разреза, при условии

здорового пародонта, нет необходимости в гингивотомии. После вмешательства ортопедическую конструкцию можно изготовить через 4—6 недель.



Гемисекция.

Это операция по удалению одного из поврежденных инфекцией корней вместе с прилегающей частью зуба. Данная операция позволяет сохранить функциональность зуба, который можно использовать в

качестве опоры для постановки протеза одиночной коронки либо мостовидного протеза. При хирургическом вмешательстве осуществляется удаление очага инфекции вместе с корнем, при этом остальная часть коронки остается.

Показания к оперативному вмешательству

В каких случаях назначают гемисекцию зуба? Хирургия назначается в случае невозможности проведения плановой чистки каналов стоматологическими приборами. Заболевание корня может привести к необратимым процессам и существенному повреждению кости челюсти. Изменение костной ткани происходит незаметно, так как целостность коронки остается неизменной. Удаление корня — единственный путь сохранения функциональности многокорневого зуба, который начал портиться с корневой части. Гемисекция назначается при:

- невозможности очистить каналы из-за аномального расположения корней;
- непроходимости пораженного канала;
- повреждениях гнилостными процессами;
- запущенной форме периодонтита;
- удалении кистозного образования;
- переломе корня зуба;
- удалении гранулемы.

Гемисекцию назначают и маленьким пациентам, если расположение корневой системы запутано и не позволяет вылечить зуб традиционным путем. Данная процедура является единственным способом сохранить функциональность зубного ряда, так как до 25-ти лет импланты устанавливать нельзя. На сохранившуюся часть моляра устанавливается коронка.

Противопоказания

В каких случаях гемисекция корня зуба недопустима? Операция невозможна, если:

- зубные корни срослись друг с другом;
- происходит уменьшение объема десневой ткани;
- имеются непроходимые каналы у подлежащих сохранению зубов;
- костная ткань корней рассасывается;
- у пациента имеются серьезные хронические недуги;
- больной преклонного возраста.

Препятствием к операции являются заболевания нервной системы, сердечно сосудистые заболевания, злокачественные опухоли и сахарный диабет. Противопоказанием к хирургическому вмешательству являются и анатомические особенности строения челюсти:

- близкое расположение нижнечелюстного канала;
- близкое расположение гайморовой пазухи.
- Препятствием к гемисекции является и неправильная пломбировка канала, если переустановка пломбы невозможна. В большинстве случаев сразу после удаления корня зуба требуется установка коронки.
- Стоматологическая практика показывает: в большинстве случаев оперированный зуб подлежит удалению через некоторое время из-за увеличившейся нагрузки при жевании. Часть зуба не может справляться с механической нагрузкой и разрушается.

Этапы операции

- Как осуществляется хирургическое вмешательство? Операция может проводиться двумя методами:
- лоскутным методом (с отслоением десны);
- удалением через верхушку.
- В первом случае осуществляется отслоение прилегающей части десны, после чего пораженный корень вырезают. Образовавшуюся пустоту в полости зуба заполняют лекарственным средством и костным заменителем, способствующим быстрому заживлению тканей. Затем отслоенную часть слизистой зашивают. Через 4 или 3 месяца происходит нарастание костной ткани в прооперированной плоскости.
- Во втором случае хирург распиливает коронку зуба до точки разделения на корни, затем пораженная часть удаляется вместе с коронкой. Все манипуляции проводятся под местным или общим наркозом.
- Очередность этапов оперативного вмешательства следующая:
- при удалении воспаленной ткани через верхушку осуществляют распиливание коронки и ликвидируют пораженный участок;
- если распиливание провести невозможно, отстаивают слизистую десны и проводят отпиливание корня с помощью бормашины и вынимают оставшуюся часть щипцами;
- далее полость заполняют имитатором костной ткани и лекарственными препаратами, чтобы пустоту не заполнила десневая ткань;

- осуществляют протезирование зуба коронкой.
- В некоторых случаях в полость удаленного корня вводится плазма крови для быстрого восстановления костной ткани. Такая процедура предпочтительней вживления искусственных имитаторов — «родной» трансплантат не отторгается организмом и быстрее приживается. Кровь пациент должен сдать заранее, чтобы на ее основе можно было создать искусственную костную ткань.

Протезирование проводят после заживления оперированных тканей, примерно, через месяц:

- металлокерамическая коронка;
- штифтовые протезы;
- бюгельные съемные протезы.

Бюгельные протезы изготавливаются индивидуально для пациента и представляют собой более надежную конструкцию, чем первые два варианта протезирования.

Гемисекция и осложнения

После любых оперативных манипуляций возможны осложнения:

- обострение сопутствующих заболеваний;
- отек тканей в месте проведения операции;
- расшатывание оставшегося корня.

При неадекватном восприятии пациентом хирургического вмешательства возможны следующие реакции организма на стресс:

- падение артериального давления;
- сердечный приступ;
- астматическое удушье.

В некоторых случаях требуется повторное проведение операции на челюстной костной ткани либо удаление всего зуба. В сложных случаях показана стационарная/амбулаторная терапия с применением медикаментозных средств.

Причиной послеоперационных осложнений может быть сниженный иммунитет пациента или активная микробная флора полости рта. Также возможны случаи расшатывания оставшегося корня, если его длина слишком мала.

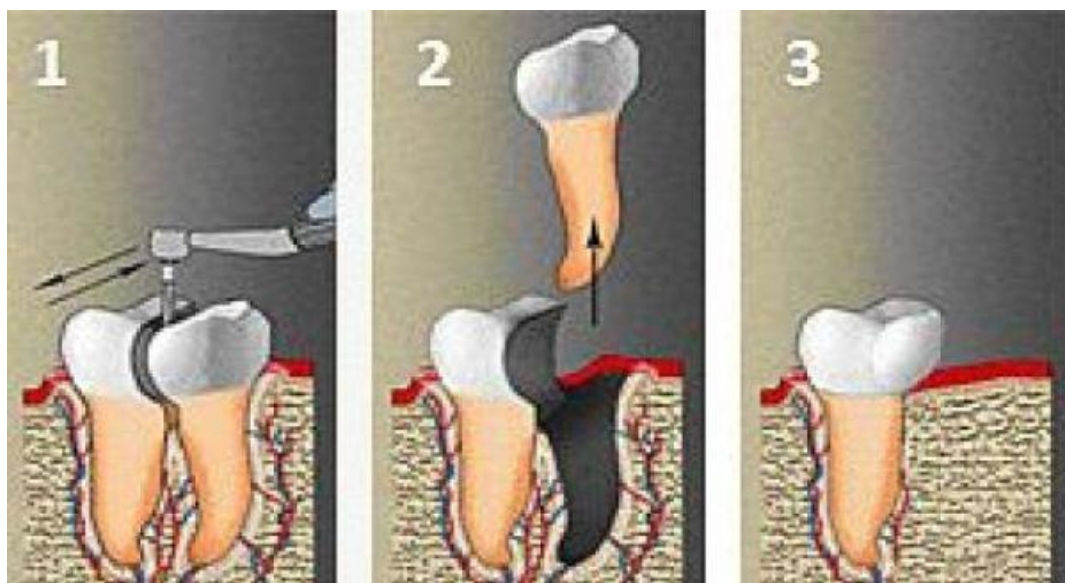
Послеоперационный уход

Что следует делать после удаления части корня? Через три дня после операции рекомендуется:

- полоскать рот содовой или подсоленной водой (теплой) после любого приема пищи;
- для устранения болезненности можно принимать анальгетики — солпадеин, анальгин;
- принимать противовоспалительные препараты по назначению стоматолога;
- принимать антибактериальные/антигистаминные средства по рекомендации стоматолога;
- назначенные антибиотики принимать в строгом согласовании с рекомендацией доктора, даже если самочувствие хорошее;
- принимать витаминные комплексы;
- принимать препараты, повышающие иммунную защиту.

Здоровые ухоженные зубы важны не только для эстетики улыбки: они являются гарантом общего здоровья человека. Качественно пережеванная пища облегчает работу желудка и кишечника: слизистая меньше истирается, реже происходит обновление клеток.

Хорошие крепкие зубы продлевают и срок жизни человека, ведь качественно пережеванная еда быстрее усваивается, а организм тратит меньше энергии на переработку грубых частиц пищи. Берегите зубы, регулярно наведывайтесь в стоматологический кабинет. Не следует бояться звука бор машинки: своевременное лечение кариеса не так болезненно, как операция на челюстной костной ткани.



Реплантация зубов

Операция реплантации проводится довольно редко, она заключается в возвращении удаленного зуба в собственную альвеолу. Операция проводится в тех случаях, когда это единственная возможность, позволяющая сохранить зуб.

Реплантацию зуба проводят в следующих случаях:

- при безуспешном консервативном и хирургическом лечении хронического периодонтита;
- при сложном эндодонтическом лечении;
- при травматическом удалении соседних зубов во время операции удаления зуба;
- при вывихе зуба;
- при случайном удалении зуба;
- при переломе челюсти: если зуб, попавший в щель перелома, невозможно запломбировать до верхушки.

Реплантацию не проводят при:

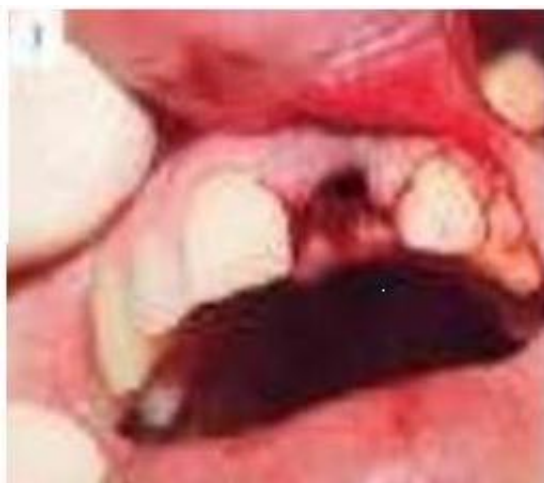- непоправимом разрушении зуба;
- острых воспалительных заболеваниях периодонта и пародонтоза;
- сердечно-сосудистых заболеваниях;
- психических заболеваниях;
- заболеваниях крови;
- острых инфекционных заболеваниях;
- острой лучевой болезни;
- злокачественной опухоли.

Реплантация бывает девитальной и витальной. При девитальной реплантации сначала удаляется зуб, пломбируются его корневые каналы, спиливаются верхушки его корней, а затем он возвращается в альвеолу. При витальной реплантации каналы не пломбируются, пульпа зуба остается нетронутой.

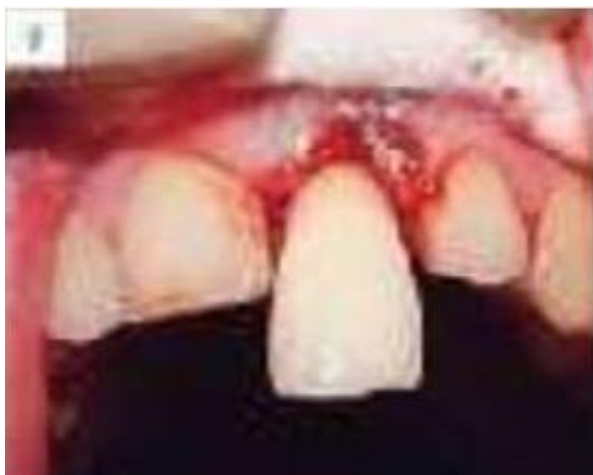Для успешного проведения реплантации у зуба должна быть хорошо сохранившаяся коронка; зубные корни не должны иметь сильных искривлений или сильно расходиться; у зуба не должно быть поражения глубоким кариесом.

Этапы проведение операции

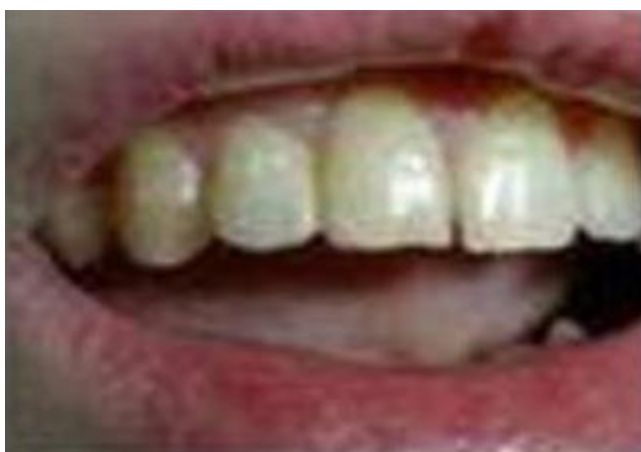Операция проводится под местной анестезией. На первом этапе удаляется аккуратно зуб. При этом сначала тщательно отслаивают круговую связку от шейки зуба, не допуская значительных повреждений, а затем осторожно удаляют зуб. Удалив зуб, тщательно выскабливают зубодесневой карман, чтобы удалить грануляции или гранулему. Удаленный зуб следует поместить в теплый раствор хлорида натрия, в который добавлены антибактериальные средства. На лунку помещается стерильный марлевый тампон.



Второй этап заключается в обработке реплантанта. Осуществляется пломбирование кариозных полостей, верхушки корней подвергаются резекции, расширяют каналы, обрабатывая их антибактериальными средствами, заполняют пломбировочным материалом. С шейки зуба аккуратно удаляются обрывки слизистой оболочки, зубные отложения, а затем реплантант помещают в теплый раствор натрия хлорида, где его оставляют до пересадки.



На третьем этапе вживляется зуб. Спиливают верхушку корней зуба. Перед реплантацией из лунки удаляются кровяные сгустки, и зуб помещается в подготовленную альвеолу. При этом не надо дополнительно фиксировать зуб. Приживается зуб обычно примерно 20 дней. Важно, чтобы окружающие зубные ткани были как можно меньше повреждены, тогда повышается вероятность успешной реплантации.



После реплантации пациент должен находиться на щадящей диете, ему назначаются анальгетики и антибиотики, а через 4-6 дней — физиопроцедуры.

Благодаря операции реплантации возможно сохранение зуба и восстановление его функции на длительный период времени от 2 до 10 лет.

Вывод.

Показанием к проведению зубосохраняющих операций являются зубы с воспалительно-деструктивными изменениями в периапикальных тканях и с осложнениями после проведенного ранее терапевтического и ортопедического лечения.

Анализируя структуру проводимых вмешательств на амбулаторном хирургическом приеме, установили, что 23% обратившихся пациентов нуждаются в проведении зубосохраняющих операций.

Разработанные методы зубосохраняющих операций достаточно эффективны и дают осложнения в виде удаления зуба в 0,96% случаев от общего количества оперированных зубов.

Сравнительный анализ стоимости двух вариантов лечения (удаление и сохранение зуба) показал, что проведение зубосохраняющих операций с необходимой предоперационной подготовкой для пациентов экономически более выгодно, чем удаление зуба и дальнейшее ортопедическое лечение.

Учитывая все вышеперечисленные аргументы, проблема поиска различных методик сохранения зубов и их систематизация является очень актуальной. Необходимо определение оптимальных показаний к проведению различных видов амбулаторных хирургических вмешательств, чтобы иметь возможность выбора наиболее щадящего метода лечения .

Список литературы.

1. Афансьев В. В. Хирургическая стоматология. Учебник. М.ГЭОТАР-Медиа 2016.
2. Бажанов Н.Н., Козлов В.А., Максимовский Ю.М., Робустова Т.Г. Состояние и перспективы профилактики и лечения гнойных воспалительных заболеваний челюстно-лицевой области // Стоматология (спец. выпуск). Материалы III съезда СТАР, М.- 1996.- с.38.
3. Безруков В.М., Григорьянц Л.А. Зубосохраняющие операции в амбулаторной хирургической практике // Труды V съезда СТАР, М -1999.- с. 224-226
4. Подойникова М.Н. Лечение больных с перфорациями зубов // Дис. канд. мед. наук.- М, 2000.- 158 с.
5. Полтавский В.П. Гемисекция и ампутация корней зубов с хроническим периодонтитом и поражением пародонта // Стоматология.- 1975.- Т.54, № 4.- с. 82-87.
6. Робустова Т.Г. Хирургическая стоматология. Учебник.-- М.: Медицина, 2003.
7. М.М.Соловьев, О.П.Большаков, Д.В.Галецкий. Гнойно-воспалительные заболевания головы и шеи. Этиология, патогенез, клиника, лечение. -- М., МЕДпресс-информ, 2009.