

федеральное государственное бюджетное образовательное учреждение высшего образования  
"Красноярский государственный медицинский университет имени профессора В.Ф. Войно-  
Ясенецкого" Министерства здравоохранения Российской Федерации

## РЕЦЕНЗИЯ НА РЕФЕРАТ

Кафедра Кафедра травматологии, ортопедии и нейрохирургии с курсом ПО  
(наименование кафедры)

Рецензия Шнякин Павел Геннадьевич, ДМН, доцент, заведующий кафедрой  
(ФИО, ученая степень, должность рецензента)

на реферат ординатора 1 года обучения по специальности Нейрохирургия

(ФИО ординатора)

Тема реферата: Краниотомия

### Основные оценочные критерии

№	Оценочный критерий	Оценка (по пятибалльной шкале)
1.	Структурированность	+
2.	Объем	-
3.	Актуальность	+
4.	Соответствие текста реферата его теме	+
5.	Владение терминологией	+
6.	Полнота и глубина раскрытия основных понятий темы	+
7.	Логичность доказательной базы	+
8.	Умение аргументировать основные положения и выводы	+
9.	Источники литературы (не старше 5 лет)	-
10.	Наличие общего вывода по теме	+
Итоговая оценка		хор.

Дата: «7» ноября 2021 год

Подпись рецензента

  
(подпись)

Шнякин П.Г.  
(ФИО рецензента)

Подпись ординатора

  
(подпись)

Рожнов С.В.  
(ФИО ординатора)

Государственное бюджетное образовательное учреждение высшего профессионального образования "Красноярский государственный медицинский университет имени профессора В.Ф.ВойноЯсенецкого" Министерства здравоохранения и социального развития Российской Федерации

Кафедра травматологии, ортопедии и нейрохирургии с курсом ПО

# Краниотомия

Зав.кафедры: Шнякин П.Г.

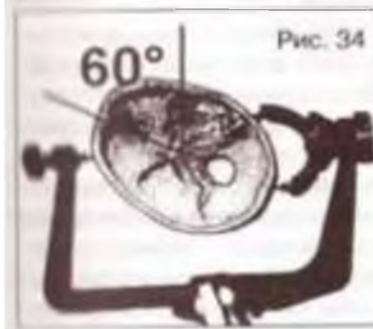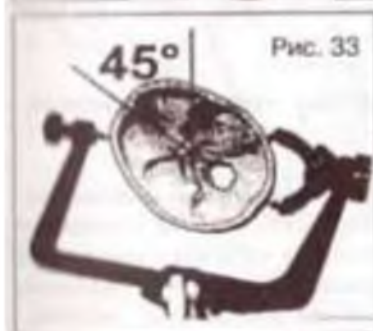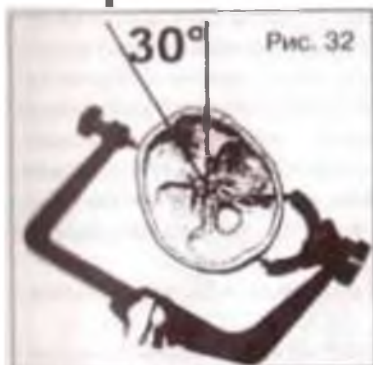
Выполнил: Ординатор 1 года

Рожнов С.В.

# Птериональная краниотомия

- **Показания:**
- Аневризмы передних отделов Виллизиева круга, аневризмы развилки основной артерии
- Прямой подход к кавернозному синусу
- Вне мозговые опухоли хиазмально-селлярной области, кавернозного синуса, медиальных отделов крыльев клиновидной кости;
- Опухоли, кавернозные мальформации базальных отделов лобной доли, полюса височной доли, островковой доли.

# Птериональная краниотомия



## Положение больного:

- На спине, если требуется повернуть голову более 30° в сторону, то под соответствующее плечо подкладывается валик.
- Поднимается грудная клетка на 10-15°, при этом уменьшается натяжение вен.
- Сгибаются колени.
- 3-штыревой головодержатель Мейфилда:
- На 30 градусов для аневризм базилярной бифуркации
- На 45 для подхода аневризмам внутренней сонной артерии, средней мозговой артерии
- На 60 для аневризм передних отделов Виллизиева круга и супраселлярных опухолей. Голову слегка запрокидывают назад.

# Птериональная краниотомия

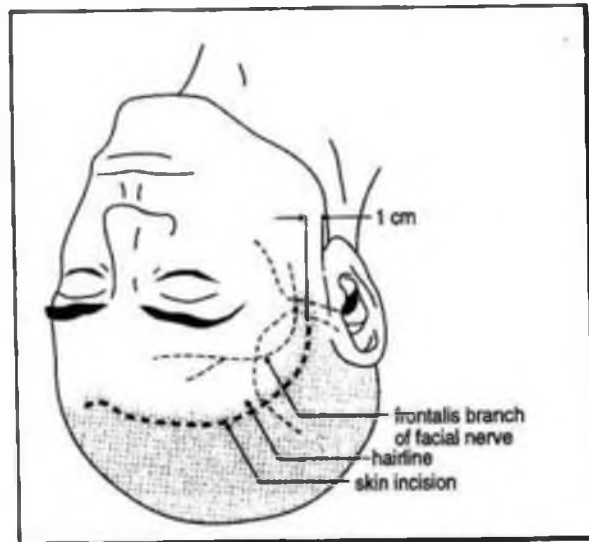


Figure 14-7 Skin incision for pterional craniotomy

Кожный разрез:

Дугообразный разрез позади волосистой линии головы от скуловой дуги на 1 см кпереди от ушной раковины, чтобы не повредить лобную ветвь лицевого нерва и лобную ветвь поверхностную височную артерию.

Отслаивать мышцу нужно снизу вверх, именно так идут направления волокон височной мышцы.

Отслоить мышцу и поднять можно вместе с кожей, оставив манжету шириной 0,5 см вдоль верхней височной линии

# Птериональная краниотомия

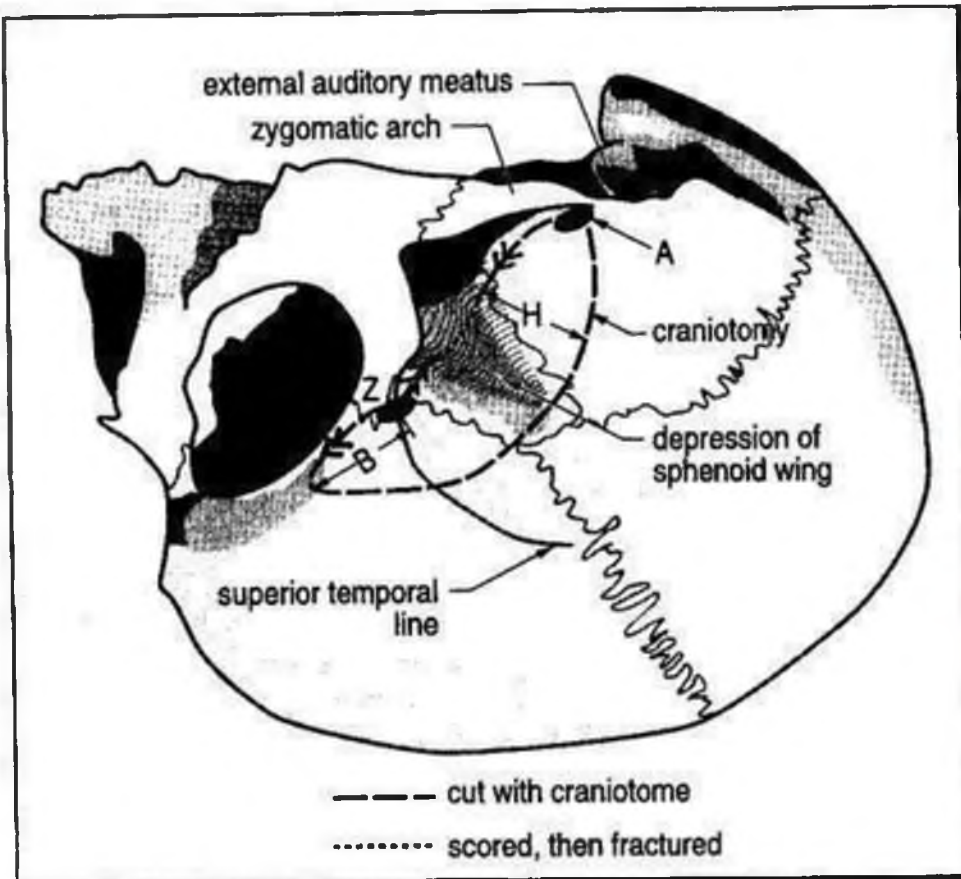
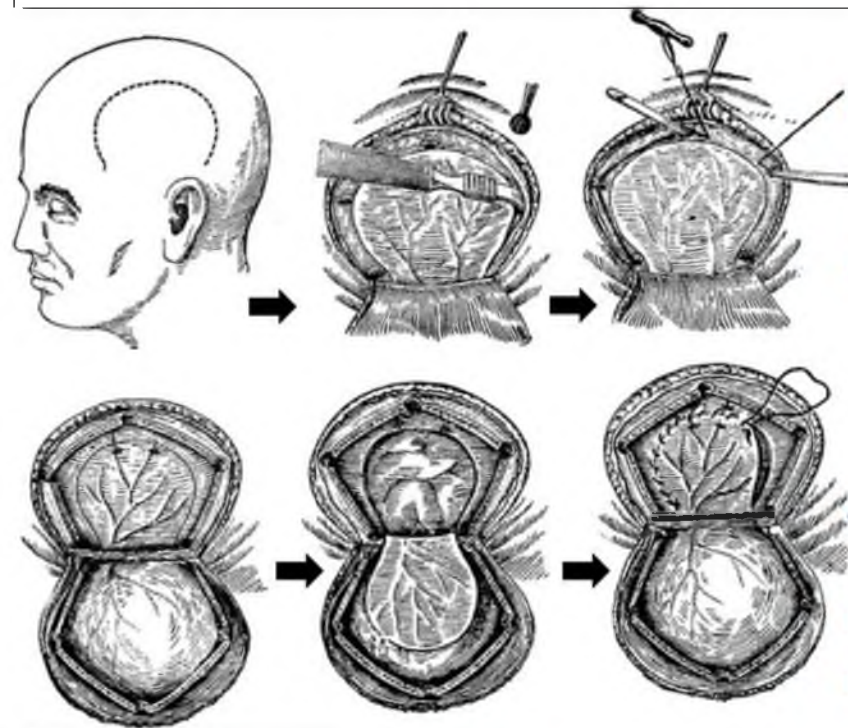


Figure 14-8 Skull landmarks for pterional craniotomy

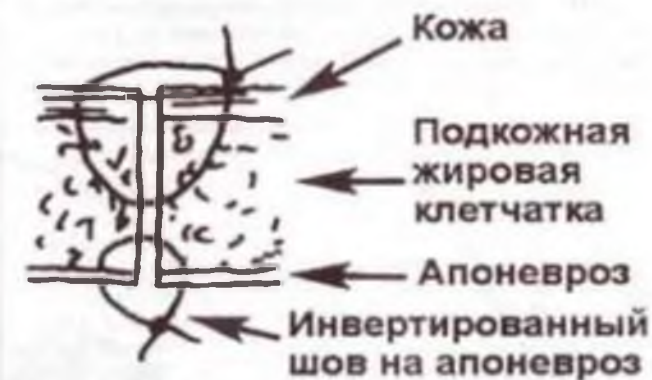- Достаточно наложения двух фрезевых отверстий.
- Первое отверстие следует наложить как можно ниже, чтобы уменьшить количество кости, которое требуется скусить для доступа к дну СЧЯ. Отверстие должно располагаться у заднего края скуловой дуги (точка «А» на рис. 14-8).
- Оно может быть смещено несколько вперед, если предполагается доступ к структурам в области ПСА (напр., супраселлярной опухоли).
- Второе отверстие («Z») должно быть в точке пересечения скуловой дуги (вблизи лобно-скулового шва), верхней височной линии и верхнего края орбиты.
- Относительно орбиты отверстие должно располагаться как можно ниже (как пишет Язаргил: «Отверстие расположено недостаточно низко, если не видна интраорбитальная жировая клетчатка»). Для того, чтобы не провалиться в орбиту, дрель должна быть направлена несколько вверх.



# Птериональная краниотомия



- Дугообразный разрез над крылом основной кости. Накладывают на ТМО шов и оттягивают ее книзу.
- Зашить с нижнего края разреза непрерывным обвивным швом 3-0/4-0 Vicryl с достаточно частыми проколами. Как дойдете до верхнего края, залейте под ТМО воды и завяжите нитку.
- Зафиксируйте ТМО в центре к костному лоскуту.
- Фиксация кости .
- Мышцу необходимо подшить к манжете узловыми швами.
- Обязательное двухслойное ушивание кожно-апоневротического лоскута. Сначала накладываются инвертированные узловые швы на апоневроз.

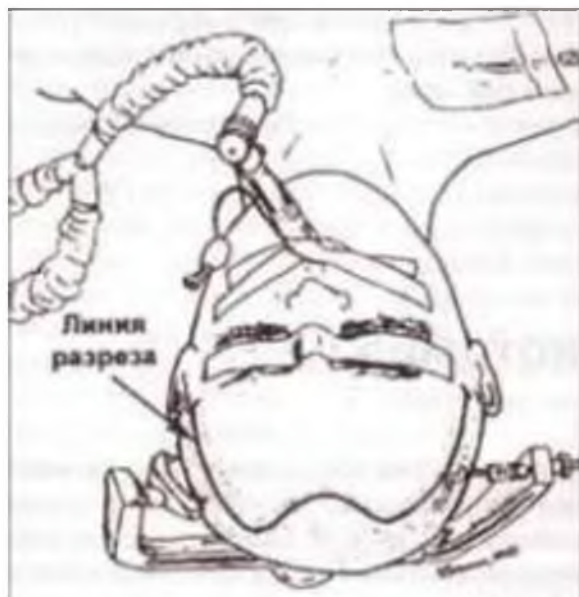


# Птериональная краниотомия

- **Осложнения птериональной краниотомии** разделяются на интраоперационные и послеоперационные. К интраоперационным осложнениям относят непреднамеренное повреждение стенок лобной пазухи, что может привести к развитию послеоперационной назальной ликвореи и в последующем – раневой инфекции.
- Профилактикой этого осложнения является предупреждение повреждений стенок лобной пазухи. Для этого необходимо на предоперационных рентгенограммах, КТ и МРТ определить расположение латеральной границы лобной пазухи. Интраоперационно границы лобной пазухи можно определить при помощи диафаноскопии.
- Во время трепанации следует стремиться не доходить до границы пазухи хотя бы на 5 мм
- При повреждении пазухи необходимо выполнять пластику ее стенки васкуляризированным лоскутом надкостницы или мышцы. Можно дополнительно осуществить многослойную герметизацию пластинами Тахокомб или двухкомпонентным фибрин-тромбиновым клеем.
- К послеоперационным осложнениям относятся подапневротическое скопление ликвора, обусловленное недостаточно герметичным швом ТМО, как правило, вследствие избыточного натяжения ТМО по линии шва.

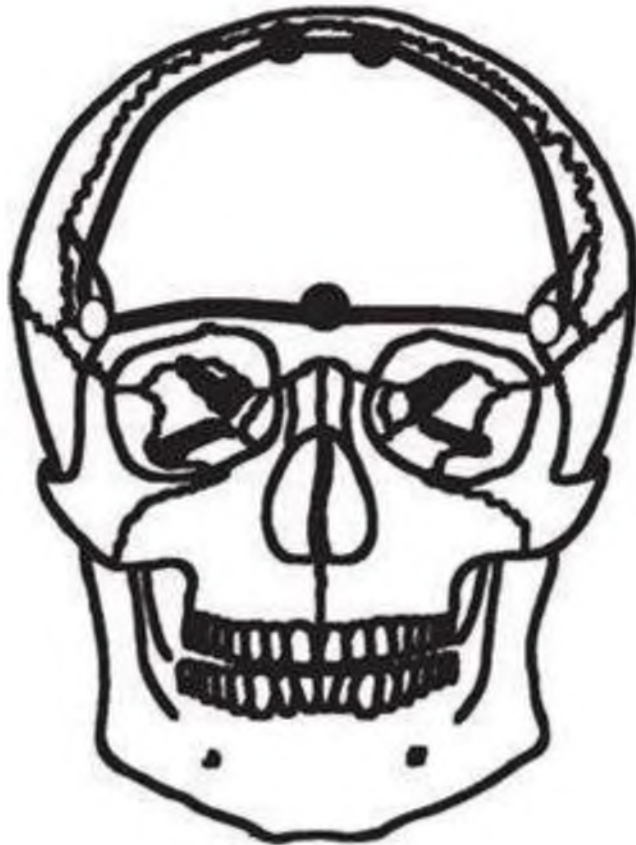


# Бифронтальная краниотомия



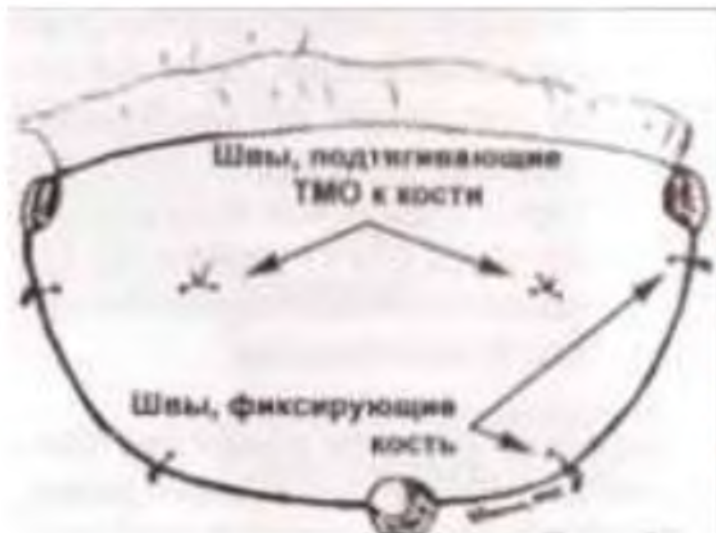- **Показания:**
- крупные менингиомы передней черепной ямки;
- гигантские опухоли хиазмально-селлярной области, в том числе аденомы гипофиза;
- опухоли околоносовых пазух с интракраниальным распространением;
- **Положение пациента на операционном столе** – лежа на спине. Голову ровно. Фиксировать жестко, так чтобы голова была слегка (10-15гр) запрокинута назад.
- **Линии разреза кожи.** Используется разрез по Зуттеру (от уха до уха по границе волосистой части головы). Точки начала и конца разреза находятся в 2 см кпереди от наружного слухового прохода и в 2,0 – 2,5 см сверху от скуловой дуги. Целостность височной мышцы можно сохранить. Обнажается ее фасция, и кожно-апоневротический лоскут отделяется от нее так же, как и от свода черепа.

# Бифронтальная краниотомия



- Два фрезевых отверстия формируются в «ключевых точках». При этом, если целью операции является подход к основанию черепа, их следует накладывать в проекции крышки глазницы. В этой ситуации проникновение в глазницу не является дефектом. Дополнительные фрезевые отверстия формируют парасагиттально в проекции заднего края дефекта. Расположение верхней границы бифронтального доступа также зависит от цели операции.
- При выполнении декомпрессивной бифронтальной краниэктомии (рис. 61) она находится на уровне коронарного шва. При небольшом объеме опухоли, локализуемой базально, высота костного лоскута может не превышать 3 – 5 см.
- Ю. В. Кушель и В. Е. Семин (1998) советуют накладывать одно фрезевое отверстие непосредственно над верхним сагиттальным синусом.
- Однако чаще можно встретить рекомендации о двух парасагиттальных фрезевых отверстиях, по крайней мере, в верхней части планируемого трепанационного окна. Эту схему, в частности, приводит J. Fischer [et al.] (1994). Причем такое же количество фрезевых отверстий последние авторы рекомендуют и для середины нижнего края трепанационного окна.

# Бифронтальная краниотомия



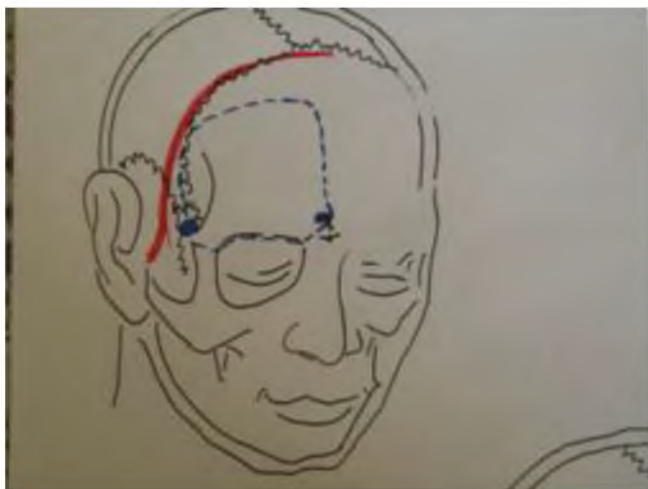
- ТМО вскрывается с двух сторон С-образным разрезом с основанием, обращенным к верхнему сагиттальному синусу.
- ТМО ушивается снизу вверх. Подшивают к кости.
- Фиксация кости.
- Для правильного сопоставления краев раны, необходимо сделать 3 наводящих шва в центре и по бокам.
- Наложить двухрядный кожно-апоневротический шов.

# Бифронтальная краниотомия

- Осложнения бифронтальной краниотомии: возможно повреждение передней  $1/3$  верхнего сагиттального синуса, парасагиттальных мостиковых вен. Целесообразно стремиться к сохранению его проходимости, для чего необходимо восстановить его целостность путем шва, пластики или герметизации коллагеновыми пластинами (Тахокомб).
- Вскрытие лобной пазухи не является ошибкой, особенно при необходимости доступа к базальным отделам лобной доли. Интраоперационно пазуха может быть временно тампонирована влажной (с раствором антисептика) турундой.
- В конце операции с целью профилактики послеоперационной назальной ликвореи, мукоцеле слизистая оболочка пазухи отслаивается по направлению к устью лобноносового хода.
- Пазуху герметизируют двухкомпонентным фибриновым или цианоакрилатным клеем, пластинами Тахокомб. Дополнительно пазуха может быть изолирована лоскутом надкостницы, отсепарованным от кожно-апоневротического лоскута, с фиксацией к ТМО по краю костного дефекта. Слизистую оболочку, оставшуюся на костном лоскуте, необходимо тщательно удалить.

# Краниотомия для субфронтального доступа

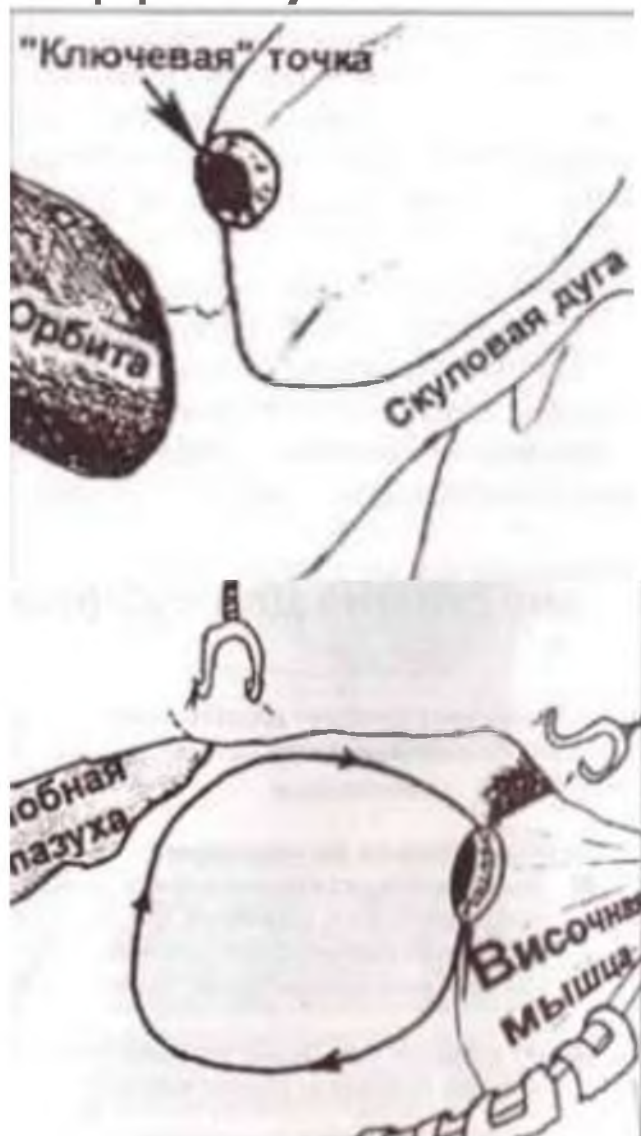
- Показание:
- Наличие патологического образования хиазмально-селлярной области.



Положение больного: на спине. Голова прямо, без поворотов, слегка запрокинута назад.

Кожный разрез выполняется по линии роста волос. Начинается на 2 – 2,5 см выше скуловой дуги и на 1 см кпереди от козелка и продолжается до средней линии. В другом варианте разрез начинается на уровне верхнего края орбиты и продлевается за среднюю линию. В ходе разреза не требуется рассечения височной фасции и мышцы. Формируется единый лоскут из кожи, апоневроза и надкостницы, который отслаивается до надбровной дуги.

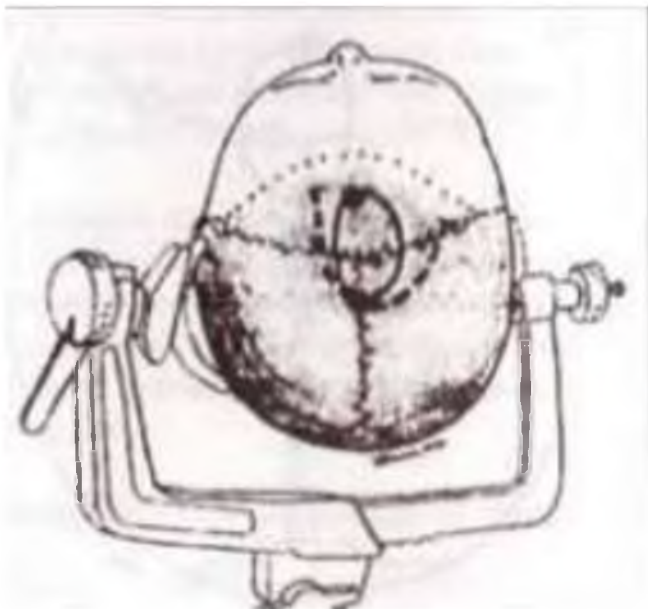
# Краниотомия для субфронтального доступа



- В большинстве случаев достаточно наложения одного фрезевого отверстия в ключевой точке, позади верхней височной линии. Показателем оптимально наложенного фрезевого отверстия является открытие передней черепной ямки без проникновения в полость глазницы. ТМО отслаивается на всем протяжении предполагаемого распила изогнутым диссектором. Наиболее часто направление распила осуществляют из фрезевого отверстия по часовой стрелке: первоначально вверх на 4 – 5 см с последующим поворотом медиально до 5 см и изгибом к основанию и ключевой точке, стараясь не оставлять костного бортика в проекции надбровной дуги.
- ТМО вскрывают дугообразным разрезом, основанием к орбите, или фигурным Х-, Н-образным разрезом с сохранением мостиковых вен полюса лобной доли.



# Краниотомия для транскаллезный доступа

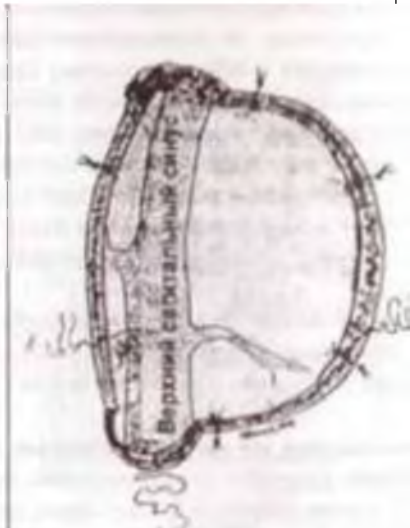
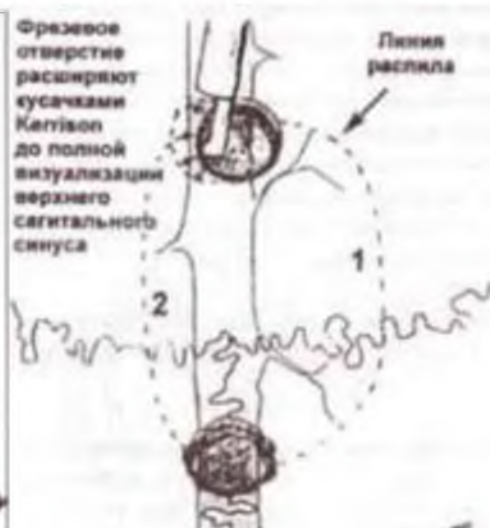
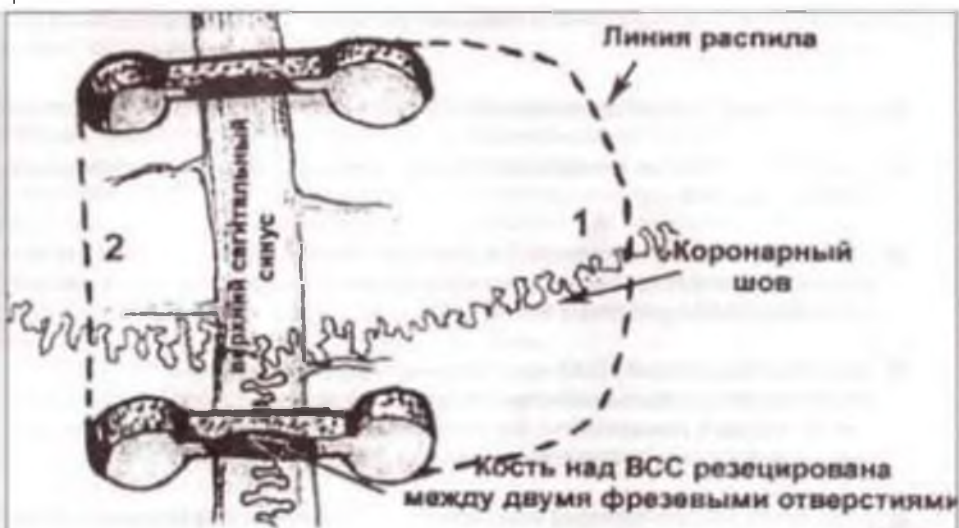- Положение больного: на спине, грудная клетка приподнята на 20 гр, саггитальная плоскость головы строго вертикально. Жесткая фиксация.
- Кожный разрез: Не зависимо от вида кожного разреза он должен быть центрирован относительно коронарного шва и средней линии, так чтобы краниотомия обнажала верхний сагитальный синус и была на 2/3 кпереди и на 1/3 кзади от коронарного шва. Не рекомендуется делать на 2 см кзади от коронарного шва.

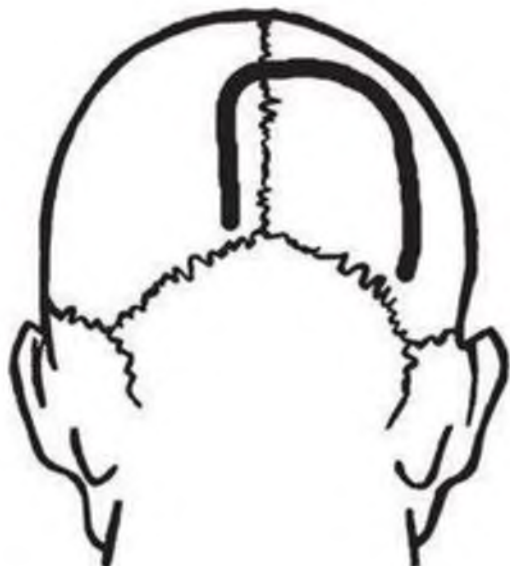


# Краниотомия для транскаллезный доступа

- Фрезевые отверстия накладываются:
- в стороне от синуса (ориентировочно 1-1.5 см от средней линии)
- Накладываются прямо над синусом.

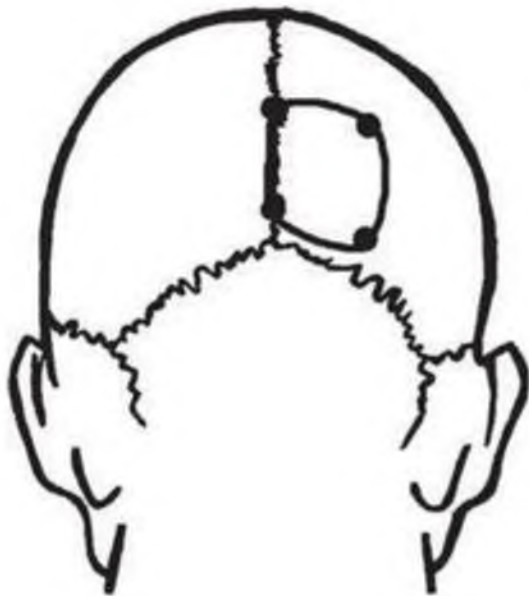


# Краниотомия для затылочного межполушарного доступа



- Показания: задние отделы 3 желудочка, задние отделы бугра и гиппокампа, области желудочкового треугольника, медиальные отделы затылочной доли и области валика мозолистого тела.
- Положение больного: Сидя, голова строго по средней линии, шея умеренно согнута.
- Кожный разрез: начинается с отступом 1 см от наружного затылочного выступа в сторону, противоположную парасагиттальному патологическому образованию; идет дугообразно вверх (на 8 – 9 см) и вправо или влево (в зависимости от локализации опухоли), заканчивается на уровне верхней выйной линии.

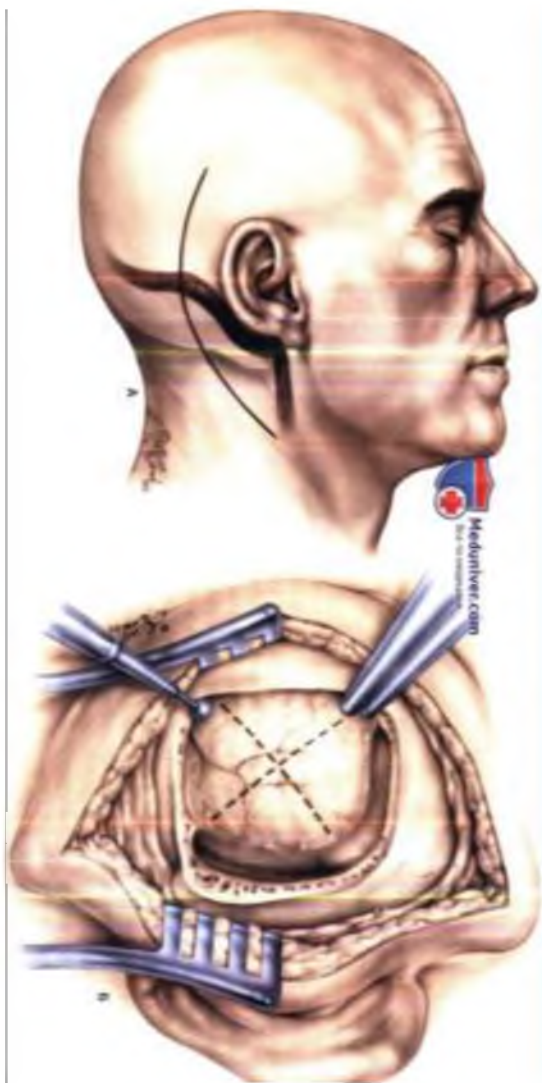
# Краниотомия для затылочного межполушарного доступа



- осуществляется из 4 фрезевых отверстий:
- 1-е – по средней линии на 0,5 – 1 см выше наружного затылочного выступа;
- 2-е – по средней линии на 7 – 8 см выше наружного затылочного выступа;
- 3-е и 4-е – соответственно 1-му и 2-му, с отступом от средней линии в сторону опухоли на 5 см.
- Твердая мозговая оболочка вскрывается дугообразно вдоль границ трепанационного окна основанием к верхнему сагиттальному или поперечному синусу с учетом индивидуальной анатомии венозных коллекторов.

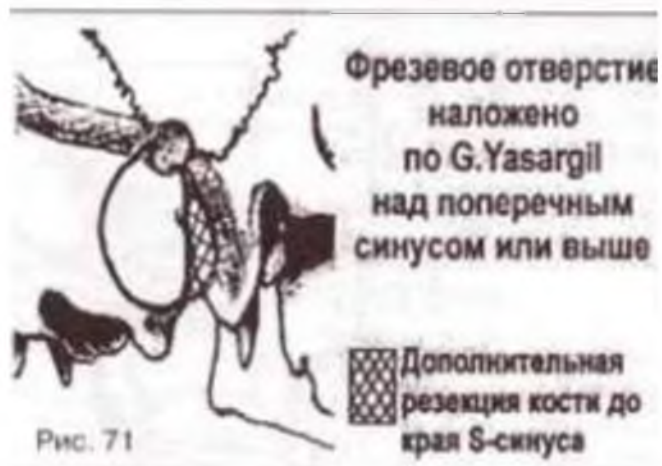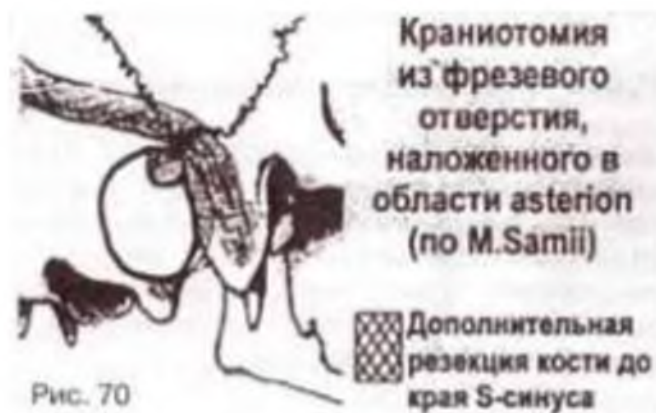# Латеральная субокципитальная

## краниотомия



- Положение: сидя/полусидя. Жесткая фиксация головы. Голова повернута на 20-30 градусов в сторону операции и согнута таким образом, что между подбородком и грудиной можно поместить 2 пальца. Слегка согнуты ноги в коленных суставах.
- Кожный разрез: Линейный. Основной ориентир – вырезка сосцевидного отростка.
- Если планируется доступ в верхние отделы ЗЧЯ ( 5нерв) «564» – 5 -5мм медиальнее вырезки сосцевидного отростка, 6 – 6см вверх от нее, 4 – 4см вниз от нее. Для доступа к 7-8 ЧМН «555», к каудальной группе нервов «546».

# Латеральная субокципитальная краниотомия



- Фрезевые отверстия:
- M.Samii рекомендует накладывать фрезевое отверстие прямо на астрион.
- M.G.Yasargil фрезевые отверстия следует накладывать прямо или чуть выше поперечного синуса, после чего осторожно отсепаровать подлежащую ТМО от кости.
- После чего полукруглыми разрезами выпилить костный лоскут диаметром 4 см.

## Список литературы:

1. Ю.В. Кушель, В.Е. Семин Краниотомия. Хирургическая техника.
2. А.И. Гайворонский, Е.Н. Кондаков, Д.В. Свистов, Д.А. Гуляев Оперативные доступы в нейрохирургии. Том 1. Голова
3. Гринберг М.С Нейрохирургия.