

Федеральное государственное бюджетное образовательное учреждение высшего образования "Красноярский государственный медицинский университет имени профессора В.Ф.Войно-Ясенецкого" Министерства здравоохранения Российской Федерации

кафедра анестезиологии и реаниматологии ИПО

Реферат

ТЭЛА

Выполнила: ординатор 2-го года,
кафедра анестезиологии и реаниматологии ИПО
Юшкова В.В

г.Красноярск, 2019

Определение Тромбоэмболия легочной артерии (ТЭЛА) - это окклюзия артериального русла легких тромбом, первично образовавшимся в венах большого круга кровообращения либо в полостях правого отдела сердца и мигрировавшим в сосуды легких с током крови.

ТЭЛА - одно из наиболее распространенных и грозных осложнений многих заболеваний, послеоперационного и послеродового периодов, неблагоприятно влияющее на их течение и исход. В условиях многопрофильного клинического стационара ТЭЛА ежегодно наблюдается у 15-20 из 1000 лечившихся больных, в том числе у 3 - 5 пациентов со смертельным исходом [1].

Своевременная диагностика ТЭЛА до настоящего времени представляет значительные трудности в связи с полиморфизмом развивающихся клинических синдромов, невозможностью использовать в ряде лечебных стационаров высокоинформативных методов исследования (перфузионная сцинтиграфия легких, ангиопульмонография), внезапностью развития и катастрофической быстротой течения заболевания. По данным патологоанатомических исследований, даже среди больных с массивной и субмассивной ТЭЛА правильный диагноз устанавливается лишь у 30%, поэтому смертность от легочной эмболии среди госпитализированных пациентов обусловлена в большей степени диагностическими ошибками, чем неадекватностью терапии [2]. Значительное число больных умирают в первые часы от начала заболевания, не получая адекватного лечения. При этом летальность среди нелеченых пациентов достигает 30%, при рано начатой терапии антикоагулянтами она не превышает 10% [3].

Этиология ТЭЛА.

В большинстве (около 80-90%) случаев причиной развития ТЭЛА является ТГВ. Значительно реже источники ТЭЛА локализуются в верхней полой вене и ее притоках, а также в правых полостях сердца.

ТГВ - распространенное заболевание, ежегодная частота его возникновения составляет 100 на 100 000 населения [9].

Венозный тромбоз, выявляемый методами радиометрии с фибриногеном, меченым ^{125}I , и флебографии, при инфаркте миокарда диагностируется у 5 - 20% больных, при инсульте головного мозга - у 60-70%, при заболеваниях внутренних органов - у 10-15%, после ортопедических операций - у 50-75%, после простатэктомии - у 40%, в абдоминальной и торакальной хирургии - у 30% пациентов [10].

Факторами риска возникновения ТГВ и ТЭЛА являются: пожилой и старческий возраст; гиподинамия, иммобилизация; хирургические операции; злокачественные новообразования; хроническая сердечная недостаточность; варикозное расширение вен ног; ТГВ и ТЭЛА в анамнезе; беременность и роды; травмы; применение оральных контрацептивов; гепарининдуцированная тромбоцитопения; ожирение; некоторые заболевания (болезнь Крона, эритремия, нефротический синдром, системная красная волчанка, пароксизмальная ночная гемоглобинурия); наследственные факторы (гомоцистинурия, дефицит антитромбина III, протеинов С и S, дисфибриногенемия).

Первичный тромботический процесс может локализоваться в глубоких венах голени (венозные синусы камбаловидной мышцы, передняя и задняя большеберцовые вены), в общей наружной и внутренней подвздошных венах.

Наиболее опасным в плане развития ТЭЛА является так называемый "флотирующий" тромб, который имеет единственную точку фиксации в дистальном отделе. Остальная его часть расположена свободно и на всем протяжении не связана со стенками вены. Длина таких тромбов колеблется от 3-5 до 15-20 см и более. Возникновение флотирующих тромбов часто обусловлено распространением процесса из вен относительно небольшого калибра в более крупные: из глубоких вен голени - в подколенную, из большой подкожной вены - в бедренную, из внутренней подвздошной - в общую, из общей подвздошной - в нижнюю полую вену. При окклюзивном флеботромбозе может наблюдаться "флотирующая" верхушка, представляющая опасность как потенциальный эмбол. "Флотирующий" тромб не дает клинической картины

подвздошнобедренного тромбоза, так как кровоток в этих венах сохранен. При тромбозе подвздошно-бедренного венозного сегмента риск развития ТЭЛА составляет 40- 50%, при тромбозе вен голени - 1-5% [3].

Локализация тромбоэмболов в сосудистом русле легких во многом зависит от их размеров. Обычно эмболы задерживаются в местах деления артерий, вызывая частичную или реже полную окклюзию дистальных ветвей. Характерно поражение легочных артерий обоих легких (65% случаев), что вызвано повторной эмболизацией малого круга кровообращения и фрагментацией тромба в правом желудочке. В 20% случаев поражается только правое, в 10% - только левое легкое, причем нижние доли страдают в 4 раза чаще, чем верхние [11].

Патогенез ТЭЛА. Патогенез ТЭЛА включает два основных звена - "механическую" обструкцию легочного сосудистого русла и гуморальные нарушения. Распространенная тромбоэмболическая окклюзия артериального русла легких ведет к увеличению легочного сосудистого сопротивления, что препятствует выбросу крови из правого желудочка и недостаточному заполнению левого желудочка; развиваются легочная гипертензия, острая правожелудочковая недостаточность и тахикардия, снижаются сердечный выброс и артериальное давление. У больных без предшествующих заболеваний сердца и легких значительная легочная гипертензия (среднее давление выше 25 мм рт.ст.) обычно возникает только при окклюзии около 50% артериальных ветвей легких. При более высоком давлении, иногда достигающем 80 мм рт.ст. и более, речь идет о рецидивирующем течении ТЭЛА или о пациентах с хроническим сердечно-легочным заболеванием.

В результате окклюзии ветвей легочной артерии появляется неперфузируемый, но вентилируемый участок легочной ткани ("мертвое пространство"), происходит спадение респираторных отделов легкого и развивается бронхиальная обструкция в зоне поражения. Одновременно снижается выработка альвеолярного сурфактанта, что также способствует развитию ателектаза легочной ткани, который появляется уже к исходу 1-2-х суток после прекращения легочного кровотока. Возникает артериальная гипоксемия, которая может усугубляться сбросом крови через незарощенное овальное окно, начинающее функционировать в условиях остро развившейся легочной гипертензии.

Действие гуморальных факторов не зависит от объема эмболической окклюзии легочных сосудов, поэтому обструкция менее 50% сосудистого русла может привести к выраженным нарушениям гемодинамики вследствие развития легочной вазоконстрикции. Она обусловлена гипоксемией, высвобождением биологически активных веществ (серотонин, гистамин, тромбоксаны) из агрегатов тромбоцитов в тромбе. В экспериментах на животных было показано, что эти вещества вызывают тахипноэ, легочную гипертензию и артериальную гипотонию даже в отсутствие выраженной окклюзии легочной артерии.

В 10-30% случаев течение ТЭЛА осложняется развитием инфаркта легкого. Поскольку легочная ткань обеспечивается кислородом через систему легочных, бронхиальных артерий и воздухоносные пути, наряду с эмболической окклюзией ветвей легочной артерии для развития инфаркта легкого необходимыми условиями являются снижение кровотока в бронхиальных артериях и/или нарушение бронхиальной проходимости. Поэтому наиболее часто инфаркт легкого наблюдается при ТЭЛА, осложняющей течение застойной сердечной недостаточности, митрального стеноза, хронических обструктивных заболеваний легких.

Большинство "свежих" тромбоэмболов в сосудистом русле легких подвергается лизису и организации. Лизис эмболов начинается с первых дней болезни и продолжается в течение 10-14 сут. С восстановлением капиллярного кровотока увеличивается продукция сурфактанта и происходит обратное развитие ателектазов легочной ткани.

В ряде случаев постэмболическая обструкция легочной артерии сохраняется длительное время. Это обусловлено рецидивирующим характером заболевания, недостаточностью эндогенных фибринолитических механизмов или соединительнотканной трансформацией тромбоэмбола к моменту попадания его в легочное русло. Персистирующая окклюзия крупных легочных артерий приводит к развитию тяжелой гипертензии малого круга и хронического легочного сердца. **Клинические проявления ТЭЛА**

Клиническая картина и течение ТЭЛА в значительной степени определяются количеством и калибром обтурированных легочных сосудов, темпами развития эмболического процесса и степенью возникших при этом гемодинамических расстройств.

Обычно ТЭЛА манифестирует одним из трех клинических вариантов:

- внезапная одышка неясного происхождения - выявляются тахипноэ, тахикардия; патологии со стороны легких не отмечается, отсутствуют признаки острой правожелудочковой недостаточности;
- **острое легочное сердце** - выявляются признаки острой правожелудочковой недостаточности, артериальная гипотензия, тахипноэ, тахикардия;
- инфаркт легкого - в зависимости от локализации тромбоэмбола различают: а) массивную ТЭЛА, при которой тромбоэмбол локализуется в основном стволе и/или главных ветвях легочной артерии; б) субмассивную ТЭЛА -

эмболизацию долевых и сегментарных ветвей легочной артерии (степень нарушения перфузии соответствует окклюзии одной из главных легочных артерий); в) тромбоемболию мелких ветвей легочной артерии.

При массивной и субмассивной ТЭЛА наиболее часто наблюдаются следующие клинические симптомы и синдромы:

- внезапная одышка в покое (ортопноэ не характерно!);
- пепельный, бледный цианоз; при эмболии ствола и главных легочных артерий наблюдается выраженная синюшность кожных покровов, вплоть до чугунного оттенка;
- тахикардия, иногда экстрасистолия, мерцание предсердий;
- повышение температуры тела (даже при наличии коллапса), связанное преимущественно с воспалительным процессом в легких и плевре;
- кровохарканье (наблюдается у 1/3 больных) вследствие инфаркта легкого;
- болевой синдром в следующих вариантах: а) ангинозноподобный с локализацией боли за грудиной; б) легочноплевральный (острая боль в грудной клетке, усиливающаяся при дыхании и кашле); в) абдоминальный (острая боль в правом подреберье, сочетающаяся с парезом кишечника, упорной икотой), обусловленный воспалением диафрагмальной плевры, острым набуханием печени;
- при аускультации легких выслушиваются ослабленное дыхание и мелкопузырчатые влажные хрипы на ограниченном участке (чаще над правой нижней долей), шум трения плевры;
- артериальная гипотензия (или коллапс) в сочетании с повышением венозного давления;
- синдром острого легочного сердца: патологическая пульсация, акцент II тона и систолический шум во втором межреберье слева от грудины, пресистолический или протодиастолический (чаще) "галоп" у левого края грудины, набухание шейных вен, печеночно-яремный рефлюкс (симптом Плеша);
- церебральные расстройства, обусловленные гипоксией головного мозга: сонливость, заторможенность, головокружение, кратковременная или длительная потеря сознания, двигательное возбуждение или выраженная адинамия, судороги в конечностях, непроизвольные дефекация и мочеиспускание;
- острая почечная недостаточность вследствие нарушения внутрисердечной гемодинамики (при коллапсе).

Даже своевременное распознавание массивной ТЭЛА не всегда обеспечивает эффективную ее терапию, поэтому большое значение имеют диагностика и лечение тромбоемболий мелких ветвей легочной артерии, часто (в 30-40% случаев) предшествующих развитию массивной ТЭЛА.

Тромбоемболия мелких ветвей легочной артерии может манифестировать:

- повторными " пневмониями " неясной этиологии, некоторые из них протекают как плевропневмония;
- быстро преходящими (2-3 сут) сухими плевритами, экссудативным плевритом, особенно с геморрагическим выпотом; - повторными немотивированными обмороками, коллапсами, нередко сочетающимися с ощущением нехватки воздуха и тахикардией;
- внезапно возникающим чувством сдавления в груди, протекающим с затруднением дыхания и последующим повышением температуры тела;
- "беспричинной" лихорадкой, не поддающейся антибактериальной терапии;
- пароксизмальной одышкой с ощущением нехватки воздуха и тахикардией;
- появлением и/или прогрессированием сердечной недостаточности, резистентной к лечению;
- появлением и/или прогрессированием симптомов подострого или хронического легочного сердца при отсутствии анамнестических указаний на хронические заболевания бронхолегочного аппарата.

Инфаркт легкого развивается преимущественно при тромбоемболии долевых и сегментарных ветвей легочной артерии. Его развитие зависит не только от калибра обтурированного сосуда, но и от состояния коллатерального кровообращения, бронхолегочного аппарата. Зона инфаркта почти всегда значительно меньше бассейна обтурированного сосуда, что обусловлено функционированием бронхолегочных сосудистых анастомозов на уровне прекапилляров. Формирование инфаркта легкого обычно начинается на 2-3-и сутки после эмболизации, а полное его развитие происходит за 1-3 нед. Клиническими признаками инфаркта легкого являются боли в грудной клетке, кровохарканье, одышка, тахикардия, крепитация, влажные хрипы над соответствующим участком легкого, повышение температуры тела.

Боль в соответствующей половине грудной клетки появляется на 2-3-й день после тромбоемболии. Она обусловлена реактивным плевритом над инфарктированным участком легкого, усиливается при глубоком дыхании, кашле, иногда при надавливании на соответствующие межреберные промежутки. По мере разрешения фибринозного плеврита или накопления в плевральной полости выпота боль исчезает. При вовлечении в процесс диафрагмальной плевры может наблюдаться псевдосимптоматика острого живота.

Кровохарканье при инфаркте легкого появляется у 10- 56% больных, возникает на 2-3-и сутки после легочной эмболии, т.е. в период формирования инфаркта легкого. В большинстве случаев оно скудное, продолжается несколько дней (иногда до 2-4 нед). Повышение температуры тела, как правило, наблюдается с 1-2-го дня болезни, сохраняется несколько дней (реже 1-3 нед). Температура тела субфебрильная, при развитии инфарктпневмонии повышается до 38,5-39°С.

Притупление перкуторного звука, усиление голосового дрожания, влажные хрипы и крепитация отмечаются только при обширных инфарктах легкого и инфаркт-пневмониях. В период формирования инфаркта легкого появляется шум трения плевры, который выслушивается в течение нескольких часов или дней и исчезает по мере разрешения фибринозного плеврита или накопления в полости плевры экссудата.

Экссудативный плеврит развивается у половины больных инфарктом легкого. Экссудат носит серозный или геморрагический характер, небольшой по объему. Большие выпоты в плевральную полость наблюдаются лишь у больных с тяжелой сердечной недостаточностью. Иногда возникает стойкий экссудативный плеврит, который способствует затяжному течению заболевания.

Инфаркт легкого может осложниться образованием каверны вследствие секвестрации некротического очага. Полость распада может образоваться в течение нескольких дней, она имеет большие размеры. Процессу распада в зоне инфаркта способствуют предшествующие поражения легких и добавочная бронхолегочная инфекция, большие размеры инфаркта. В редких случаях инфаркт легкого может осложниться развитием абсцедирующей пневмонии, эмпиемы плевры и спонтанного пневмоторакса.

Диагностика инфаркта легкого в типичных случаях не вызывает больших трудностей. Однако, если эпизод одышки, боли в грудной клетке, тахикардии был недооценен, кровохарканье не развилось, отсутствуют и мало выражены проявления легочно-плеврального синдрома, распознавание инфаркта легкого может быть затруднено.

Клинические симптомы ТЭЛА неспецифичны и могут наблюдаться при других сердечно-сосудистых и легочных заболеваниях. В то же время отсутствие таких симптомов, как одышка, тахипноэ, тахикардия, боль в грудной клетке, ставят под сомнение диагноз ТЭЛА. Значение этих симптомов существенно возрастает при обнаружении признаков ТГВ.

Клинические проявления ТГВ зависят прежде всего от первичной локализации тромба. Флеботромбоз начинается на уровне подошвенной венозной дуги, задней большеберцовой или малоберцовой вены, поэтому его клинические проявления наблюдаются со стороны стопы или икроножных мышц: спонтанная боль в области стопы и голени, усиливающаяся при ходьбе; появление боли в икроножных мышцах при тыльном сгибании стопы (симптом Хоманса), при переднезаднем сжатии голени (симптом Мозеса); локальная болезненность при пальпации по ходу вен; наличие видимого отека голени и стопы или выявление асимметрии окружности голени и бедер (более 1,5 см). Окружность голени измеряют на расстоянии 10 см ниже коленной чашечки, бедра - на 15-20 см выше. Для оценки различий в объеме, окраске кожи, характере венозного рисунка ног осмотр больного осуществляют в горизонтальном и вертикальном положении (2 мин и более).

При илеофemorальном тромбозе отмечается интенсивная спонтанная боль в подвздошной области и бедре. Боль возникает при надавливании на общую бедренную вену в области паховой связки. При полной окклюзии подвздошно-бедренного венозного сегмента или общей подвздошной вены наблюдается отек всей пораженной ноги, начинающийся на уровне стопы и распространяющийся на голень, колено и бедро. При частичном тромбозе вены течение заболевания мало- или бессимптомное. Для тромбоза нижней полой вены характерны появление боли в животе, поясничной области и половых органах, выраженный отек ног, половых органов и передней брюшной стенки, затем (через 7 - 10 дней) развивается коллатеральная венозная сеть в паховой области, боковых частях брюшной стенки.

Клинические признаки ТГВ, подтвержденного данными флебографии и радионуклидными методами, выявляются лишь у 1/3 больных. Отсутствие клинических проявлений флеботромбоза может быть обусловлено: неокклюзивным характером тромбоза; сохранением оттока крови по другим венам (например, при изолированном тромбозе глубокой вены бедра); тромбозом одной из удвоенных поверхностных или подколенных вен.

Диагностика ТЭЛА

При подозрении на ТЭЛА необходимо решить следующие диагностические задачи:

- подтвердить наличие эмболии;
- установить локализацию тромбоэмболов в легочных сосудах;
- определить объем эмболического поражения сосудистого русла легких; - оценить состояние гемодинамики в большом и малом круге кровообращения; - выявить источник эмболии и оценить вероятность его рецидива.

Тщательно собранный анамнез, оценка факторов риска ТГВ/ТЭЛА и клинической симптоматики определяют объем лабораторно-инструментальных исследований, которые можно разделить на две группы:

- обязательные исследования, которые проводятся у всех больных с подозрением на ТЭЛА (исследование газов артериальной крови, регистрация ЭКГ, рентгенография органов грудной клетки, эхокардиография, перфузионная/вентиляционная сцинтиграфия легких, ультразвуковая доплерография магистральных вен ног); - исследования по показаниям (ангиопульмонография, измерение давления в полостях правого сердца, флебография). Лабораторные исследования. При массивной ТЭЛА может наблюдаться снижение PaO_2 менее 80 мм рт.ст. при нормальном или сниженном $PaCO_2$; увеличение активности ЛДГ и уровня общего билирубина в крови при нормальной активности аспарагиновой трансминазы.

Электрокардиография. Наиболее специфичны и корректируют с тяжестью ТЭЛА остро возникшие изменения на ЭКГ, отражающие поворот оси сердца по часовой стрелке и отчасти ишемию миокарда.

Признаки острой перегрузки правого желудочка достоверно чаще наблюдаются при эмболии ствола и главных ветвей легочной артерии, чем при поражении долевых и сегментарных ветвей. Однако следует отметить, что у 20% больных с ТЭЛА изменения на ЭКГ вообще могут отсутствовать.

Изменения ЭКГ при массивной ТЭЛА могут напоминать картину нижнего инфаркта миокарда. В их дифференциальной диагностике имеют значение следующие признаки:

- отсутствие при ТЭЛА расширения и расщепления зубцов Q_{III} и Q_{aVF} , а также наличие глубокого зубца S_I и углубление зубцов S_{V4-V6} ;
- появление при ТЭЛА наряду с зубцами Q_{III}, T_{III} отрицательных зубцов T в правых грудных отведениях (V_1-V_{3-4}); при инфаркте миокарда они обычно положительные и высокие;
- при инфаркте нижней стенки сегмент ST в левых грудных отведениях обычно приподнят, а в правых смещен книзу, зубцы T нередко становятся отрицательными;
- нестойкость изменений ЭКГ при ТЭЛА и стабильность их при инфаркте миокарда.

Рентгенография органов грудной клетки. Рентгенологические признаки ТЭЛА малоспецифичны. Наиболее характерными симптомами являются симптомы острого легочного сердца: расширение верхней полой вены, тени сердца вправо и выбухание конуса легочной артерии. Расширение конуса легочной артерии проявляется сглаживанием талии сердца или выбуханием второй дуги за левый контур. Могут наблюдаться расширение корня легкого, его обрубленность и деформация на стороне поражения. При эмболии в одну из главных ветвей легочной артерии, в долевые или сегментарные ветви в случае отсутствия фоновой бронхолегочной патологии может наблюдаться обеднение ("просветление") легочного рисунка (симптом Вестермарка).

Высокое стояние купола диафрагмы на стороне поражения, вероятно, обусловлено поражением диафрагмальной плевры, уменьшением кровенаполнения пораженного сегмента или доли, рефлекторным влиянием на диафрагмальный нерв.

Дисковидные ателектазы нередко предшествуют развитию инфаркта легкого и обусловлены обструкцией бронха за счет появления геморрагического секрета или увеличения количества бронхиальной слизи, а также снижением выработки альвеолярного сурфактанта.

Рентгенологическая картина инфаркта легкого может ограничиваться признаками плеврального выпота, объем которого может варьировать от 200-400 мл до 1-2 л. Типичная картина инфаркта легкого обнаруживается не ранее 2-го дня заболевания в виде четко очерченного затемнения треугольной формы с основанием, расположенным субплеврально, и вершиной, направленной в сторону ворот. Из-за инфильтрации окружающей зоны инфаркта легочной ткани затемнение может принимать округлую или неправильную форму. Инфаркт легкого наблюдается лишь у 1/3 больных, перенесших ТЭЛА.

Рентгенография органов грудной клетки имеет большое значение при дифференциальной диагностике ТЭЛА с синдромно-сходными заболеваниями (крупозная пневмония, спонтанный пневмоторакс, массивный плевральный выпот, расслаивающая аневризма грудной аорты, экссудативный перикардит), а также при оценке результатов перфузионной сцинтиграфии легких.

Эхокардиография позволяет визуализировать тромбы в полостях правого сердца, оценивать гипертрофию правого желудочка, степень легочной гипертензии. Эхокардиографическими признаками ТЭЛА являются:

- гипокинезия и дилатация правого желудочка;
- парадоксальное движение межжелудочковой перегородки;
- трикуспидальная регургитация;
- отсутствие/уменьшение инспираторного спадения нижней полой вены;
- дилатация легочной артерии;
- признаки легочной гипертензии;

- тромбоз полости правого предсердия и желудочка. Кроме того, могут обнаруживаться перикардиальный выпот, шунтирование крови справа налево через открытое овальное окно.

Этот метод имеет большое значение для оценки регрессии эмболической блокады легочного кровотока в процессе лечения, а также для дифференциальной диагностики ТЭЛА с синдромно-сходными заболеваниями (инфаркт миокарда, выпотной перикардит, расслаивающая аневризма грудной аорты).

Перфузионная сцинтиграфия легких. Этот метод основан на визуализации периферического сосудистого русла легких с помощью макроагрегатов альбумина человека, меченного ^{99m}Tc или ^{125}I . Для дефектов перфузии эмболического генеза характерны четкая очерченность, треугольная форма и расположение, соответствующее зоне кровоснабжения пораженного сосуда (доля, сегмент); нередко множественность дефектов перфузии. Метод не позволяет установить точную локализацию тромбоэмболов, поскольку он выявляет зону, которую кровоснабжает пораженный сосуд, а не сам пораженный сосуд. Однако при поражении главных ветвей легочной артерии топический диагноз ТЭЛА может быть установлен. Так, окклюзия одной из главных легочных ветвей проявляется отсутствием накопления радиофармакологического препарата в соответствующем легком. При наличии неокклюзирующего тромбоэмбола в легочной артерии отмечаются диффузное снижение радиоактивности всего легкого, деформация и уменьшение легочного поля. Отсутствие нарушений перфузии легких позволяет с достаточной уверенностью отвергнуть диагноз ТЭЛА. Дефекты накопления изотопа в легких могут наблюдаться и при других заболеваниях, нарушающих кровообращение в легких (пневмония, ателектаз, опухоль, эмфизема, поликистоз, пневмосклероз, бронхоэктазы, плевральный выпот, артериит и др.). Специфичность метода существенно повышается при сопоставлении его результатов с рентгенологическими данными. Наличие дефектов перфузии, не совпадающих по локализации с патологическими изменениями на рентгенограмме, свидетельствует о наличии ТЭЛА.

Другим методом повышения специфичности перфузионной сцинтиграфии легких является параллельное проведение вентиляционной сцинтиграфии легких с ингаляцией инертного радиоактивного газа (^{127}Xe , ^{133}Xe). Если при выявлении сегментарного или долевого дефекта перфузии отсутствуют нарушения вентиляции в этой зоне, то диагноз ТЭЛА высоковероятен.

При проспективном изучении методов диагностики ТЭЛА (PIOPED) были установлены [12] сцинтиграфические критерии этого заболевания.

При высокой вероятности ТЭЛА по данным сцинтиграфии легких диагноз подтверждался при ангиопульмонографии в 87% случаев, при средней вероятности - в 30%, при низкой - в 14%, а у больных с нормальной сцинтиграммой - лишь в 4% случаев.

При наличии в зоне перфузионных дефектов нарушений вентиляции подтвердить или отвергнуть диагноз ТЭЛА трудно, что диктует необходимость проведения ангиопульмонографии.

В связи с широким диапазоном получаемой диагностической информации, малой инвазивностью сцинтиграфия легких является методом скрининга при обследовании больных с подозрением на ТЭЛА.

Ангиопульмонография (АПГ). Ангиографическое исследование является "золотым стандартом" в диагностике ТЭЛА.

Наиболее характерный ангиографический признак ТЭЛА - дефект наполнения в просвете сосуда. Дефект наполнения может иметь цилиндрическую форму и значительный диаметр, что указывает на первичное формирование их в илеокавальном сегменте.

Другим прямым признаком ТЭЛА является "ампутация" сосуда, т.е. "обрыв" его контрастирования. Дистальнее окклюзии определяется аваскулярная зона. При массивной ТЭЛА этот симптом на уровне долевых артерий наблюдается в 5% случаев, чаще (у 45% больных) он обнаруживается на уровне долевых артерий, дистальнее расположенного в главной легочной артерии тромбоэмбола.

Косвенные ангиографические симптомы ТЭЛА: расширение главных легочных артерий, уменьшение числа контрастированных периферических ветвей (симптом мертвого или подрезанного дерева), деформация легочного рисунка, отсутствие или задержка венозной фазы контрастирования.

АПГ позволяет не только подтвердить диагноз ТЭЛА, установить его локализацию, но и оценить объем поражения сосудистого русла легких с помощью ангиографического индекса.

АПГ показана в следующих случаях [13]:

- неопределенные данные сцинтиграфии легких и отсутствие признаков флеботромбоза по результатам ультразвуковой доплерографии, флебографии или плетизмографии при клиническом подозрении на развитие ТЭЛА;
- при решении вопроса о проведении тромбоэмболэктомии у больных с острым легочным сердцем и/или кардиогенным шоком;

- рецидивирующая ТЭЛА (в связи с тем что данные сцинтиграфии легких в этих случаях могут не отражать остроту процесса и объем поражения сосудов легких); - регионарное введение гепарина и тромболитических препаратов (особенно при высоком риске кровотечения).

При проведении АПГ могут наблюдаться следующие осложнения:

- аллергическая реакция на контрастное вещество (проведение исследования возможно под прикрытием кортикостероидных и антигистаминных препаратов);
- перфорация сердца (в 0,3% случаев);
- нарушения сердечного ритма;
- развитие сердечной недостаточности у больных с дисфункцией левого желудочка; при введении большого объема контрастного вещества показано применение фуросемида;
- нарастание легочной гипертензии во время процедуры, в связи с чем целесообразно селективное введение контрастного вещества;
- усугубление тяжести состояния больного - 2-4% случаев, летальный исход - менее 0,2%.

Компьютерная томография (КТ). В последние годы [14] в диагностике ТЭЛА используются спиральная КТ и электроннолучевая КИ с внутривенным введением рентгеноконтрастного препарата, позволяющие получать высококачественное изображение легочных сосудов, определять точную локализацию тромбозов. При сопоставлении данных спиральной КТ и АПГ у 42 больных с ТЭЛА чувствительность КТ составила 100%, специфичность - 96% [15].

Диагностика ТГВ. "Золотым стандартом" для подтверждения диагноза ТГВ является контрастная флебография, позволяющая установить наличие, точную локализацию, распространенность венозного тромбоза. Илеокавография является обязательным исследованием для решения вопроса об имплантации кава-фильтра.

В последние годы широкое распространение получили неинвазивные методы диагностики ТГВ (плетизмография, ультразвуковые сканирование и доплерография). Плетизмография (импедансная или тензиометрическая) базируется на определении изменений объема крови в ноге, вызываемых временной венозной обструкцией (наложением манжеты на бедро). При нарушении проходимости глубоких вен уменьшение периметра голени после распускания манжеты замедлено. Наиболее информативными методами диагностики ТГВ являются дуплексное ультразвуковое исследование и доплерография. Признаки тромбоза при ультразвуковом сканировании: неподатливость стенок вены при сдавлении, повышенная эхогенность по сравнению с движущейся кровью, отсутствие кровотока в пораженном сосуде. Критериями ТГВ при ультразвуковой доплерографии являются отсутствие или снижение скорости кровотока, отсутствие или ослабление кровотока при проведении дыхательных проб, увеличение кровотока при сдавлении ноги дистальнее исследуемого сегмента, появление ретроградного кровотока при сдавлении ноги проксимальнее исследуемого сегмента. При диагностике флеботромбоза ног используют также радионуклидную флебографию с применением макроагрегата альбумина, меченного ^{99m}Tc, введенного в поверхностные вены стоп.

В последнее десятилетие в клинической практике для диагностики ТГВ и ТЭЛА применяют методы, основанные на выявлении таких маркеров активации коагуляции и фибринолиза, как определение фибринопептида А и D-димера. Эти методы высокочувствительны при тромбозе, но недостаточно специфичны для диагностики ТГВ и ТЭЛА. Так, чувствительность методов определения D-димера достигает 99%, специфичность (по сравнению с флебографией) - 53%. Если в случае отрицательной реакции на наличие D-димера в крови можно уверенно говорить об отсутствии венозного тромбоза, то при положительной реакции на D-димер диагноз тромбоза следует подтвердить другими методами [16]. Последовательность применения диагностических методов исследования при подозрении на ТЭЛА зависит от тяжести клинических симптомов. В связи с высокой информативностью и малой травматичностью сцинтиграфия легких должна рассматриваться как метод скрининга при обследовании больных. Крайняя тяжесть состояния больного, наличие выраженных циркуляторных и респираторных нарушений диктуют необходимость первоочередного проведения АПГ. Установление локализации и объема эмболического поражения легочного сосудистого русла позволяет выбрать оптимальную тактику лечения.

Лечение ТЭЛА

Лечебные мероприятия при ТЭЛА направлены на нормализацию (улучшение) перфузии легких и предотвращение развития тяжелой хронической постэмболической легочной гипертензии.

При подозрении на ТЭЛА до и в процессе обследования рекомендуются:

- соблюдение строгого постельного режима с целью предупреждения рецидива ТЭЛА;
- катетеризация вены для проведения инфузионной терапии;
- внутривенное болюсное введение 10 000 ЕД гепарина; - ингаляция кислорода через носовую катетер;

- при развитии кардиогенного шока назначение внутривенной инфузии допамина, реополиглюкина, при присоединении инфаркт-пневмонии - антибиотиков.

В основе патогенетической терапии ТЭЛА лежит применение антикоагулянтных и тромболитических препаратов. Выбор метода лечения определяется объемом эмболического поражения легочного сосудистого русла и тяжестью гемодинамических расстройств. При эмболии мелких ветвей и субмассивной ТЭЛА без гемодинамических нарушений показано лечение гепарином, при массивной и субмассивной ТЭЛА с расстройствами гемодинамики методом выбора является тромболитическая

Гепаринотерапия

Гепарин - основной препарат для лечения ТГВ и ТЭЛА, он подавляет рост тромбов, способствует их растворению и предупреждает тромбообразование.

После первоначального внутривенного струйного введения 10 000 ЕД гепарина переходят на один из следующих режимов лечения: непрерывную внутривенную инфузию со скоростью 1000 ЕД/ч; прерывистое внутривенное введение по 5000 ЕД каждые 4 ч; подкожное введение препарата по 5000 ЕД каждые 4 ч. Независимо от способа и кратности введения суточная доза гепарина должна составлять 30 000 ЕД. Продолжительность гепаринотерапии - не менее 7-10 дней, поскольку в эти сроки происходят лизис и/или организация тромба.

Лабораторный контроль при проведении гепаринотерапии осуществляют путем определения активированного частичного тромбопластинового времени (АЧТВ), которое при оптимальном уровне гипокоагуляции в 1,5 - 2 раза превышает исходный показатель. АЧТВ определяют каждые 4 ч, пока по крайней мере дважды не будет обнаружено его удлинение в 1,5 - 2 раза по сравнению с исходным значением. После этого АЧТВ определяют 1 раз в сутки. Если АЧТВ менее чем в 1,5 раза выше исходного, внутривенно струйно вводят 2000 - 5000 ЕД гепарина и скорость инфузии увеличивают на 25%. При увеличении АЧТВ более чем в 1,5 - 2 раза по сравнению с исходным скорость инфузии уменьшают на 25%. С целью своевременного выявления тромбоцитопении, индуцированной гепарином, каждые 3 дня гепаринотерапии необходимо определять число тромбоцитов в периферической крови. Снижение нормального количества тромбоцитов до 150 000 в 1 мкл диктует необходимость отмены гепарина. Поскольку в процессе гепаринотерапии потребляются кофакторы гепарина, целесообразно каждые 2 - 3 дня исследовать активность антитромбина III в плазме крови.

За 3-5 дней до предполагаемой отмены гепарина назначают антикоагулянты непрямого действия (варфарин, фенилин), так как они вначале снижают уровень протеина С, что может вызвать тромбозы. Адекватность дозы непрямых антикоагулянтов контролируется путем определения протромбинового времени, величина которого должна превышать исходный уровень в 1,5 - 2 раза (МНО - международное нормализованное отношение - на уровне 2,0 - 3,0). Продолжительность лечения непрямыми антикоагулянтами должна составлять не менее 3 мес, после рецидива флеботромбоза или ТЭЛА - 12 мес и более. Среди больных с ТЭЛА, получавших лечение антикоагулянтами в течение 3 мес, частота смертельного рецидива заболевания в течение курса этой терапии составила 1,5%, в течение 1 года - 1,7% [17]. В последнее время при лечении ТЭЛА с успехом используются низкомолекулярные гепарины (НМГ), которые назначаются подкожно 2 раза в сутки в течение 10 дней: фраксипарин по 0,1 мл на 10 кг массы тела больного (в 1 мл - 10 250 МЕ); фрагмин по 100 МЕ/кг, клексан по 100 МЕ/кг. При сравнении результатов лечения НМГ и стандартным гепарином больных с субмассивной ТЭЛА было установлено, что эффективность этих препаратов, оценивавшаяся по результатам АПГ, не различалась, однако при применении НМГ достоверно реже возникали геморрагические осложнения [18, 19].

Тромболитическая терапия. Обязательными условиями проведения тромболитической терапии являются: надежная верификация диагноза, возможность осуществления лабораторного контроля. Применение тромболитических препаратов может быть эффективным, если симптомы заболевания появились в пределах 2 нед. Схема введения тромболитических препаратов представлена в табл. 1.

Лабораторный контроль при проведении тромболитической терапии включает определение концентрации фибриногена в плазме крови, тромбинового времени. После окончания тромболитической терапии назначают гепарин по указанной выше схеме.

Эффект тромболитической терапии оценивается по клиническим (уменьшение одышки, тахикардии, цианоза), электрокардиографическим (регресс признаков перегрузки правых отделов сердца) признакам, результатам повторной сцинтиграфии или АПГ.

По сравнению с гепаринотерапией тромболитические препараты способствуют более быстрому растворению тромбоза, что ведет к увеличению легочной перфузии, снижению давления в легочной артерии, улучшению функции правого желудочка и повышению выживаемости больных при тромбозах крупных ветвей [20, 21].

В случае рецидива ТЭЛА на фоне антикоагулянтной терапии, а также при наличии противопоказаний к антикоагулянтной терапии прибегают к имплантации кава-фильтра.

Эмболэктомия. Основными показаниями к хирургическому лечению являются правожелудочковая недостаточность и системная артериальная гипотензия, требующая введения вазопрессоров, у больных с эмболией крупных ветвей легочной артерии, подтвержденной при АПГ [20]. Эмболэктомия сопровождается высокой летальностью (20 - 30%), поскольку она выполняется у больных в состоянии шока. Противопоказаниями к выполнению операции являются: рецидивирующая тромбоэмболия без ангиографических признаков окклюзии крупных ветвей легочной артерии; систолическое давление в легочной артерии выше 70 мм рт. ст.; тяжелые фоновые заболевания сердца и легких. Альтернативой хирургическому лечению является чрескожная легочная эмболэктомия с использованием специального катетера.

Прогноз ТЭЛА

При ранней диагностике и адекватном лечении прогноз у большинства (более 90%) больных с ТЭЛА благоприятен. Летальность в значительной мере определяется фоновыми заболеваниями сердца и легких, чем собственно ТЭЛА. При терапии гепарином 36% дефектов на перфузионной сцинтиграмме легких исчезают в течение 5 дней. К концу 2-й недели отмечается исчезновение 52% дефектов, к концу 3-й недели - 73%, а к концу 1-го года - 76%. Артериальная гипоксемия и изменения на рентгенограмме исчезают по мере разрешения ТЭЛА. У больных с массивной эмболией, правожелудочковой недостаточностью и артериальной гипотензией госпитальная летальность остается высокой (32%) [22]. Хроническая легочная гипертензия развивается менее чем у 1% больных [3].

Таблица 1. Схема тромболитической терапии при тромбоэмболии легочной артерии

Препарат	Доза (внутривенно)
Стрептокиназа	1) 250 000 ЕД на 20 мл NaCl 0,9% в течение 30 мин, затем 100 000 ЕД/ч в течение 18-24 ч
	2) 1 500 000 ЕД в течение 30 мин с последующей инфузией 1 500 000 ЕД в течение 2-3 ч*
Тканевый активатор плазминогена	15 мг болюсом, затем 0,75 мг/кг за 30 мин, далее 0,5 мг/кг за 60 мин. Общая доза 100 мг
Урокиназа	1) 4400 ЕД/кг в течение 10 мин, затем 4400 ЕД/кг в час в течение 12-24 ч
	2) 2 000 000 ЕД в течение 10 мин, затем 1 500 000 ЕД в течение 1 ч*

Примечание. * - этот вариант используется у больных с массивной ТЭЛА, осложненной шоком.

J. Carson и соавт. [23] изучили течение ТЭЛА у 399 больных, получавших антикоагулянтную терапию. В 2,5% случаев они констатировали летальный исход в течение первых 2 нед от развития заболевания (в 9 из 10 случаев вследствие рецидива ТЭЛА). Рецидивы ТЭЛА наблюдались у 8,3% пациентов, 45% из которых умерли в течение года. Общая годовичная летальность составила 23,8%. Основными причинами смерти были сопутствующие сердечно-сосудистые и легочные заболевания, злокачественные опухоли.

Профилактика ТЭЛА

Профилактика ТЭЛА основывается на предупреждении развития флеботромбоза ног, его ранней диагностике и своевременном лечении. Для выбора адекватного режима профилактики необходима классификация больных по степени риска ТГВ/ТЭЛА [24] (табл.2).

В соответствии с этой классификацией определена вероятная частота развития ТГВ/ТЭЛА (табл.3).

На основании многочисленных клинических данных специалистами Согласительной группы по факторам риска тромбоэмболии (TRIFT) для профилактики ТГВ/ТЭЛА рекомендуется проведение следующих мероприятий [24]: - все стационарные больные должны быть обследованы на наличие факторов риска и совокупный риск тромбоэмболии и получать профилактическое лечение в соответствии со степенью риска;

- больные с низкой степенью риска должны как можно раньше активизироваться;
- больные с умеренной и повышенной степенью риска должны получать специфическую лекарственную профилактику. У больных с факторами риска развития ТГВ должен проводиться ежедневный осмотр ног с определением симптомов Хоманса и Мозеса, а при необходимости следует выполнять ультразвуковую доплерографию магистральных вен. Немедикаментозные меры профилактики включают: раннюю активизацию больных в послеоперационном периоде,

при инфаркте миокарда, инсульте головного мозга; бинтование эластическими бинтами голеней и бедер; перемежающуюся пневматическую компрессию манжетами, наложенными на голени.

Медикаментозная коррекция системы гемостаза осуществляется с помощью малых доз гепарина, который назначается подкожно по 5000 ЕД каждые 8-12 ч. Лечение начинают за 2 ч до операции и продолжают в течение 7-10 дней после нее либо вплоть до выписки больного из стационара. При необходимости гепарин продолжают вводить в амбулаторных условиях. Применение гепарина уменьшает риск нелетальной ТЭЛА на 40%, летальной - на 65%, ТГВ - на 30% [3]. У больных с высоким риском развития геморрагических осложнений (после операций на головном и спинном мозге) вместо гепарина используют ежедневные инфузии низкомолекулярного декстрана (реополиглокина), который назначают внутривенно со скоростью инфузии 10 мл/кг в течение первых 24 ч, затем по 500 мл/сут в течение 2-3 дней. Аспирин оказался неэффективным в предотвращении ТГВ [25].

В последнее десятилетие для профилактики послеоперационных ТГВ широко используются НМГ, применение которых не требует регулярного лабораторного контроля, и реже, чем при использовании стандартного гепарина, сопровождается развитием кровотечений и тромбоцитопении. При этом доза препарата определяется в зависимости от степени риска возникновения ТГВ: при высоком риске дозу увеличивают по сравнению с таковой в случае умеренного риска. С профилактической целью НМГ назначаются подкожно 1 раз в сутки с учетом массы тела больного: фраксипарин по 0,3 - 0,6 мл, клексан по 0,2 - 0,4 мл, фраксипарин по 2500 - 5000 МЕ. Продолжительность профилактического применения препарата должна быть не менее 10 дней (иногда до 3 мес).

Основными методами хирургической профилактики являются тромбэктомия, перевязка магистральных вен (бедренной вены ниже устья глубокой вены бедра), пликация нижней полой вены и имплантация кава-фильтров. В настоящее время наиболее широко используется чрескожная имплантация кава-фильтров, показаниями к которой являются [26]: - противопоказания к антикоагулянтной терапии или тяжелые геморрагические осложнения при ее применении;

- рецидив ТЭЛА или проксимальное распространение флеботромбоза на фоне адекватной антикоагулянтной терапии; - тромбоз эмболии из легочной артерии;
- протяженный "флотирующий" тромб в илеокавальном венозном сегменте;
- ТГВ/ТЭЛА у больных с низким кардиопульмональным резервом и тяжелой легочной гипертензией;
- высокий риск развития ТГВ/ТЭЛА (большие хирургические вмешательства, переломы костей и позвоночника) у больных, ранее перенесших ТЭЛА;
- ТЭЛА у беременных как дополнение к терапии гепарином или при противопоказаниях к применению антикоагулянтов;
- безуспешность ранее использованных методов лечения ТГВ/ТЭЛА;
- тромбэнтерэктомия у больных с постэмболической легочной гипертензией;
- ТГВ/ТЭЛА у больных, перенесших трансплантацию почки или сердца.

Таблица 2. Классификация больных по степени риска развития тромбоза глубоких вен и тромбоэмболии легочной артерии

Высокий риск
<p>Хирургия:</p> <ul style="list-style-type: none"> - общехирургическая или урологическая операция у больных старше 40 лет с недавно перенесенным ТГВ/ТЭЛА; - операции на органах брюшной полости и малого таза при злокачественных опухолях; - большие ортопедические операции на нижних конечностях <p>Нехирургические заболевания:</p> <ul style="list-style-type: none"> - инсульт; - застойная сердечная недостаточность; - заболевания на фоне тромбоэмболии
Умеренный риск
<p>Хирургия:</p> <ul style="list-style-type: none"> - общехирургические операции у больных старше 40 лет продолжительностью 30 мин и более <p>Нехирургические заболевания:</p> <ul style="list-style-type: none"> - все иммобилизованные больные с "активными" заболеваниями (риск повышается при инфекционных и злокачественных заболеваниях, а также при наличии других факторов риска)
Низкий риск
<p>Хирургия:</p> <ul style="list-style-type: none"> - неосложненные операции у больных моложе 40 лет с дополнительными факторами риска; - малые операции (продолжительностью менее 30 мин); - у больных старше 40 лет без дополнительных факторов риска <p>Нехирургические заболевания:</p> <ul style="list-style-type: none"> - все иммобилизованные больные с "активными" заболеваниями (риск повышается при инфекционных и злокачественных заболеваниях)

Таблица 3. Частота (в %) тромбоза глубоких вен (ТГВ) и тромбоэмболии легочной артерии (ТЭЛА) у больных с различной степенью риска

Степень риска	Риск ТГВ/ТЭЛА (по объективным тестам)			
	тромбоз вен голени	проксимальный флеботромбоз	клиническая ТЭЛА	смертельная ТЭЛА
Высокая	40-80	10-30	5-10	1-5
Умеренная	10-40	2-10	1-8	0,1-0,7
Низкая	<10	<1	<1	<0,01

Противопоказаниями к имплантации кава-фильтра являются: тяжелая коагулопатия с риском кровотечения; обструктивный тромбоз той части вены, в которую имплантируется кава-фильтр; септическая эмболизация и септикопиемия.

При септической тромбоэмболии кава-фильтр не препятствует происхождению мелких бактериальных эмболов, поэтому в этих случаях прибегают к перевязке нижней полой вены. При септическом тромбофлебите малого таза, кроме того, перевязывают левую яичниковую вену.

Техника чрескожной имплантации кава-фильтров различных конструкций (зонтичный Мобин-Уддина, Гринфильда, Амплатца, "птичье гнездо", "тюльпан Гюнтера", РЭПТЭЛА, "песочные часы") имеет много общего. Имплантация кава-фильтров производится в рентгенооперационной.

Для оценки состояния нижней полой вены и получения информации об эмбологенности тромба вначале производится ретро- или антеградная илеокавография. Выбор доступа (ретроградный - яремный, подключичный; антеградный - бедренный) зависит от предполагаемой локализации тромба: проведение катетера через тромбированные вены чревато фрагментацией тромба с развитием ТЭЛА.

Кава-фильтр имплантируют тотчас ниже устьев почечных вен. При низком положении кава-фильтра образовавшееся между ним и устьями почечных вен "мертвое" пространство повышает риск тромбообразования и ТЭЛА.

После имплантации кава-фильтра проводится контрольная рентгенография для контроля его месторасположения. В течение 2 сут больной находится на постельном режиме; на 5-6 дней назначаются антибиотики, проводится лечение гепарином.

В постимплантационном периоде может наблюдаться ряд осложнений: изменение ориентации фильтра, его смещение в правые отделы сердца, легочную артерию и другие вены, деформация и фрагментация фильтра, окклюзия нижней полой вены [20].

Противоэмболические кава-фильтры надежно предотвращают ТЭЛА, частота развития послеоперационной эмболии не превышает 1,2%. Возникновение ее объясняют рядом причин: ошибочной имплантацией кава-фильтра в притоке нижней полой вены; неправильной его фиксации или смещением; образованием тромбов на поверхности фильтра, а также между фильтром и почечными венами; тромбозом расширенных паракаваальных коллатералей [26].

Профилактика

Для предотвращения послеоперационного венозного тромбоза предложены различные физические (механические) и фармакологические средства. К первой группе относят разные способы ускорения венозного кровотока, что препятствует одному из важнейших факторов в генезе тромбообразования: застою крови в венах нижних конечностей. Венозный застой предотвращают ранняя активизация пациентов в послеоперационном периоде, эластическая компрессия нижних конечностей (предпочтительнее использование с этой целью специальных эластических гольфов и чулок, обеспечивающих максимальное давление на уровне лодыжек с постепенным его снижением в проксимальном направлении); прерывистая пневмокомпрессия ног с помощью специальных компрессора и манжет, разделенных на несколько камер, в которые попеременно подается воздух; "ножная педаль", позволяющая добиваться пассивного сокращения икроножных мышц. В числе общих мер, которые также могут сыграть профилактическую роль следует упомянуть: обеспечение адекватной гидратации, использование нормоволемической гемодилюции (оптимальная величина Ht перед началом вмешательства - 27-29%), применение максимально щадящей техники оперативного вмешательства, лечение дыхательной и циркуляторной недостаточности.

Фармакологические средства, используемые с целью профилактики ТГВ, представлены низкомолекулярными декстранами (реополиглюкин, реомакродекс), дезагрегантами (в основном, аспирин), обычным нефракционированным гепарином (НФГ) и низкомолекулярными гепаринами (НМГ), а также непрямыми антикоагулянтами.

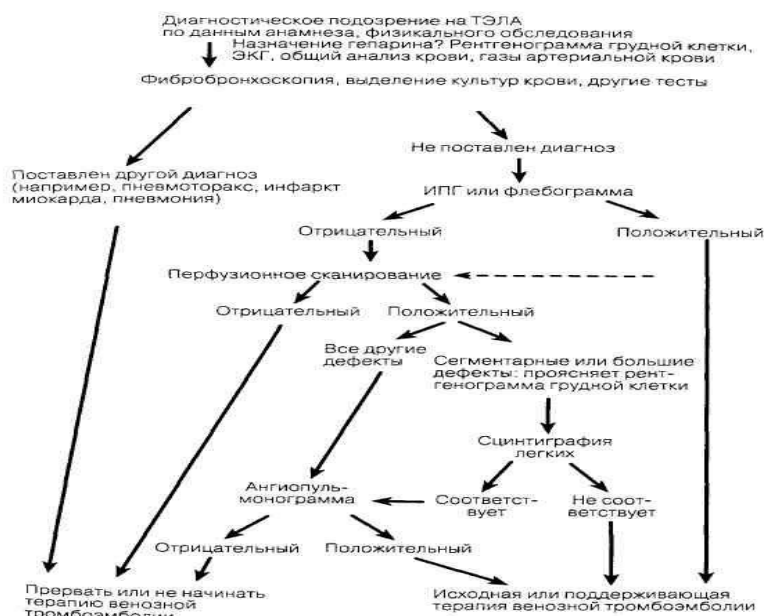
Эффективность указанных способов профилактики различна. Поэтому в клинических условиях должны быть рекомендованы такие мероприятия, действенность и безопасность которых доказаны. С другой стороны, способы профилактики следует выбирать, соотносясь со степенью риска послеоперационных венозных тромбоэмболических осложнений (табл.). Кроме того, использование различных мер должно быть экономически оправдано.

Степени риска	Способы профилактики
Низкая	- Ранняя активизация больных* - Эластическая компрессия нижних конечностей*
Умеренная	- НМГ (Клексан 20 мг) г 1 раз в день п/к или - НФГ 5000 ед. г 2-3 раза в день п/к или - длительная прерывистая пневмокомпрессия ног
Высокая	- НМГ (Клексан 40 мг) г 1 раз в день п/к или - НФГ 5000 - 7500 ед. г 3-4 раза в день п/к - Методы ускорения венозного кровотока

Особые случаи	- Лечебные дозы НМГ или НФГ - Парциальная окклюзия нижней полой вены (имплантация фильтра, пликация).
---------------	--

Литература

1. Sasahara A.A., Sharma J. V. R.K., Barsamian E.M. et al. Pulmonary throm-boembolism, diagnosis and treatment. JAMA 2013;249:2945-2949.
2. Morpurgo M., Schmid C. The spectrum of pulmonary embolism. Clini-copathologic correlation. Chest 2015; 107:Suppl: 18S-20S.
3. Rich S. Тромбоэмболия легочной артерии. В кн.: Кардиология в таблицах и схемах. Под ред. М. Фрида, С. Грайнс: Пер. с англ. М: Практика 2016; 538-548.
4. Khan M.G., Palmer L.B. Pulmonary embolism. In: Pulmonary disease diagnosis and therapy. A practical approach. Eds. M.G. Khan, J.P. Lynch. Baltimore:Williams and Wilkins 2017;585-601.
5. Anderson F.A., Wheeler H.B., Goldberg R.J. et al. A population based perspective of the hospital incidence and case-fatality rats of deep vein thrombosis and pulmonary embolism. Arch Intern Med 2013;151:933-938.
6. Яковлев В. Б. Проблема тромбоэмболии легочной артерии, пути ее решения в многопрофильном клиническом стационаре. Военмед журн 2014; 10: 25-32.
7. Planes A., Vochelle N., Darman J. Y. et al. Risk of deep-venous thrombosis after hospital discharge in patients having undergone total hip replacement, double-blide randomised comparison of enoxaparin versus placebo. Lancet 2016;348: 244- 248.



Приложение: Алгоритм действий при тромбоэмболии легочной артерии (ТЭЛА)

Диагностика:

Врач может думать о ТЭЛА при наличии у больного следующих симптомов: внезапное появление одышки; снижение АД, коллапс; тахикардия, аритмия; цианоз верхней половины туловища, набухание шейных вен, загрудинные боли, боли в эпигастральной области; кашель, кровохарканье, повышение температуры тела; беспокойство, тревога, страх; несоответствие выраженности одышки скудной аускультативной картине в легких; акцент и расщепление второго тона над легочной

артерией;

наличие в анамнезе сведений, указывающих на возможность развития ТЭЛА (варикозная болезнь, прием кортикостероидов, склонность к гиперкоагуляции; состояние после продолжительной болезни или хирургического вмешательства);

ЭКГ-признаки острого легочного сердца. Диагностическое значение имеет появление острых изменений в сравнении с ранее выполнявшимися ЭКГ. Следует учитывать, что иногда, даже при массивной ТЭЛА, на ЭКГ могут отсутствовать специфичные для нее симптомы.

Дифференциальная диагностика: в большинстве случаев проводится с инфарктом миокарда, острой сердечной недостаточностью (отек легких, кардиогенный шок), спонтанным пневмотораксом.

Меры интенсивной терапии можно условно разделить на 2 группы:

Поддержание жизни (включая, если необходимо, сердечно-легочную реанимацию); Устранение и профилактика вторичных реакций на эмбол.

1. Поддержание жизни.

При молниеносной форме, нередко требуется стандартный комплекс сердечно-легочной реанимации: непрямой массаж сердца, введение адреналина и других необходимых медикаментов; обеспечение проходимости дыхательных путей, ИВЛ; электрическая дефибриляция сердца.

Даже при самой массивной ТЭЛА, массаж сердца может оказаться эффективным, т.е. иногда способствует фрагментации эмбола и смещению его в более дистальные отделы легочного артериального русла.

2. Устранение вторичных реакций.

купирование болевого синдрома (ненаркотические и наркотические анальгетики);

устранение вазо-вазального внутрилегочного рефлекса: эуфиллин 2,4%-10-20 мл, нитроглицерин сублингвально и в/в, ношпа, дроперидол;

ингаляция кислорода, ИВЛ по показаниям;

антикоагулянтная терапия: гепарин 10000 √15000 ЕД в/в; фраксипарин 0,6 мл;

антитромботическая терапия: реополиглукин 400,0 мл + трентал 5,0 мл; никотиновая кислота, компламин, ксантинола никотинат;

устранение бронхоспазма √ алупент 1,0 в/в;

поддержание гемодинамики √ норадреналин, мезатон.

Примечание: объем инфузионной терапии не более 600-800 мл в сутки. Применение тромболитических средств (фибринолизин, стрептаза, урокиназа) возможно только в условиях специализированного отделения.

При условии транспортабельности больного, обязательна госпитализация в отделение интенсивной терапии. *Рис. Алгоритм диагностики тромбоэмболии легочной артерии. Условные обозначения: ИПГ — импедансная плетизмография. (Воспроизведено из: Moser K. V.: НРШ-13).*

Неотложная помощь

А. 1. Немедленное проведение закрытого массажа сердца с частотой 80-90 компрессий в 1 мин; более эффективен метод активной компрессии-декомпрессии с помощью кардиопампа.

2. ИВЛ доступным способом (соотношение массажных движений и вдувании воздуха 5 : 1, а при работе одного реанимирующего - 15 : 2), обеспечить проходимость дыхательных путей (запрокинуть голову, выдвинуть нижнюю челюсть, ввести воздуховод, по показаниям - санировать дыхательные пути):

- использовать 100% кислород;

- интубировать трахею (процесс интубации не должен быть более 30-40 с); - не прерывать массаж сердца и ИВЛ более чем на 30 с.

3. При фибрилляции желудочков и невозможности немедленной дефибрилляции: - прекардиальный удар;

- при отсутствии эффекта продолжить сердечно-легочную реанимацию, как можно быстрее обеспечить возможность проведения дефибрилляции.

4. Катетеризировать центральную или периферическую вену.

5. Адреналин по 1 мг каждые 3-5 мин проведения сердечно-легочной реанимации.

6. Как можно раньше - дефибрилляция 200 Дж;

- при отсутствии эффекта - дефибрилляция 300 Дж;

- при отсутствии эффекта - дефибрилляция 360 Дж;

- при отсутствии эффекта - действовать в соответствии с п. 7.

7. Действовать по схеме: лекарство внутривенно - массаж сердца и ИВЛ, через 30-60 с: - дефибрилляция 360 Дж;

- лидокаин 1,5 мг/кг - дефибрилляция 360 Дж;
- при отсутствии эффекта - через 3-5 мин повторить инъекцию лидокаина в той же дозе - дефибрилляция 360 Дж; - при отсутствии эффекта - орнид 5 мг/кг - дефибрилляция 360 Дж;

- при отсутствии эффекта - через 5 мин повторить инъекцию орнида в дозе 10 мг/кг - дефибрилляция 360 Дж;

- при отсутствии эффекта - новокаиномид 1 г (до 17 мг/кг) - дефибрилляция 360 Дж; - при отсутствии эффекта - магния сульфат 2 г - дефибрилляция 360 Дж; 8. При асистолии:

- если невозможно точно оценить электрическую активность сердца (не исключить атоническую стадию фибрилляции желудочков, не подключить быстро электрокардиограф или кардиомонитор и т. п.), то действовать по пп. 1-7;

- если асистолия подтверждена в двух отведениях ЭКГ - выполнить пп. 1, 2, 4, 5;

- при отсутствии эффекта вводить атропин через 3-5 мин по 1 мг до наступления эффекта или общей дозы 0,04 мг/кг; - произвести электрокардиостимуляцию как можно раньше;

- устранить возможную причину асистолии (гипоксия, гипо- или гиперкалиемия, ацидоз, передозировка лекарств и др.); - может быть эффективно введение 240-480 мг эуфиллина.

9. При электромеханической диссоциации:

- выполнить мероприятия в соответствии с пп. 1, 2, 4, 5;

- установить и корректировать возможную причину (массивная ТЭЛА - см. соответствующий стандарт, тампонада сердца - перикардицентез, гиповолемия - инфузионная терапия и т. д.).

10. Мониторировать жизненно важные функции (кардиомонитор, пульсоксиметр).

11. Госпитализировать после возможной стабилизации состояния.

12. После фибрилляции желудочков - специальные меры по профилактике рецидивов (см. "Острый инфаркт миокарда").

Сердечно-легочную реанимацию можно прекратить если: - при ее проведении выяснилось, что она не показана;

- наблюдаются стойкая асистолия, не поддающаяся медикаментозному воздействию или многократные эпизоды асистолии;

- при использовании всех доступных методов нет признаков эффективности СЛР в течение 30 мин. **Сердечно-легочную реанимацию можно не начинать:**

- в терминальной стадии неизлечимого заболевания (если бесперспективность СЛР заранее зафиксирована документально);

- если с момента прекращения кровообращения прошло больше 30 мин;

- при предварительно документированном отказе больного от сердечно-легочной реанимации, **Основные опасности и осложнения:** - гипоксическая кома, энцефалопатия;

- дыхательный и метаболический ацидоз;

- после дефибрилляции - асистолия, продолжающаяся или рецидивирующая фибрилляция желудочков, ожог кожи;

- при ИВЛ - переполнение желудка воздухом, регургитация, аспирация желудочного содержимого;

- при интубации трахеи - ларинго- и бронхоспазм, регургитация, повреждение слизистых оболочек, зубов, пищевода;

- при закрытом массаже сердца - перелом грудины, ребер, повреждение легких, напряженный пневмоторакс;

- при пункции подключичной вены - кровотечение, пункция подключичной артерии, лимфатического протока, воздушная эмболия, напряженный пневмоторакс;

- при внутрисердечной инъекции - введение лекарственных препаратов в миокард, повреждение коронарных артерий, гемотампонада, ранение легкого, пневмоторакс. *Примечание*

Все лекарственные средства во время сердечно-легочной реанимации необходимо вводить внутривенно быстро. При использовании периферической вены препараты вводить в 20 мл изотонического раствора натрия хлорида.

При отсутствии доступа к вене адреналин, атропин, лидокаин (увеличив рекомендуемую дозу в 1,5-3 раза) вводить в трахею (через интубационную трубку или щитовидно-перстневидную мембрану) в 10 мл изотонического раствора натрия хлорида.

Внутрисердечные инъекции (тонкой иглой, при строгом соблюдении техники) допустимы только в исключительных случаях, при невозможности использовать другие пути введения лекарственных средств.

Натрия гидрокарбонат по 1 ммоль/кг (3 мл 4% раствора на 1 кг массы тела), затем по 0,5 ммоль/кг каждые 5-10 мин применять при длительной сердечно-легочной реанимации либо если прекращению кровообращения предшествовали гиперкалиемия, ацидоз, передозировка трициклических антидепрессантов, гипоксический лактоацидоз (обязательно обеспечив адекватную ИВЛ).

Препараты кальция показаны только при исходной гиперкалиемии или передозировке антагонистов кальция. При возникновении брадикардии - см. стандарт "Брадиаритмии". При асистолии или агональном ритме после интубации трахеи и введения лекарственных средств, если причина не может быть устранена, решить вопрос о прекращении реанимационных мероприятий с учетом времени, прошедшего от начала остановки кровообращения (30 мин).

Б. При выраженной артериальной гипотензии:

- оксигенотерапия;
- катетеризация центральной или периферической вены;
- норадреналин 4 мг в 400 мл 5% раствора глюкозы внутривенно капельно; повышать скорость введения с 2 мкг/мин до стабилизации артериального давления;
- реополиглюкин 400 мл внутривенно капельно; - гепарин 10000 ЕД внутривенно струйно;
- после внутривенного струйного введения 30 мг преднизолона - стрептокиназа 250 000 ЕД внутривенно капельно за 30 мин, затем 1 250 000 ЕД капельно со скоростью 100 000 ЕД/ч.

Если тромболитическая терапия не проводилась - гепарин внутривенно капельно (1 000 ЕД/ч); - ацетилсалициловая кислота 0,25 г внутрь.

В. При относительно стабильном состоянии и артериальном давлении: -

- оксигенотерапия;
- катетеризация периферической вены;
- гепарин 10 000 ЕД внутривенно струйно;
- ацетилсалициловая кислота 0,25 г внутрь;
- при бронхоспазме - эуфиллин 240 мг внутривенно.

Г. Мониторировать жизненно важные функции (кардиомонитор, пульсоксиметр).

Д. Госпитализировать после возможной стабилизации состояния. **Основные опасности и осложнения:**

- электромеханическая диссоциация;
- невозможность стабилизировать артериальное давление; - нарастающая дыхательная недостаточность;
- артериальная гипотензия, аллергические реакции вплоть до анафилактического шока или геморрагические осложнения на введение стрептокиназы;
- повторная ТЭЛА.