

Федеральное государственное бюджетное образовательное учреждение  
высшего образования «Красноярский государственный медицинский  
университет имени профессора В.Ф. Войно-Ясенецкого»  
Министерства здравоохранения Российской Федерации  
Кафедра-клиника стоматологии ИПО

# **Морфологические и функциональные особенности зубочелюстного аппарата в постоянном прикусе**

Выполнил ординатор  
кафедры-клиники стоматологии ИПО  
по специальности «Ортодонтия»  
Сивакова Екатерина Александровна  
рецензент к.м.н. Левенец О.А.

Красноярск, 2019

# Цели и задачи

- Изучить изменения в строении суставов, соотношения положения и размеров челюстных костей, особенности смыкания зубных рядов в сагиттальном, трансверзальном и вертикальном направлениях в период постоянного прикуса
- Рассмотреть данные о сроках прорезывания зубов постоянного прикуса
- Изучить функциональные особенности работы жевательного аппарата тесно связанные с морфологическими изменениями.
- Дифференцировать понятия нормы и патологии

# Введение

- Каждый период развития челюстно-лицевого аппарата характеризуется морфологическими и функциональными особенностями, являющимися нормой в одном возрастном периоде и патологией в более старшей возрастной группе.
- Возникающие функциональные отклонения становятся причиной формирования и прогрессирования морфологических аномалий челюстно-лицевой области, что в свою очередь приводит к нарушению развития и формирования всего организма человека.
- Врожденные или приобретенные изменения анатомической формы извращают физиологическое течение функций. Возникает порочный круг, оказывающий негативное влияние не только на зубо-челюстно-лицевую область, но и организм в целом. Наличие зависимости между гармоничностью развития зубочелюстного аппарата и возникновением общих нарушений в организме ребенка и подростка, требует смещения акцентов в обучении специалистов стоматологического и педиатрического профиля в сторону контроля над сохранением нормы развития организма ребенка в целом.

# ОСОБЕННОСТИ СТРОЕНИЯ И ФУНКЦИИ ЗУБОЧЕЛЮСТНОГО АППАРАТА РЕБЕНКА В ПЕРИОДЕ ФОРМИРОВАНИЯ ПОСТОЯННОГО ПРИКУСА

- Период охватывает срок от прорезывания первого постоянного зуба до установления второго постоянного моляра в окклюзию (от 5 до 13-14 лет).
- Продолжается рост суставного бугорка, рост и формирование головки височно-нижнечелюстного сустава. Соотношение челюстных костей ортогнатическое, продолжается активный рост альвеолярных отростков челюстей, заканчивающийся к 7-8 годам в переднем участке и к 12-13 в боковых отделах.
- В 5-6 лет начинается прорезывание первых постоянных моляров, наблюдается второй физиологический подъем прикуса, так как высота коронок временных резцов уменьшена из-за явления физиологической стираемости, а высота клинических коронок постоянных моляров превышает таковую временных, глубина перекрытия временных резцов уменьшается до прямого смыкания. При смыкании прорезавшихся первых постоянных моляров благодаря наличию мезиальной ступеньки вторых временных моляров формируется первый ключ окклюзии: медиальный щечный бугорок первого верхнего постоянного моляра располагается между медиальным и дистальным бугорками первого нижнего постоянного моляра.
- Усиливается подвижность временных зубов, сроки выпадения временных зубов незначительно опережают сроки прорезывания постоянных.

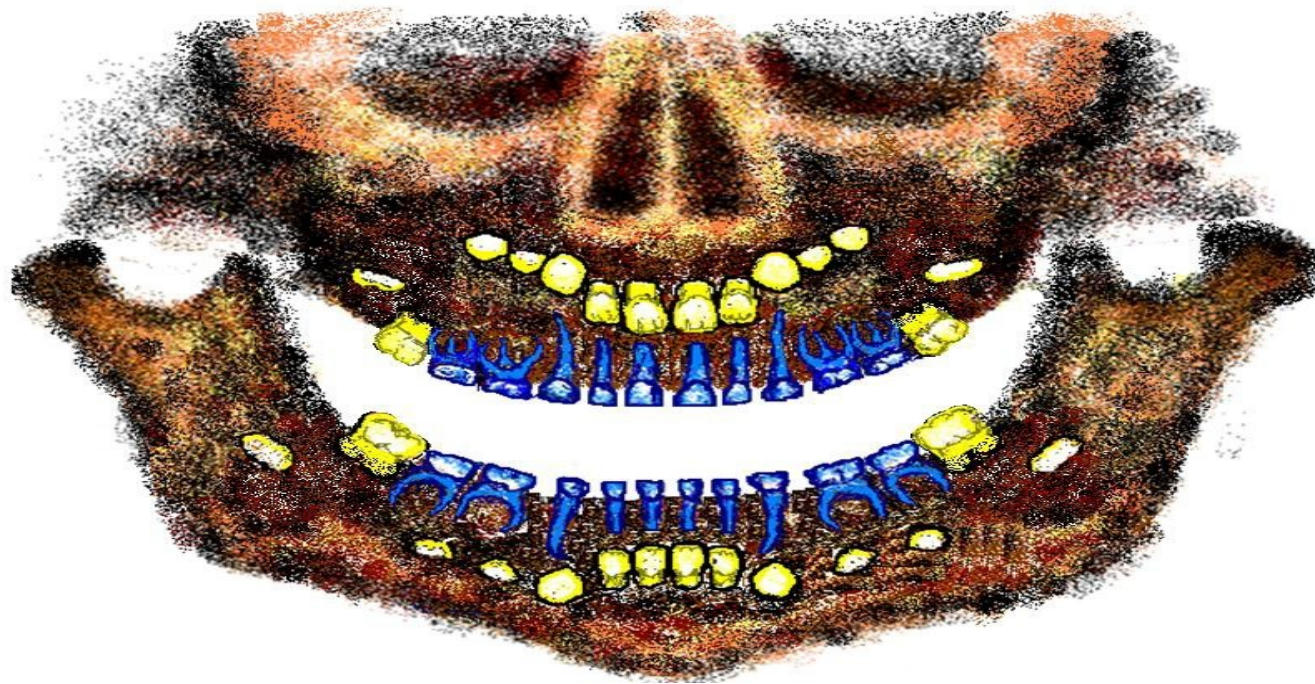
# Сроки прорезывания зубов

Зубы	Закладка зачатков	Начало минерализации (минерализация режущего края и бугров)	Конец минерализации (минерализация остальной части коронки)	Прорезывание зубов	Окончательное формирование корня	Резорбция корня
I	7–13 неделя внутриутробного развития плода	Конец первой половины беременности	Конец второй половины беременности	6 месяцев	К 2-м годам	5 лет
II		Конец второй половины беременности	1 год	1 год		6 лет
III		Конец второй половины беременности		2 года	К 5-ти годам	8 лет
IV				1.5 года		К 4-м годам
V			2.5 Ц 3 года	9 лет		
1	Конец второй половины беременности	6 месяцев	4–5 лет	7 лет	10 лет	
2		1 год		8 лет		
3		6 месяцев	6 лет	10 лет		
4	2 года	2.5 года	5–6 лет	9–10 лет	11 лет	
5	3 года	3.5 года	6-7 лет	11 лет	13 лет	
6	Конец первой половины беременности	Конец второй половины беременности	3 года	5-6 лет	10 лет	
7	3 года	3.5 года	8 лет	12 лет	14 лет	
8	4 года	9 лет	Варьирует	25-28 лет	25-28 лет	

## ОСОБЕННОСТИ СТРОЕНИЯ И ФУНКЦИЙ ЗУБОЧЕЛЮСТНОГО АППАРАТА РЕБЕНКА В ПЕРИОДЕ ФОРМИРОВАНИЯ ПОСТОЯННОГО ПРИКУСА

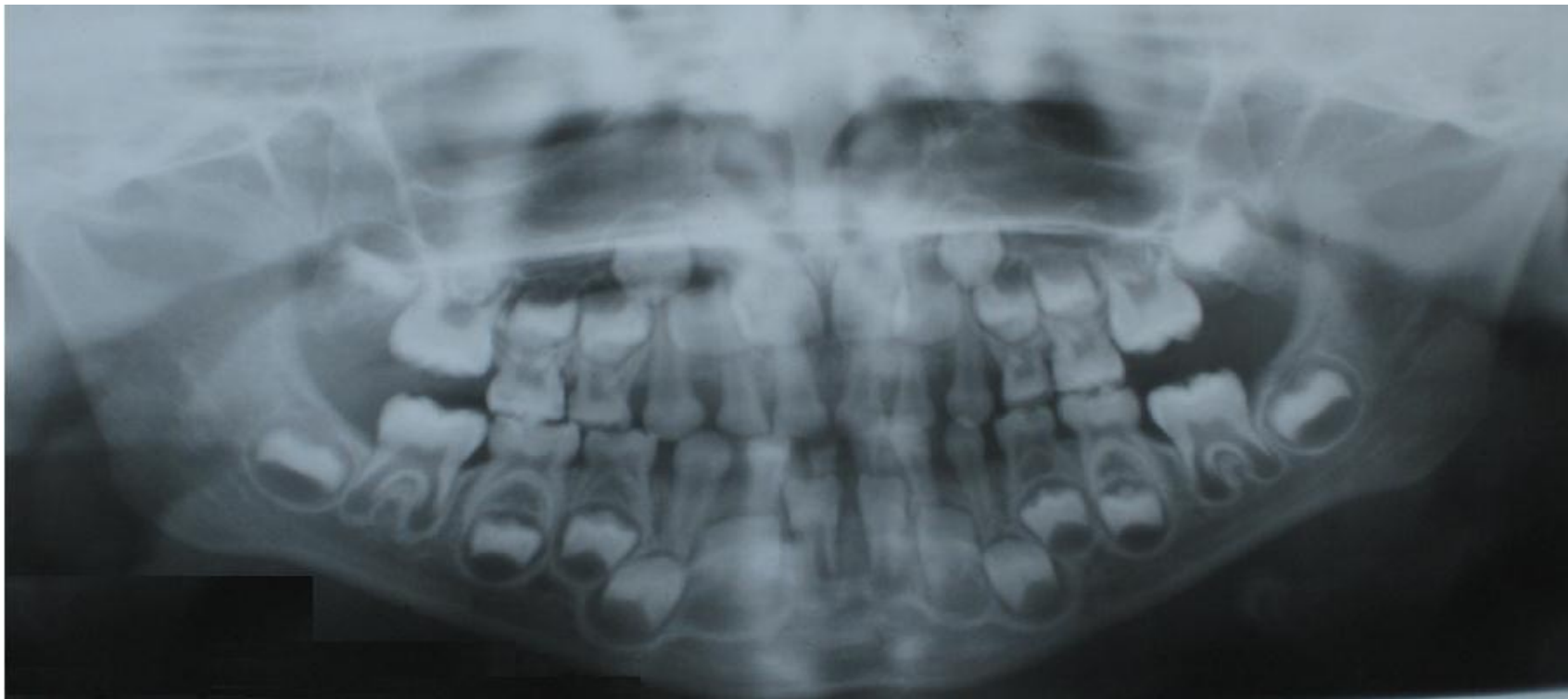
- В 12 лет в связи с прорезыванием вторых постоянных моляров отмечается третий физиологический подъем прикуса. До момента установления вторых постоянных моляров в окклюзию возможно превышение глубины перекрытия фронтальных зубов более  $1/3$  коронки. В связи с ростом альвеолярных отростков по вертикали, углубляется преддверие полости рта (более 5-8мм), изменяется уровень прикрепления уздечек губ (4-6мм от десневого края).
- В начале периода из-за отсутствия фронтальных зубов выражены элементы инфантильного глотания, нарушена чистота произношения звуков.

# Зубочелюстной аппарат ребенка (6 лет)



Выражена истертость коронок временных зубов, между зубами диастемы и тремы. Первые постоянные моляры установлены в прикус, образуя ключ окклюзии. Резорбция средней трети корней временных резцов, корни других временных зубов сформированы, формируется пришеечная область корней первых постоянных моляров и резцов, зачатки других постоянных зубов на стадии минерализации коронок – уровень обозначен желтым цветом.

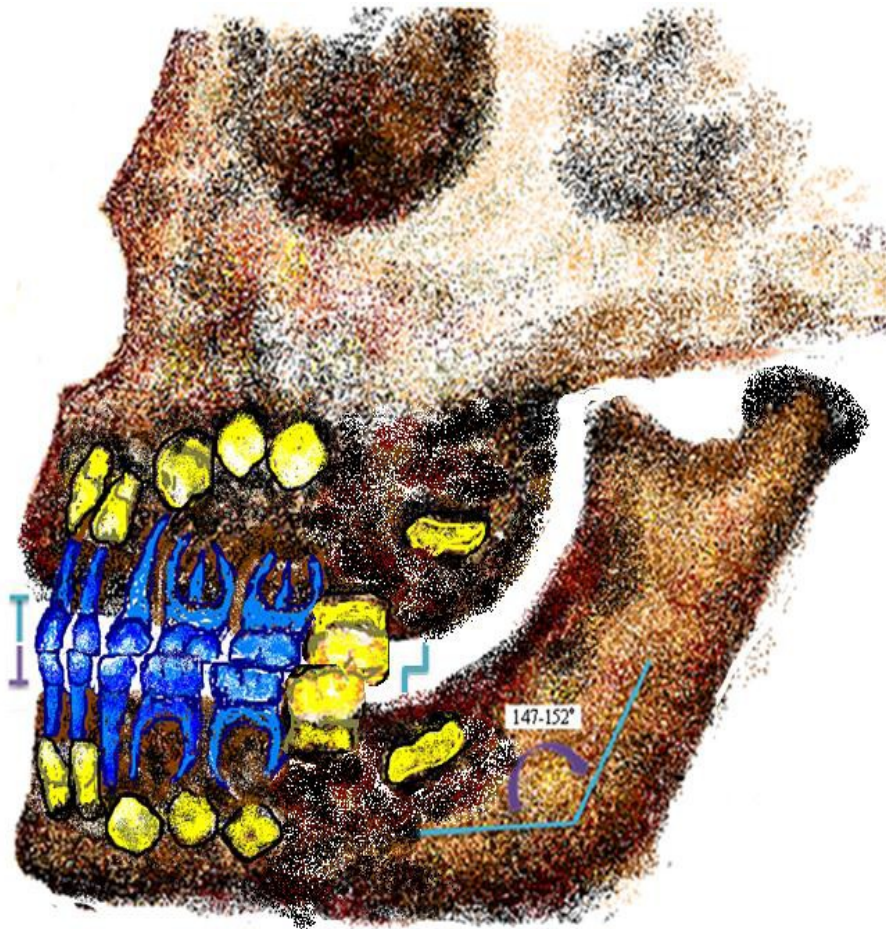
# Ортопантомограмма ребенка (6 лет)



Выражена истертость коронок временных зубов, между фронтальными зубами диастемы и тремы. Первые постоянные моляры на завершающей стадии прорезывания. Резорбция пришеечной трети нижних центральных временных резцов, резорбция средней трети корней верхних центральных, верхних и нижних латеральных временных резцов, корни других временных зубов сформированы, формируется средняя треть корней первых постоянных моляров и резцов, зачатки других постоянных зубов на стадии минерализации коронок.

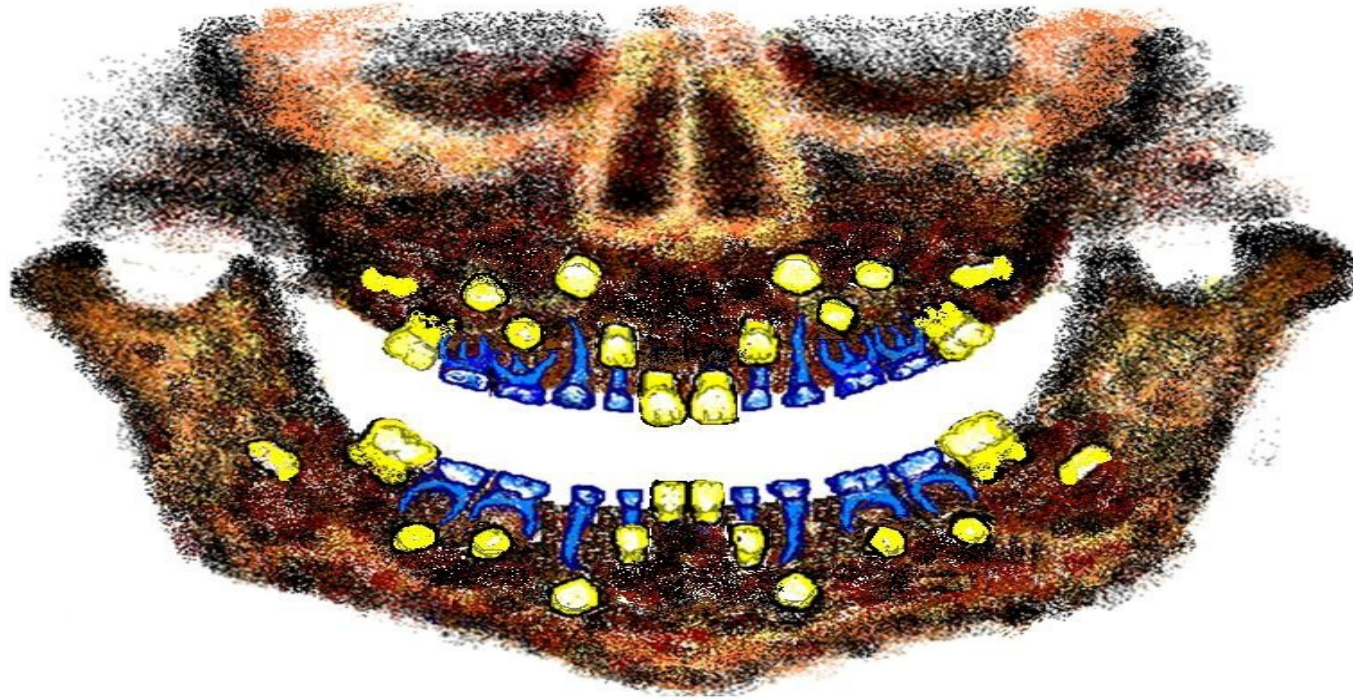


# Прикус ребенка (6 лет)



Соотношение челюстных костей ортогнатическое, смыкание резцов режущими краями без перекрытия, дистальные поверхности вторых моляров смыкаются, образуют мезиальную ступень, первые постоянные моляры смыкаются, образуя первый ключ окклюзии (нижний моляр располагается кпереди на величину 1 бугра) угол

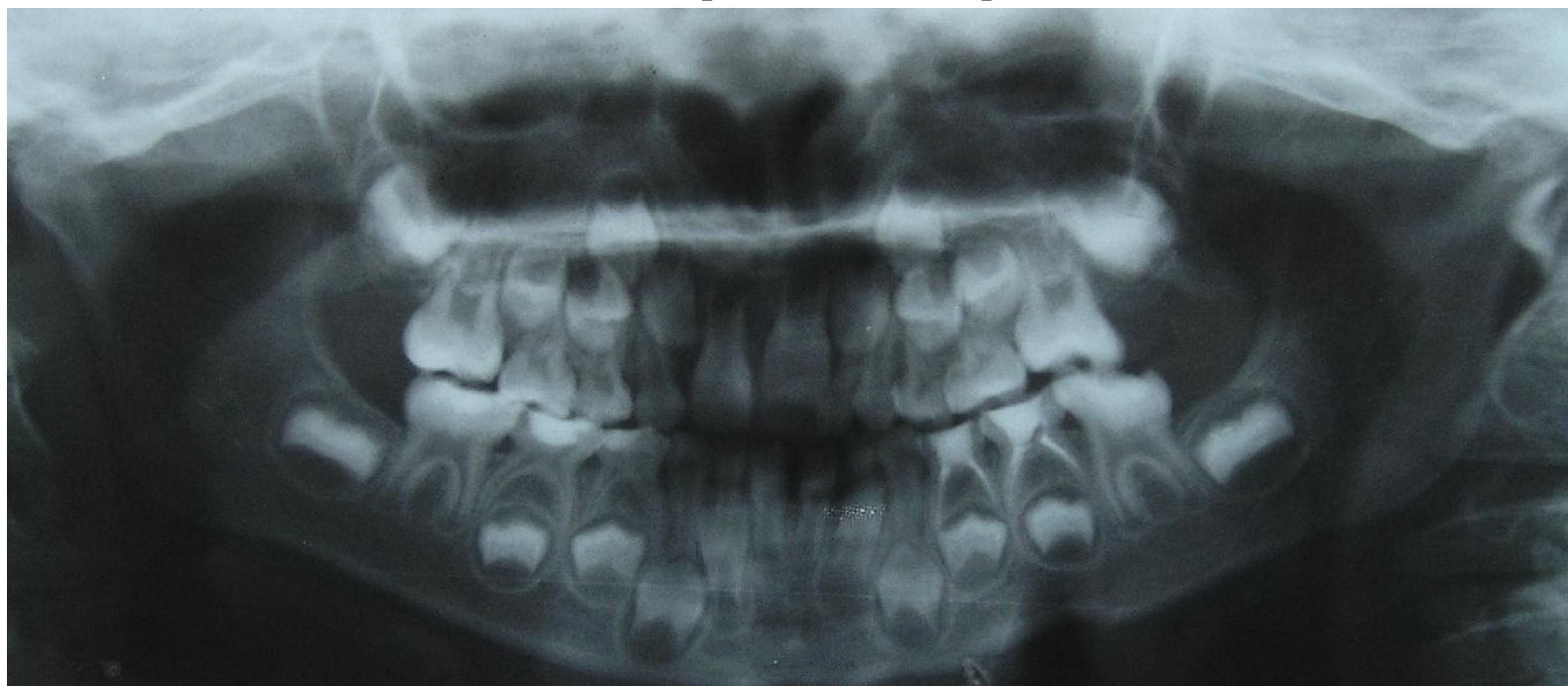# субокультовый аппарат ребенка (7 лет)



Выражена истертость коронок временных зубов, между фронтальными зубами тремы. Первые постоянные моляры в окклюзии, постоянные центральные резцы на стадии прорезывания.

Резорбция пришеечной трети корней временных латеральных резцов, корни других временных зубов

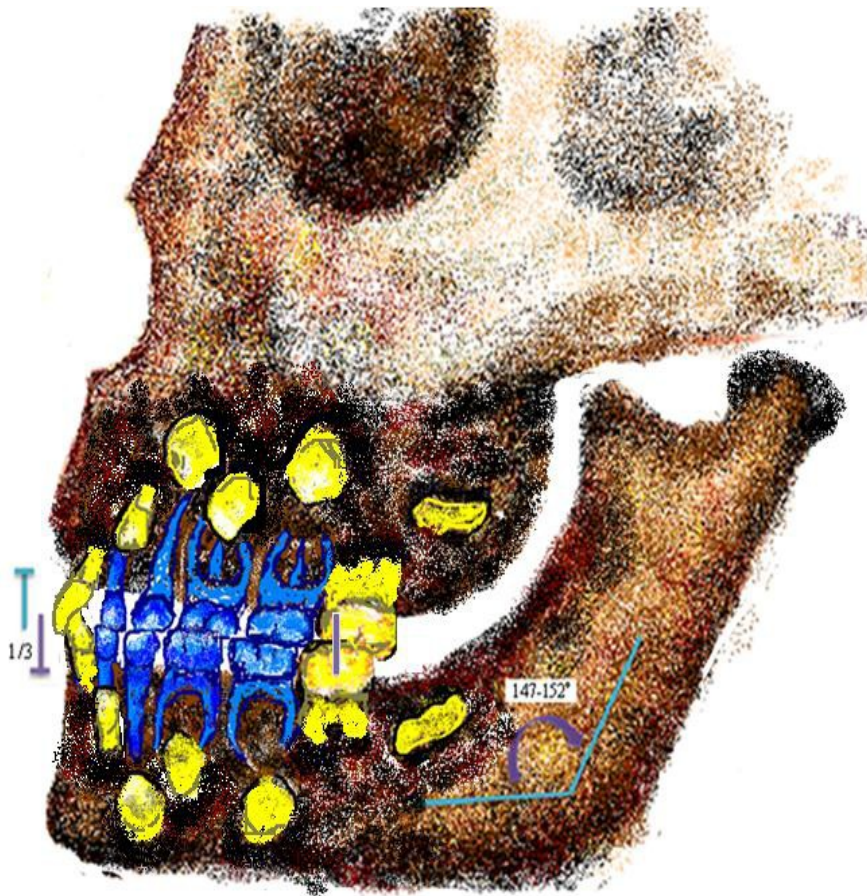
# Ортопантомограмма ребенка (7 лет)



Выражена истертость коронок временных зубов. Первые постоянные моляры в окклюзии, постоянные центральные резцы на стадии прорезывания.

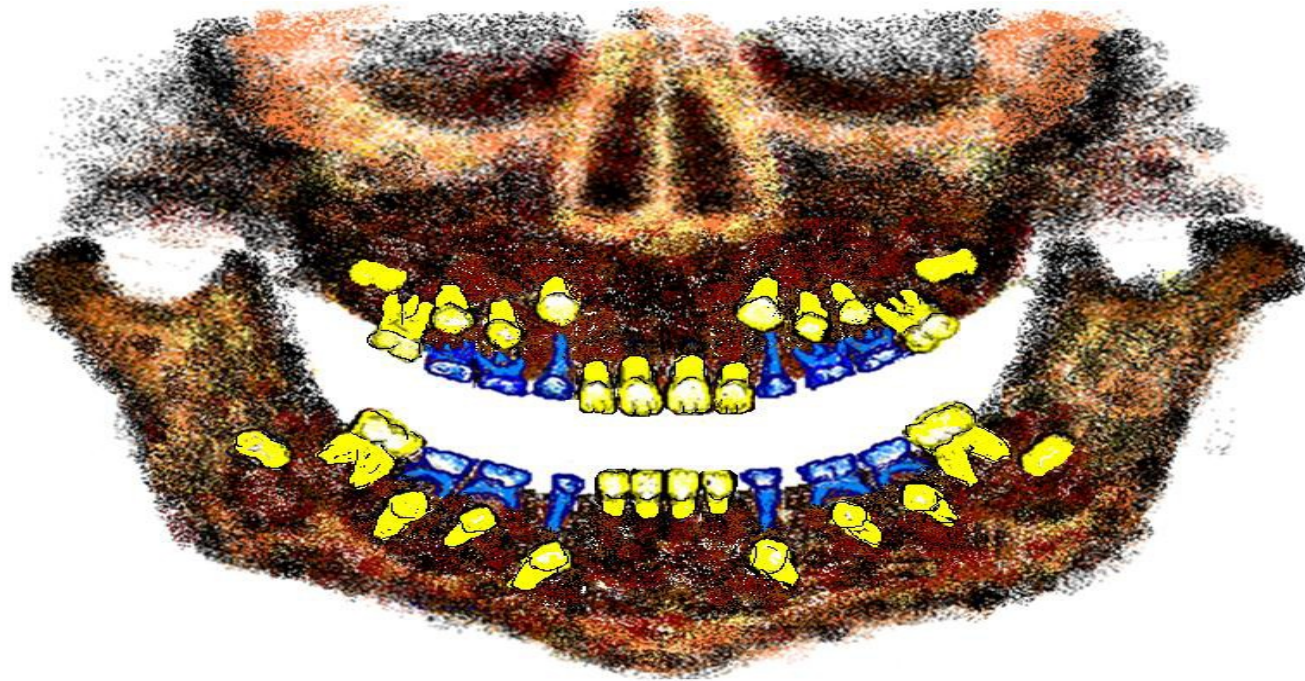
Резорбция пришеечной трети корней временных латеральных резцов, корни других временных зубов сформированы, формируется средняя треть корней

# Прикус ребенка (7 лет)



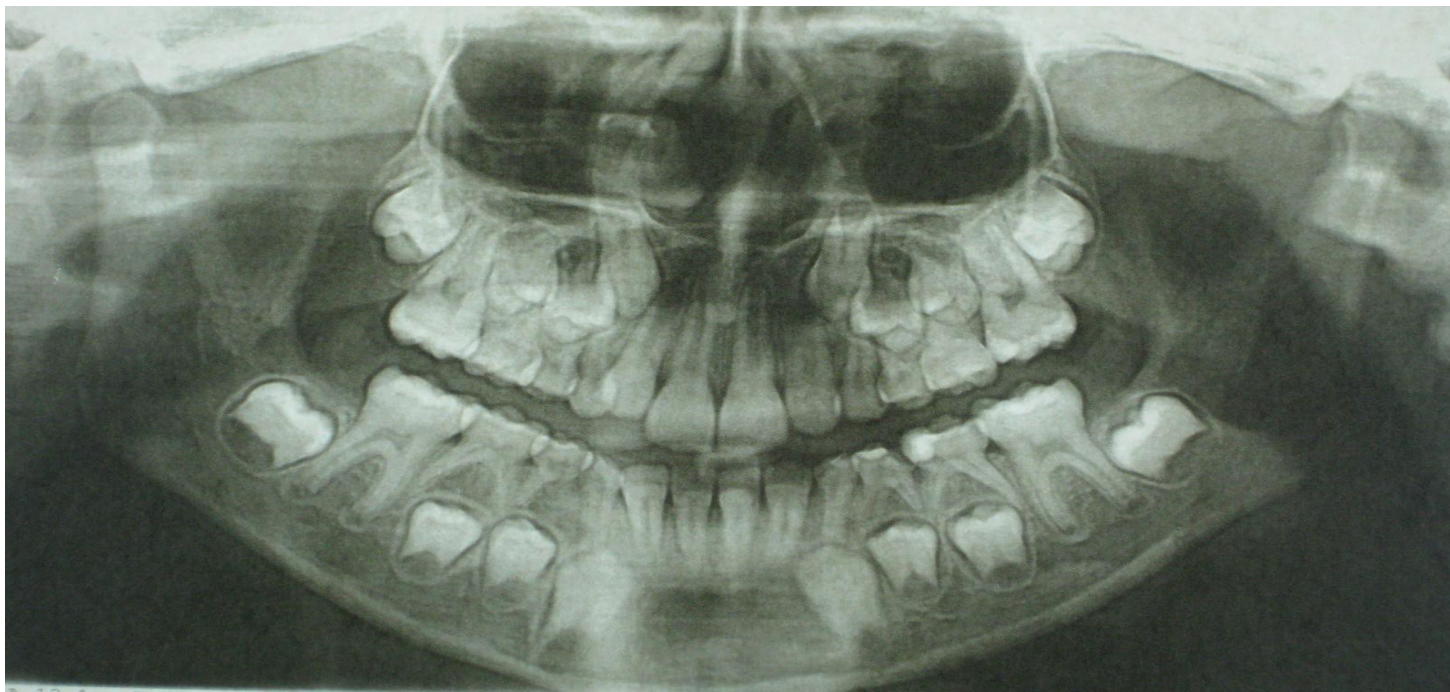
Соотношение челюстных костей ортогнатическое, смыкание резцов при установлении в окклюзию с перекрытием  $1/3$  высоты коронок нижних зубов, дистальные поверхности вторых моляров смыкаются, образуя мезиальную ступень, первые постоянные моляры смыкаются, образуя первый ключ окклюзии, угол нижней челюсти 147-152

# Зубочелюстной аппарат ребенка (8 лет)



Выражена истертость коронок временных зубов. В окклюзии первые постоянные моляры в окклюзии, постоянные центральные и латеральные резцы. Резорбция верхушечной трети корней временных клыков и моляров, формируется средняя треть корней первых

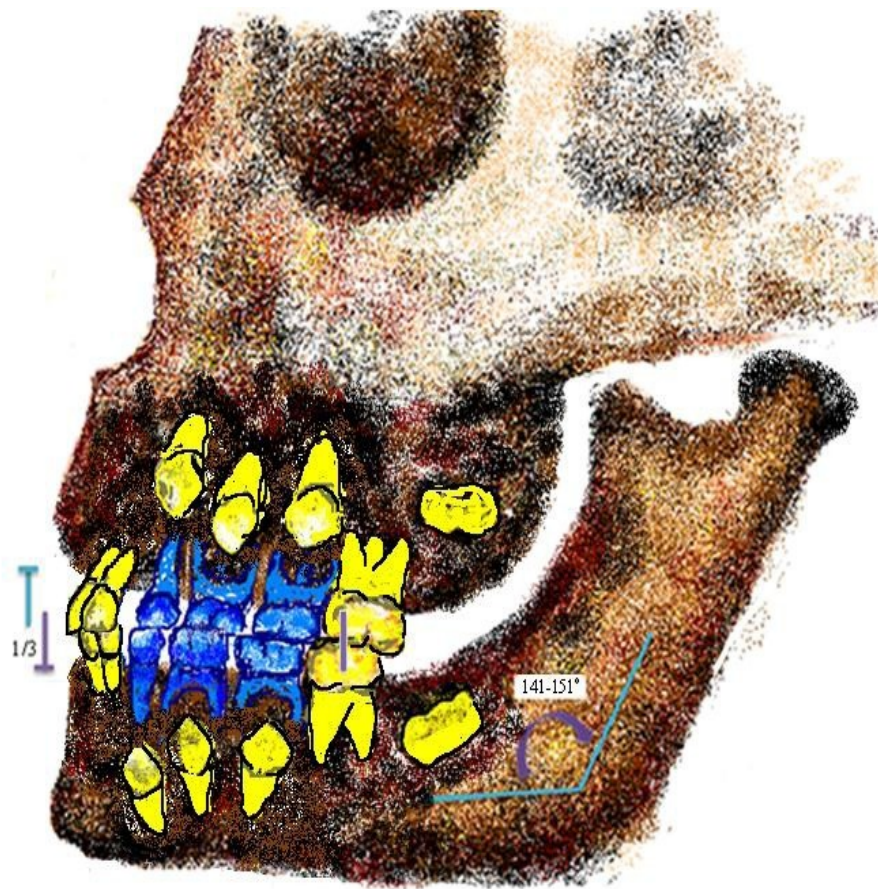
# Ортопантомограмма ребенка (8 лет)



Выражена истертость коронок временных зубов. В окклюзии первые постоянные моляры, постоянные центральные и латеральные резцы.

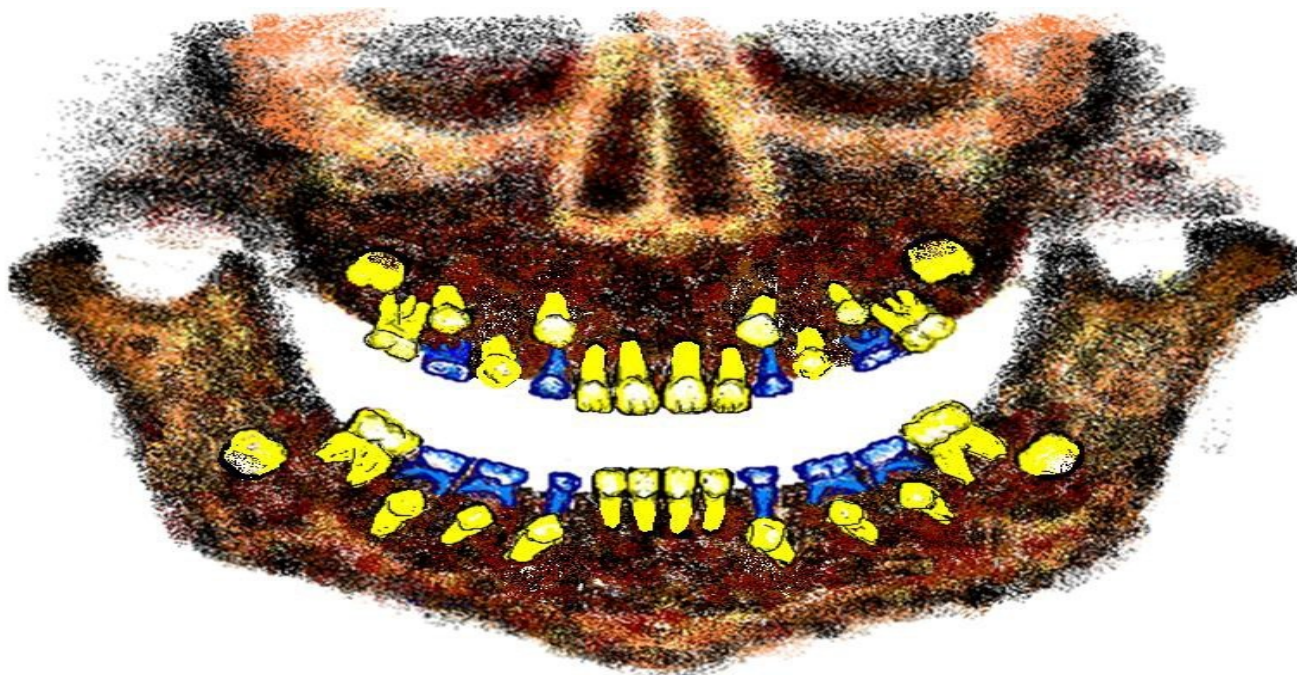
Резорбция верхушечной трети корней временных клыков и моляров, формируется средняя треть корней первых постоянных моляров и резцов, пришеечная треть

# Прикус ребенка (8 лет)



Соотношение челюстных костей ортогнатическое, смыкание резцов с перекрытием  $1/3$  высоты коронок нижних зубов, дистальные поверхности вторых моляров смыкаются, образуя мезиальную ступень, первые постоянные моляры смыкаются образуя первый ключ окклюзии,

# Зубочелюстной аппарат ребенка (9 лет)

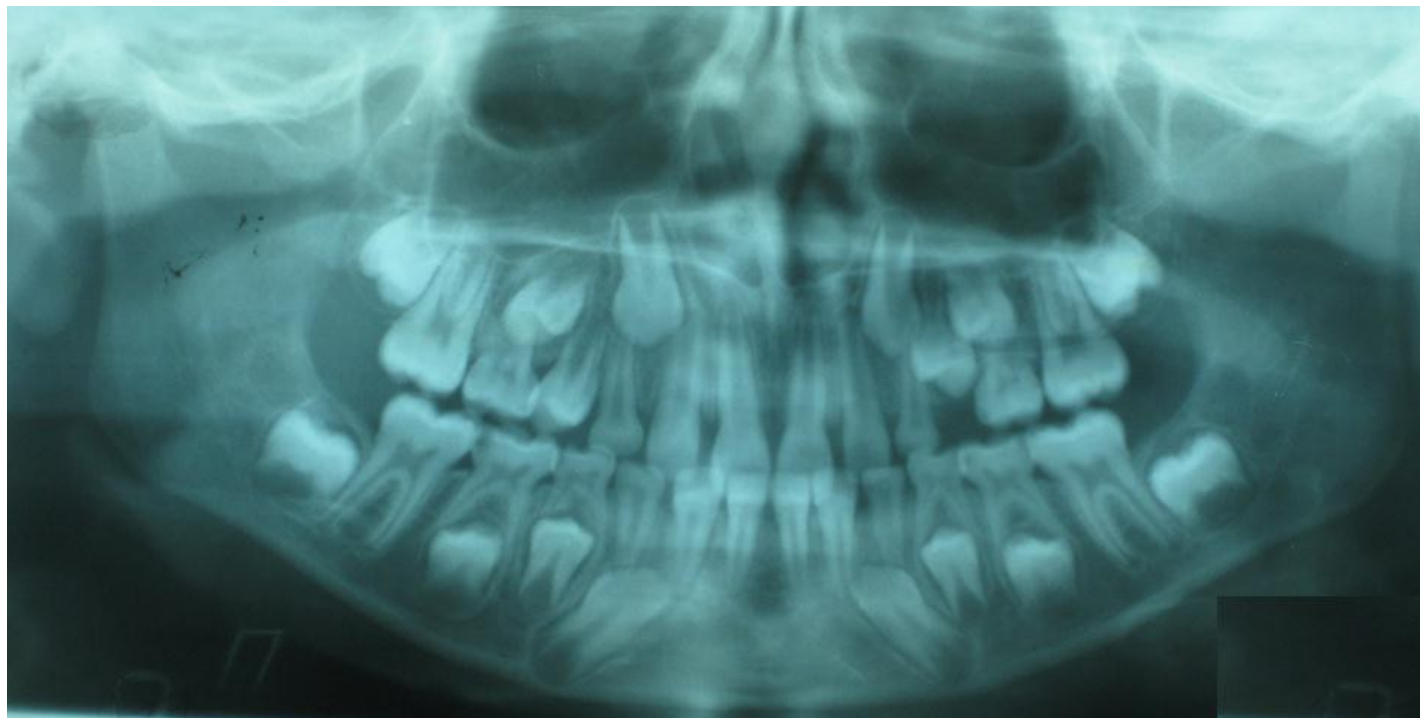

Выражена истертость коронок временных зубов. В окклюзии первые постоянные моляры, постоянные центральные и латеральные резцы, первые премоляры на стадии прорезывания.

Резорбция средней или пришеечной трети корней временных клыков и моляров, формируется



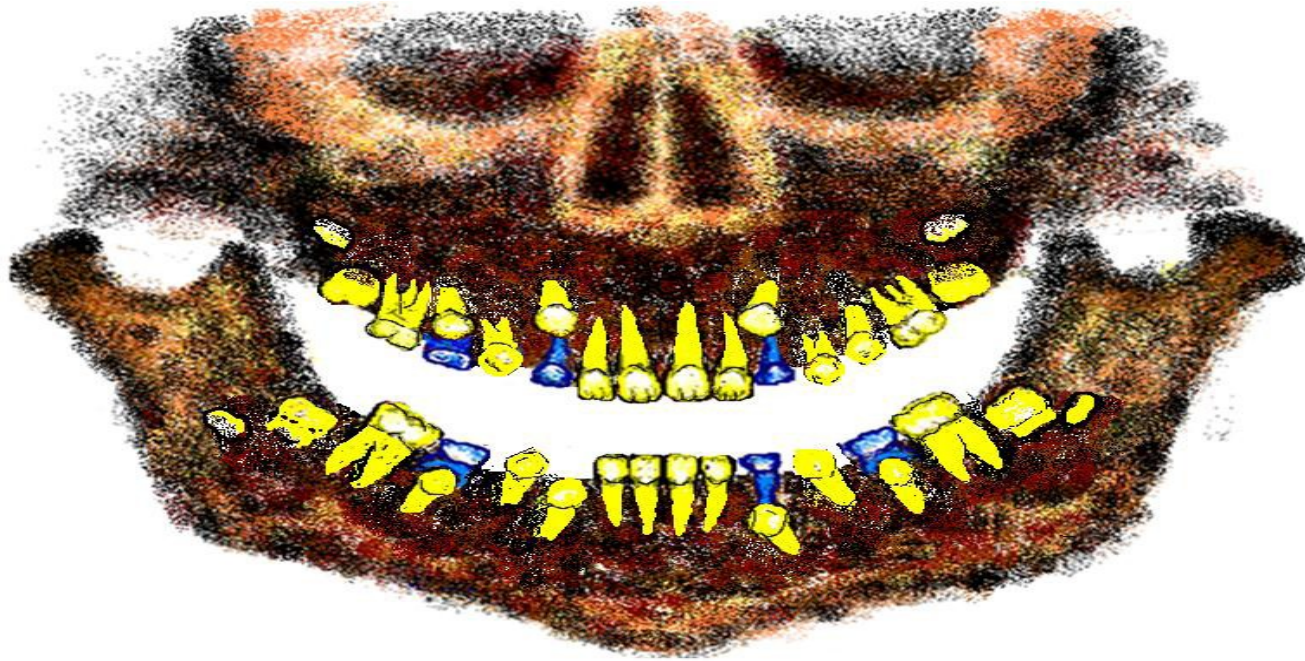
# Ортопантомограмма ребенка (9 лет)



Выражена истертость коронок временных зубов. В окклюзии первые постоянные моляры, постоянные центральные и латеральные резцы, первые премоляры на стадии прорезывания.

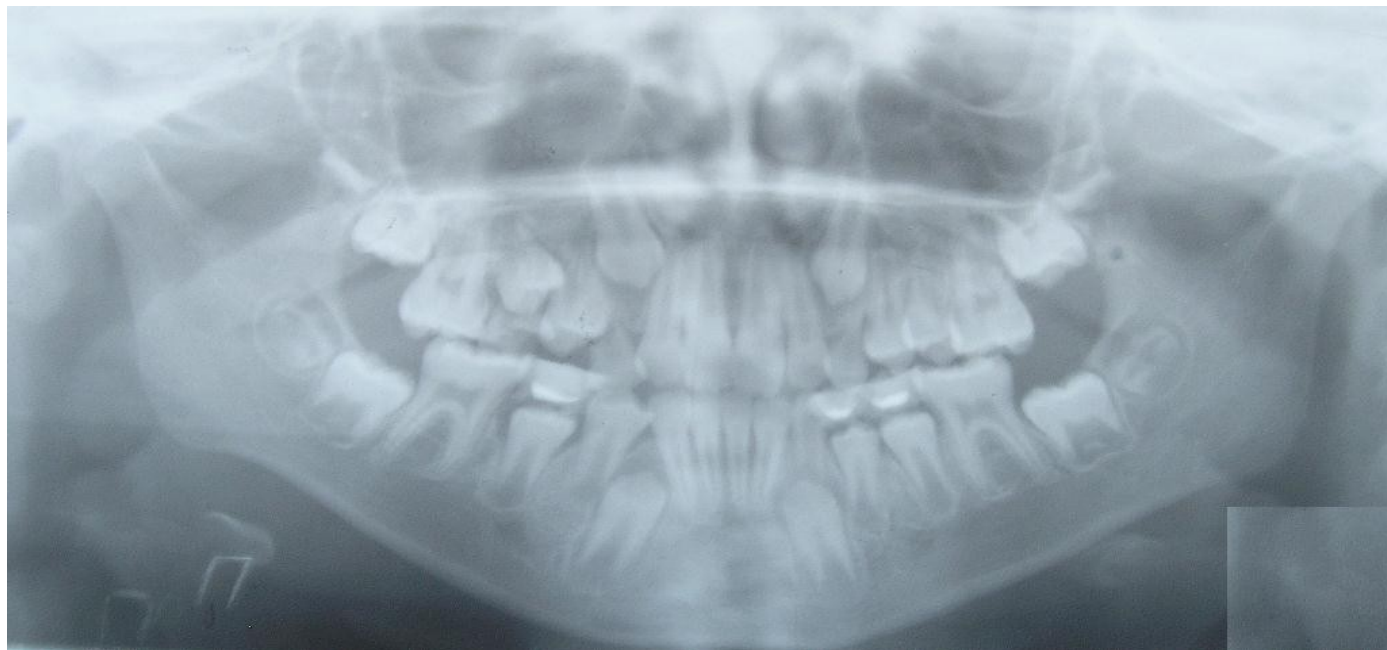
Резорбция средней трети корней временных клыков и моляров, формируется верхушечная треть корней постоянных

# ребенка (10 лет)



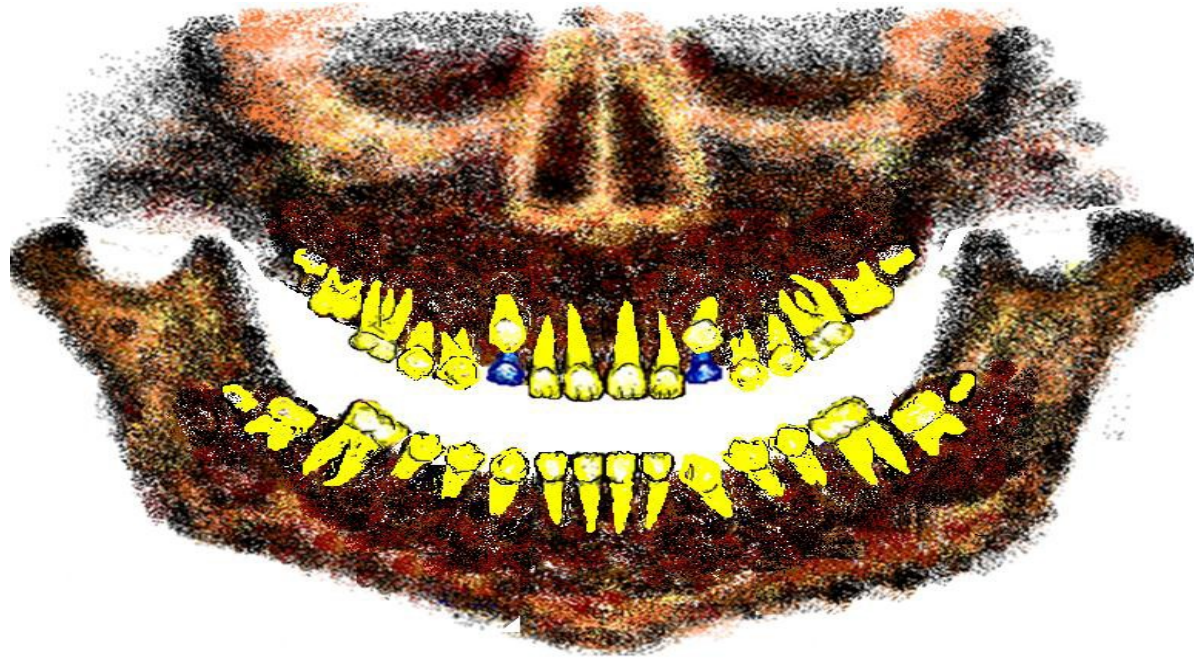
Выражена истертость коронок временных зубов. В окклюзии первые постоянные моляры, постоянные центральные и латеральные резцы, первые премоляры. На стадии прорезывания постоянные клыки и вторые премоляры. Резорбция средней или пришеечной трети корней временных клыков и моляров. Корни первых постоянных моляров и резцов

# Ортопантомограмма ребенка (10 лет)



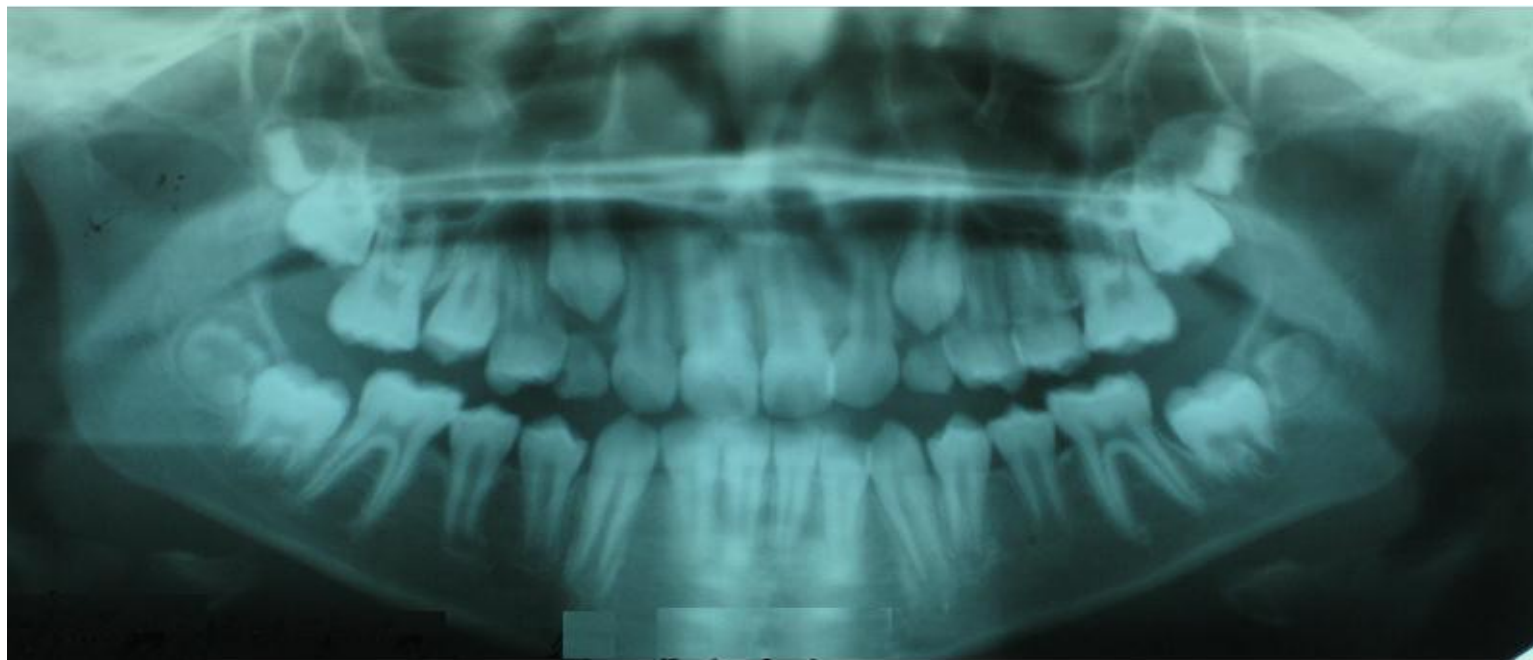
Выражена истертость коронок временных зубов. В окклюзии первые постоянные моляры, постоянные центральные и латеральные резцы. На стадии прорезывания постоянные клыки и премоляры. Резорбция пришеечной трети корней временных клыков и моляров. Корни постоянных резцов сформированы, первые постоянные моляры на стадии закрытия верхушки

# ребенка (11 лет)



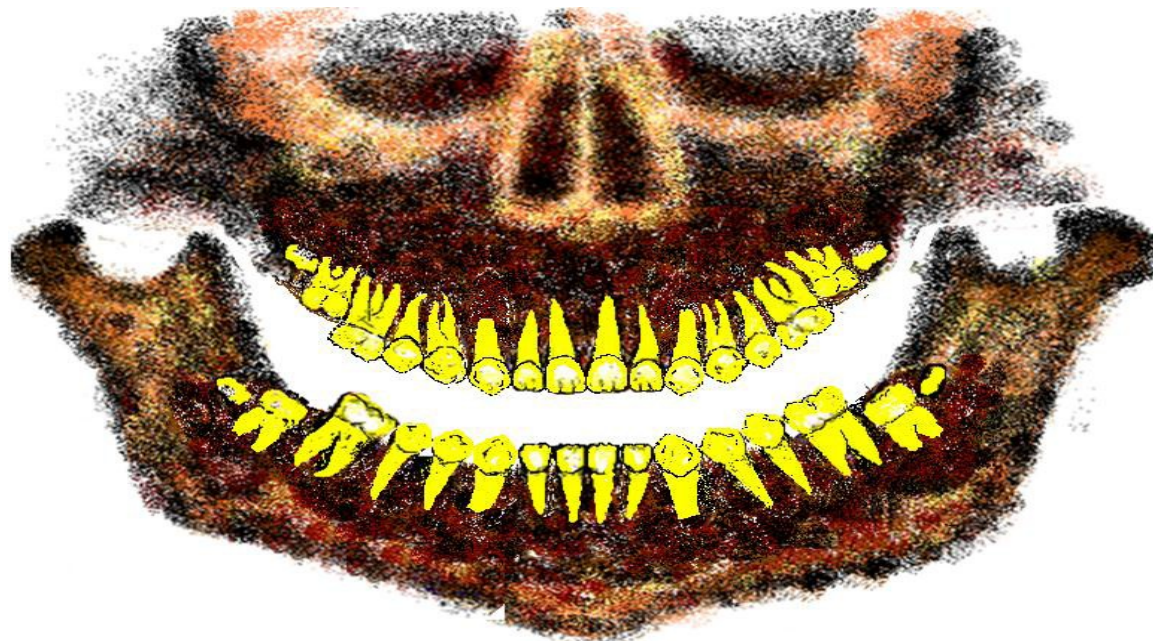
В окклюзии первые постоянные моляры, постоянные резцы и премоляры, постоянные клыки на стадии прорезывания. Резорбция пришеечной трети корней временных клыков. Корни первых постоянных моляров и резцов сформированы, постоянные клыки и премоляры на стадии формирования вершечной трети корней, зачатки вторых постоянных моляров на стадии

# Ортопантомограмма ребенка (11 лет)



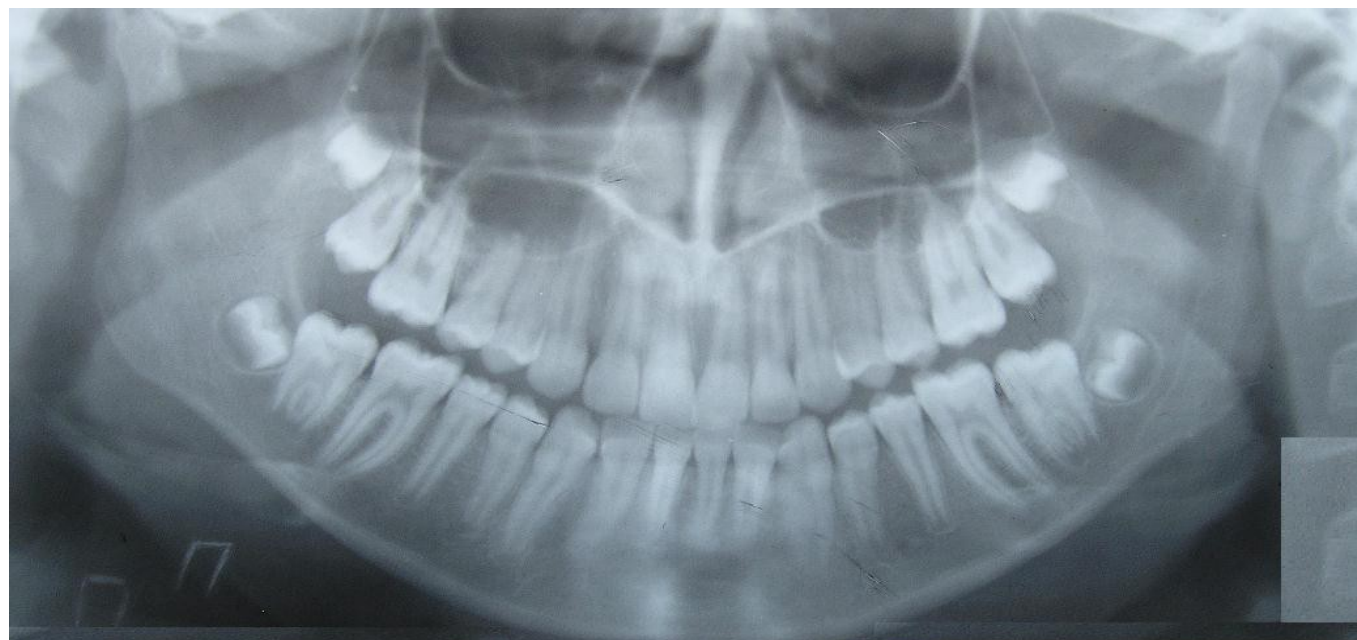
В окклюзии первые постоянные моляры, постоянные резцы и премоляры, постоянные клыки на стадии прорезывания. Резорбция пришеечной трети корней временных клыков. Корни первых постоянных моляров и резцов сформированы, постоянные клыки и премоляры на стадии формирования верхушечной трети корней, зачатки вторых постоянных моляров на стадии

# ребенка (12 лет)



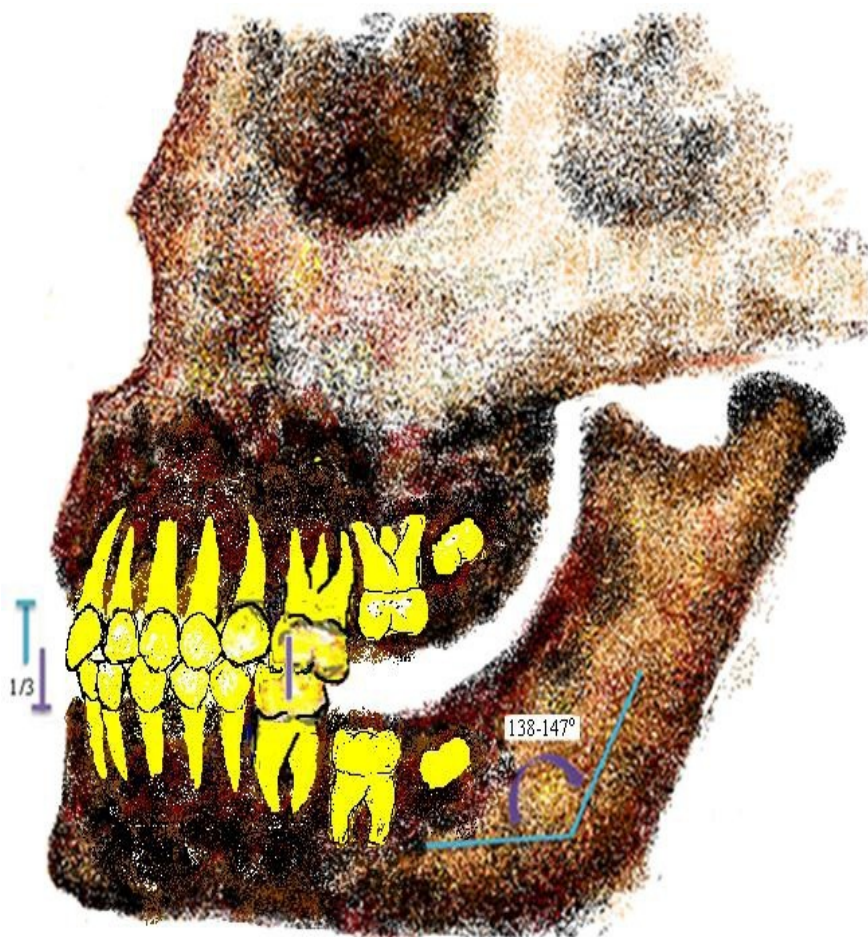В окклюзии первые постоянные моляры, постоянные резцы, премоляры и клыки. Корни первых постоянных моляров, резцов и премоляров сформированы, постоянные клыки на стадии формирования вершечной трети корней, зачатки вторых постоянных моляров на стадии формирования средней трети корней, зачатки третьих постоянных моляров (при их наличии) на стадии

# Ортопантомограмма ребенка (12 лет)



В окклюзии первые постоянные моляры, постоянные резцы, премоляры и клыки. Корни первых постоянных моляров и резцов сформированы, постоянные премоляры на стадии закрытия верхушек корней, постоянные клыки на стадии формирования верхушечной трети корней, зачатки вторых постоянных моляров на стадии формирования средней трети

# Прикус ребенка (12 лет)



Соотношение челюстных костей ортогнатическое, смыкание резцов с перекрытием  $1/3$  высоты коронок нижних зубов, первые постоянные моляры смыкаются, образуя первый ключ окклюзии, у нижних резцов и верхних первых моляров по одному одноименному антагонисту, другие зубы имеют по



# Особенности строения и функций зубочелюстного аппарата в периоде сформированного постоянного прикуса

Период начинается с момента установления вторых постоянных моляров в окклюзию (от 13-14 лет).

Формирование и рост всех элементов зубо-челюстно-лицевой области завершены, функциональная активность максимальная: дыхание носовое, глотание соматическое, жевание активное, речь чистая.

Количество постоянных зубов 28-32: центральные и латеральные резцы, клыки, первый и второй премоляры, первый и второй моляры, третьи моляры. Третьи моляры закладываются не всегда, и их отсутствие не считается отклонением от нормы.

Зубы помимо групповой принадлежности обладают рядом общих признаков:

- признак угла коронки (угол между режущим краем/жевательной поверхностью и медиальной поверхностью острее по сравнению с углом между режущим краем/жевательной поверхностью и дистальной поверхностью),
- признак кривизны коронки (характерен крутой кривизной вестибулярной поверхности у медиального края и пологим скатом этой кривизны к дистальному краю),
- признак положения корня (отклонение корня дистально по отношению к продольной оси коронки зуба).

Фронтальные зубы имеют небольшой вестибулярный наклон, жевательные оральный наклон, при чем наклон верхних премоляров и моляров одинаков, нижних увеличивается в направлении третьих моляров. Десневая часть длинных осей коронок зубов расположена более дистально, чем окклюзионная. Зубы имеют по 2 антагониста (одноименный и позади стоящий для верхних зубов/впереди стоящий для нижних), за исключением нижних центральных резцов и верхних последних моляров (один одноименный антагонист). Между зубами плотные контакты, межзубные контактные пункты расположены вблизи режущего края или жевательной поверхности.

## Особенности строения и функций зубочелюстного аппарата в периоде сформированного постоянного прикуса

Морфологическое единство зубных рядов обеспечивает перераспределение вертикального давления не только по корням на альвеолярную часть, но и по межзубным контактам на соседние зубы. С возрастом контактные пункты стираются, образуя контактные площадки, что является доказательством физиологической подвижности зубов в трех взаимно перпендикулярных направлениях: вертикальном, трансверсальном и сагиттальном. Стирание контактных пунктов не нарушает непрерывности зубной дуги, вследствие мезиального сдвига зубов и укорочения зубного ряда до 1 см.

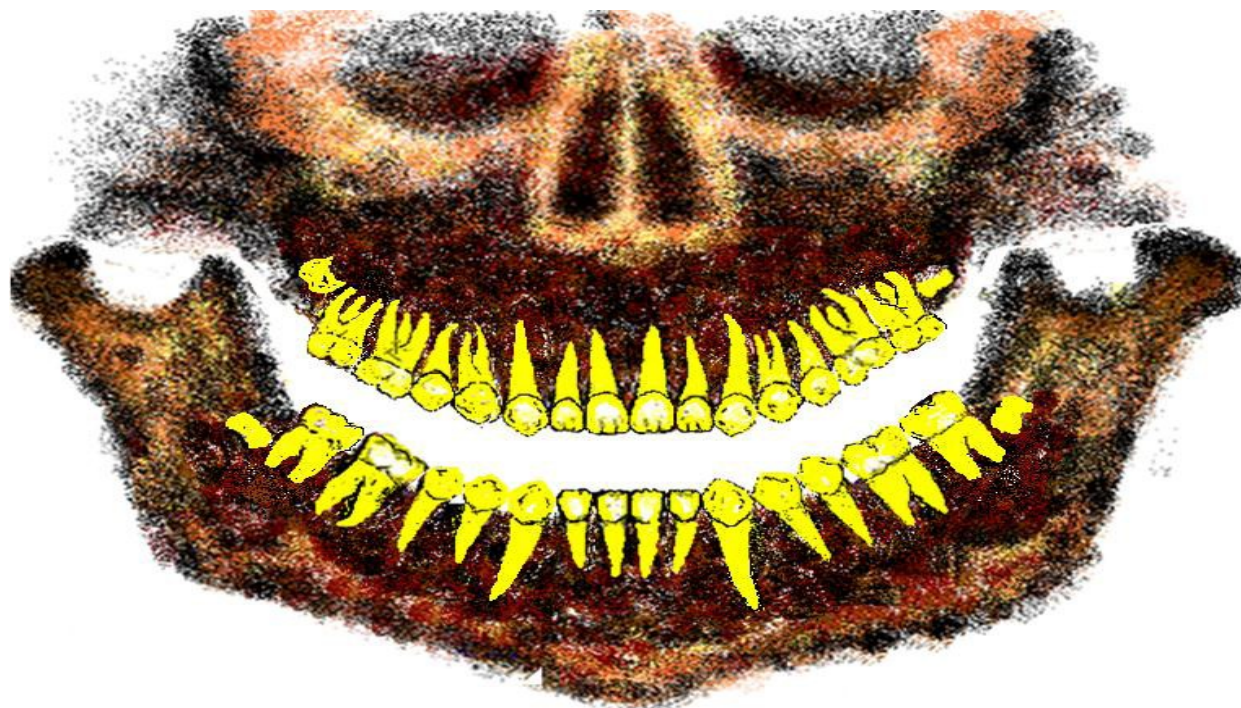
# Особенности строения и функции зубочелюстного аппарата в периоде сформированного постоянного прикуса

Характер смыкания зубных рядов называется окклюзией, основные виды окклюзии: центральная, передняя, боковые (правая и левая), задняя.

Характер смыкания зубных рядов в положении центральной окклюзии определяют, как прикус. Прикус называется физиологическим, когда есть условия для нормального функционирования мышц челюстно-лицевой области, височно-нижнечелюстных суставов и пародонта. Существует несколько видов физиологического прикуса с нормальным смыканием зубных рядов в боковых участках и смыканием фронтальных зубов: ортогнатический, прямой, бипрогнатический, опистогнатический.

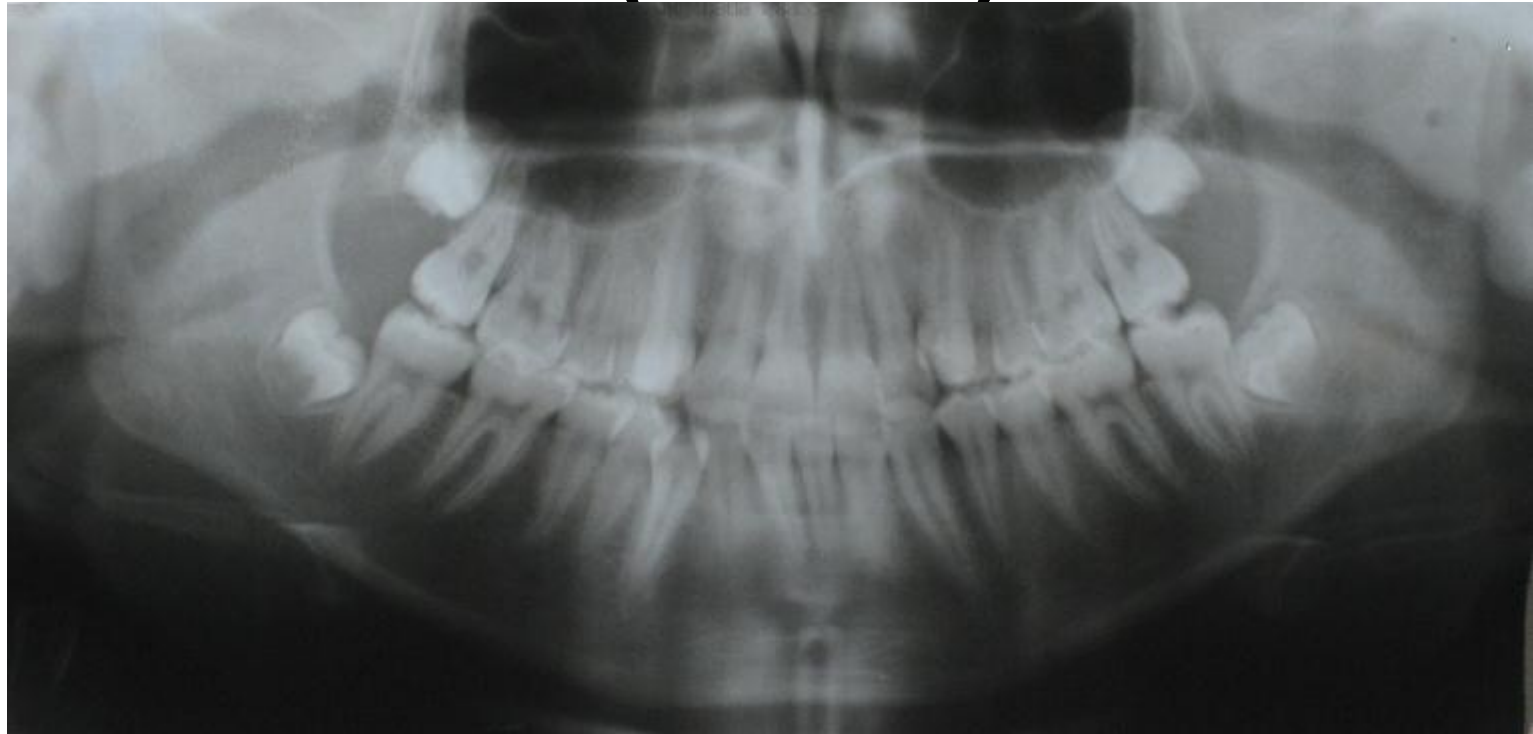
Смыкание зубных рядов во фронтальном отделе: глубина резцового перекрытия составляет не более  $1/3$  высоты коронок, линия между верхними и нижними

(13 лет)



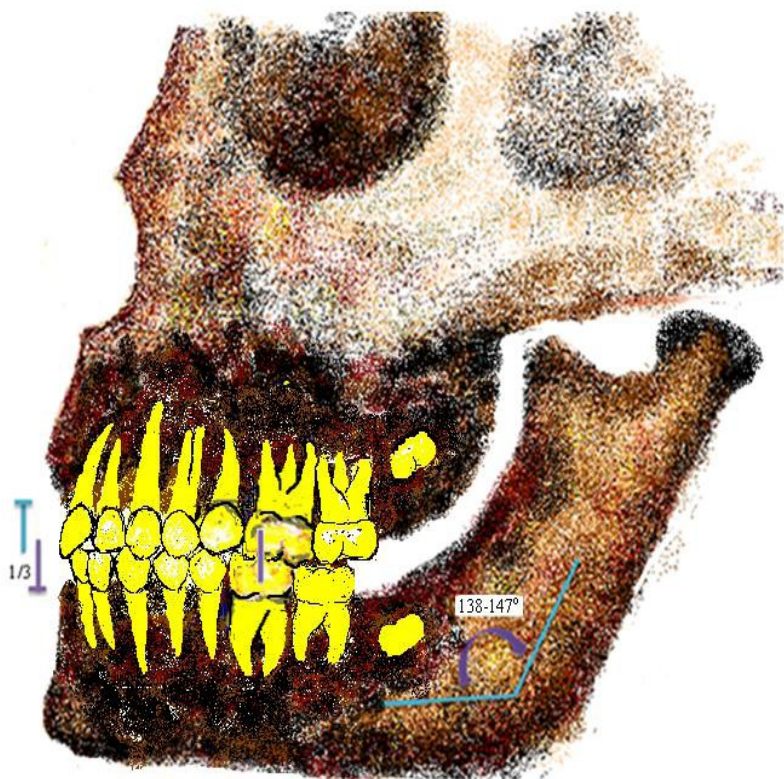
Постоянная окклюзия сформирована, зубы плотно контактируют апроксимальными поверхностями. Корни первых постоянных моляров, резцов, клыков и премоляров сформированы, корни вторых постоянных моляров на стадии формирования верхушечной трети корней, зачатки третьих постоянных моляров (при их наличии) на стадии минерализации коронки зуба.

# Ортопантомограмма ребенка (13 лет)



Постоянная окклюзия сформирована, зубы плотно контактируют апроксимальными поверхностями. Корни первых постоянных моляров, резцов, клыков и премоляров сформированы, корни вторых постоянных моляров на стадии закрытия верхушки корней корней, зачатки третьих постоянных моляров на стадии

# Прикус ребенка (13 лет)



Соотношение челюстных костей ортогнатическое, с установлением в окклюзию вторых постоянных моляров происходит третье физиологическое повышение высоты прикуса, перекрытие коронок нижних резцов не должно превышать 1/3 высоты коронок, первые постоянные моляры смыкаются образуя первый ключ окклюзии у нижних

# Заключение

Знание особенностей морфологического строения и функциональных возможностей зубочелюстной системы, характерных для различных возрастных периодов и этапов формирования прикуса человека, позволяет врачу любой специальности оказать неоценимую помощь в постановке верного диагноза и выборе наиболее рационального метода лечения.

# Список литературы

1. Гайворовский, И. В. Анатомия зубов человека : Учебное пособие / И. В. Гайворовский, Т. Б. Петрова. – СПб.: ЭЛБИ-СПб, 2009. – С. 56.
2. Галонский, В.Г. Формирование физиологического прикуса // атлас: учебное пособие для студентов медицинских вузов по специальности 060201 – Стоматология, 060103 – Педиатрия/ В.Г. Галонский, В.О. Тумшевиц, Н.В. Тарасова, [ и др. ]. – Красноярск.: Полиграф, 2012. – С. 147.
3. Дистель, В.А. Руководство к практическим занятиям по ортодонтии / В.А. Дистель, В.Г. Сунцов, В.Д.Вагнер. – Омск.: 2009. – С. 39.
4. Калмыкова, А. С. Пропедевтика детских болезней : Учебник / А. С. Калмыкова. – М.: ГЭОТАР-Медиа, 2010. –



**Спасибо за внимание!**