

Федеральное государственное бюджетное образовательное  
учреждение высшего образования "Красноярский государственный  
медицинский университет имени профессора В.Ф.Войно-Ясенецкого"  
Министерства здравоохранения Российской Федерации  
Кафедра и клиника хирургических болезней им. проф. Ю.М. Лубенского

# **РЕФЕРАТ**

## **ХОЛЕДОХОЛИТИАЗ.**

Выполнил: ординатор 2го года  
Ондар С. М.  
Руководитель: д.м.н., профессор кафедры  
и клиника хирургических болезней им.  
проф. Ю.М.Лубенского  
Здзитовецкий Д.Э.

## Содержание

### 1. Этиопатогенез

*1.1 перенасыщение желчи холестерином*

*1.2 усиление нуклеации*

*1.3 снижение сократительной способности жёлчного пузыря*

### 2 Клиническая картина

### 3. Лабораторная диагностика

### 4. Инструментальная диагностика

*4.1 дооперационная диагностика*

*4.2 интраоперационная диагностика*

*4.3 послеоперационная диагностика*

### 5 Хирургическое лечение

холедохолитиаза Список литературы

## 1. Этиопатогенез

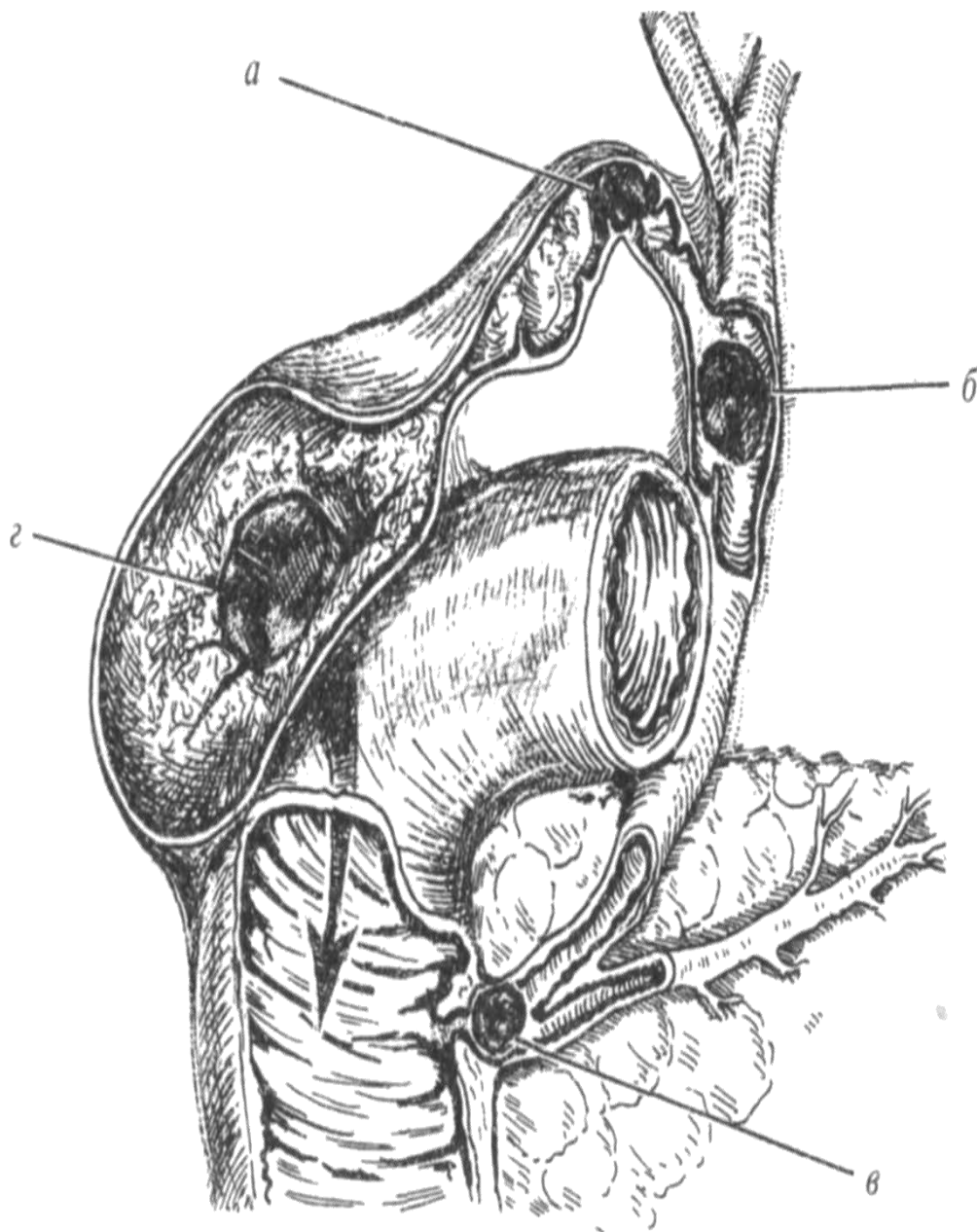
*Холедохолитиаз* — наличие при желчнокаменной болезни конкрементов в общем желчном протоке — одно из наиболее частых осложнений желчнокаменной болезни (*рис 1*). У лиц пожилого и старческого возраста холедохолитиаз наблюдают в 2—3 раза чаще. Конкременты в общий желчный проток попадают в подавляющем большинстве случаев из желчного пузыря. Миграция их возможна при коротком широком пузырном протоке, пролежне в области шейки желчного пузыря или кармана Гартмана с образованием широкого свища между желчным пузырем и общим желчным протоком. У некоторых больных (1—4%) возможно первичное образование конкрементов в желчевыводящих путях. После холецистэктомии или оперативных вмешательств на желчных протоках частота резидуального (забытого) холедохолитиаза может достигать 25%, рецидивного — 3—6%.

Обструкция конкрементом общего желчного протока может привести к механической желтухе, холангиту или острому панкреатиту.

В патогенезе камнеобразования имеют значение три основных фактора — перенасыщение желчи холестерином, усиленная нуклеация и снижение сократительной способности желчного пузыря.

### *1.1 Перенасыщение желчи холестерином*

При ЖКБ наблюдают изменение нормального содержания в желчи холестерина, лецитина, солей желчных кислот. Холестерин, практически нерастворимый в воде, находится в растворённом состоянии в желчи благодаря её мицеллярному строению и наличию желчных солей и лецитина. В мицеллярных структурах всегда имеется определённый предел растворимости холестерина.



**Рис. 1.** Осложнения желчнокаменной болезни: *а* — обтурация пузырного протока — причина острого холецистита, эмпиемы и водянки жёлчного пузыря; *б* — холедохолитиаз, приводящий к механической желтухе и гнойному холангиту; *в* — ущемлённый камень большого дуоденального сосочка, вызывающий механическую желтуху и острый панкреатит; *г* — пролежень стенки жёлчного пузыря, пузырно-кишечный свищ.

Состав жёлчи характеризуется индексом литогенности, который определяется отношением количества холестерина, находящегося в исследуемой крови, к его количеству, которое может быть растворено при

данном соотношении жёлчных кислот, лецитина, холестерина. В норме индекс литогенности равен единице.

Если он выше единицы, холестерин выпадает в осадок. Установлено, что в организме больных со значительной степенью ожирения продуцируется жёлчь, перенасыщенная холестерином.

Секреция жёлчных кислот и фосфолипидов у больных с ожирением больше, чем у здоровых лиц с нормальной массой тела, но концентрация их всё же недостаточна для удержания холестерина в растворённом состоянии. Количество секретируемого холестерина прямо пропорционально массе тела и её избытку, количество же жёлчных кислот во многом зависит от состояния энтерогепатической циркуляции и не зависит от массы тела. Следствием этой диспропорции и является перенасыщение жёлчи холестерином у тучных людей.

Гиперхолестеринемия также наблюдается у больных сахарным диабетом, атеросклерозом, ишемической болезнью сердца, гипертонической болезнью, гипотиреозом, подагрой, циррозом печени, перенёсших инфекционно-паразитарные заболевания и др.

Повышает вероятность возникновения холелитиаза приём пероральных контрацептивов.

## ***1.2 Усиление нуклеации***

Первым этапом образования камней в перенасыщенной холестерином жёлчи является нуклеация — конденсационный и агрегационный процесс, при котором в жёлчи образуются всё увеличивающиеся микроскопические кристаллы моногидрата холестерина.

Один из наиболее значимых пронуклеарных факторов — муцин-гликопротеиновый гель, который, плотно прилегая к слизистой оболочке жёлчного пузыря, захватывает микрокристаллы холестерина и слипшиеся

везикулы, перенасыщенные холестерином, представляющие собой суспензию жидких кристаллов.

Со временем, при снижении сократительной способности жёлчного пузыря, из везикул образуются твёрдые кристаллы.

Своеобразную цементирующую роль в этом процессе играют соли кальция. Карбонат кальция, билирубинат кальция и фосфат кальция могут также служить начальными ядрами кристаллизации холестерина.

### **1.3 *Снижение сократительной способности жёлчного пузыря***

Наличие жёлчного пузыря с нарушенной сократительной способностью («отстойника жёлчи») является предрасполагающим фактором для застоя жёлчи и камнеобразования, поскольку небольшие кристаллы холестерина могут свободно поступать с током жёлчи в кишечник, до того как они трансформируются в конкременты.

Нарушение координированной работы сфинктеров вызывает различные по характеру дискинезии. Выделяют гипертонические и гипотонические (атонические) дискинезии желчевыводящих протоков и жёлчного пузыря. При гипертонических дискинезиях происходит повышение тонуса сфинктеров. Так, спазм общей части сфинктера Одди вызывает гипертензию в протоках и жёлчном пузыре. Повышение давления связано с поступлением в протоки и жёлчный пузырь жёлчи и панкреатического сока, при этом последний может обуславливать картину ферментативного холецистита. Возможен спазм сфинктера пузырного протока, что также вызывает застойные явления в пузыре. При гипотонических (атонических) дискинезиях происходит расслабление сфинктера Одди с последующим рефлюксом содержимого двенадцатиперстной кишки в жёлчные протоки (возникает инфицирование протоков). На фоне атонии и плохого опорожнения жёлчного пузыря в нём развиваются застойные явления и воспалительный процесс.

Таким образом, нарушение эвакуации жёлчи из жёлчного пузыря и протоков является необходимым фактором для камнеобразования в концентрированной жёлчи.

## 2. Клиническая картина

Клинические проявления холедохолитиаза включают боль в верхних отделах живота, больше справа, с иррадиацией в спину, тошноту, рвоту, симптомы механической желтухи.

Холедохолитиаз может длительное время протекать бессимптомно. Даже при множественных конкрементах в общем печеночном и общем желчном протоках нарушения пассажа желчи возникают далеко не всегда. Желчь как бы обтекает конкременты, находящиеся в терминальном отделе общего желчного протока, она свободно поступает в двенадцатиперстную кишку. При миграции конкрементов в наиболее узкие отделы зоны общего печеночного и общего желчного протоков — его терминальный отдел и в ампулу большого сосочка двенадцатиперстной кишки возникает препятствие оттоку желчи в кишечник, что клинически проявляется обтурационной желтухой.

Желтуха является основным клиническим признаком холедохолитиаза. Иногда она носит ремиттирующий характер при наличии так называемого вентиляногх) камня терминального отдела общего желчного протока или большого сосочка двенадцатиперстной кишки. При окклюзии камнем терминального отдела общего желчного протока возникает желчная гипертензия, что клинически выражается тупыми болями в правом подреберье и желтухой. При дальнейшем повышении давления во внепеченочных желчных протоках просвет последних расширяется и конкремент как бы всплывает в проксимальные отделы зоны общего печеночного и общего желчного протоков, желтуха уменьшается и может вовсе исчезнуть.

Частота холедохолитиаза при ЖКБ достигает 30-35% общего числа больных, при этом около 20% из них имеют «немые» камни общего печеночного или общего желчного протока, что обусловлено неполной обструкцией их просвета



### **3. Лабораторные исследования**

Обычно лабораторных исследований бывает недостаточно для постановки диагноза. В период желтухи наблюдают повышение концентрации билирубина (за счёт прямой фракции), активности трансаминаз и щелочной фосфатазы в биохимическом анализе крови, увеличивается содержание жёлчных пигментов в моче. Может отсутствовать стеркобилин в кале

## 4. Инструментальная диагностика

Инструментальную диагностику можно подразделить на дооперационную, интраоперационную и послеоперационную.

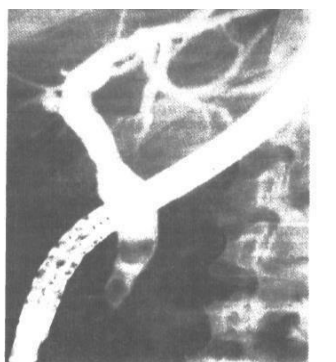
### 4.1 Дооперационная диагностика

УЗИ — скрининг-метод, чувствительность его на предмет выявления расширения общего жёлчного протока составляет до 90%.

Эндоскопическое УЗИ через двенадцатиперстную кишку — эффективность 85-100%.

МРТ — точность до 97%.

ЭРХПГ — стандартный способ диагностики холедохолитиаза, в руках опытного эндоскописта эффективен в 90—95% случаев (*рис 2*).



**Рис.2. Ретроградная панкреатохолангиография.** Холедохолитиаз, стриктура терминального отдела общего желчного протока. Отмечается значительное расширение общего желчного протока, в терминальном его отделе — два дефекта наполнения (камни), контрастное вещество не поступает в двенадцатиперстную кишку, дистальный отдел общего желчного протока резко сужен.

Этот метод сопряжён с возможным развитием гиперамилаземии, холангита, панкреатита, забрюшинной перфорации двенадцатиперстной

кишки, кровотечения. Поэтому профилактически перед исследованием вводят антибиотики широкого спектра действия, препараты соматостатина.

*Чрескожную чреспеченочную холангиографию* применяют у больных с обтурационной желтухой при невозможности выполнения ретроградной панкреатохолангиографии. При этом под контролем УЗИ и рентгенотелевидения пунктируют расширенный проток правой или левой доли печени. После эвакуации желчи в просвет желчного хода вводят 100—120 мл контрастного вещества (верографин и др.) и затем выполняют серию снимков. Это позволяет получить четкое изображение желчных путей, определить причину механической желтухи и уровень препятствия. Вследствие возможности желчеистечения из места пункции печени данный способ исследования обычно выполняют непосредственно перед операцией.

## 4.2

### *Интраоперационная диагностика*

#### Холангиография

Холедохоскопия через пузырный проток или холедохотомное отверстие

Наиболее простым и информативным способом интраоперационного исследования является *холангиография*. Для этого через культю пузырного протока в общий желчный проток вводят специальную канюлю или полиэтиленовый катетер, через которые вводят контрастное вещество (верографин и т. п.). До операции под туловище больного подкладывают специальный плоский ящик с рентгеновской кассетой. После введения в просвет желчных путей контрастного вещества выполняют снимок с помощью передвижного рентгеновского аппарата (*рис.3*). На снимке можно определить диаметр желчного протока (в норме до 8—10 мм), дефекты наполнения, прохождения контрастного вещества в двенадцатиперстную кишку. При холедохолитиазе обнаруживают расширение просвета общего желчного протока, округлые или полигональные дефекты наполнения контрастного

вещества в его просвете. При вклинении камня в области ампулы большого сосочка двенадцатиперстной кишки или его рубцовой стриктуре поступление контрастного вещества в двенадцатиперстную кишку затруднено или вовсе отсутствует. Желчные протоки обычно расширены. В этих случаях нельзя ограничиться только холецистэктомией, необходимо вмешательство на внепеченочных желчных путях.

Интраоперационное ультразвуковое сканирование печени, желчных протоков, поджелудочной железы.

Этот метод проще и безопаснее, чем рентгенологическое исследование, а по достоверности и полноте информации он превосходит их, так как позволяет визуализировать не только желчные ходы и конкременты, но и рядом расположенные сосуды, кисты, опухоли и т. п.

### **4.3**

### ***Послеоперационная диагностика***

Фистулохолангиография (в том числе через T-образный дренаж общего жёлчного протока)

Холедохоскопия через дренаж

ЭРХПГ

Как только при ЭРХПГ выявлен холедохолитиаз, исследование перестаёт быть диагностическим и становится лечебным за счёт выполнения эндоскопической папиллосфинктеротомии, литотрипсии, литоэкстракции. Мелкие камни могут быть удалены без повреждения большого дуоденального сосочка, но в большинстве случаев необходима эндоскопическая папиллосфинктеротомия перед тем как камни удалят или они спонтанно отойдут.

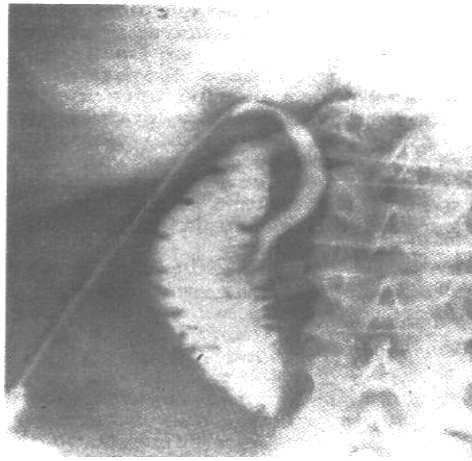


Рис. 3. *Интраоперационная холан-гиограмма.* Общий желчный проток не расширен, дефектов наполнения в нем нет, контрастное вещество свободно поступает в двенадцатиперстную кишку

Камни диаметром менее 1 см, как правило, отходят спонтанно в течение 48 ч. Если их размеры превышают 2 см, обычно требуется выполнение литотрипсии. При невозможности эндоскопической коррекции показано оперативное вмешательство.

## 5. Хирургическое лечение холедохолитиаза

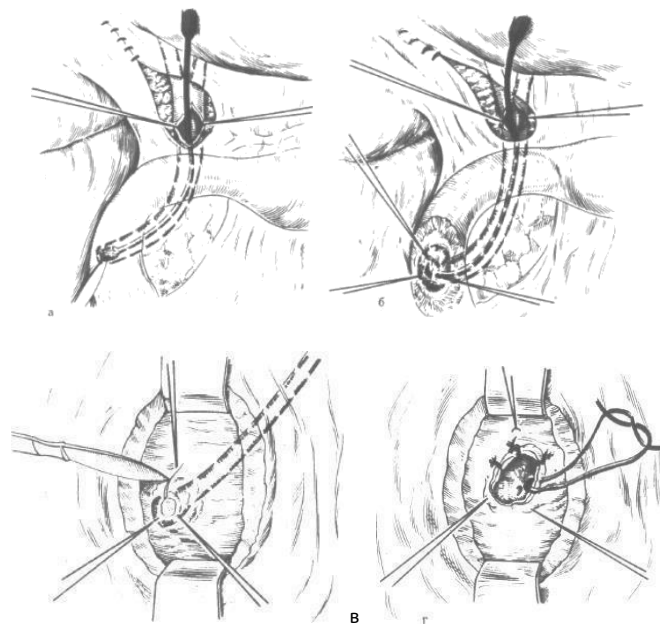
Оптимальное решение проблемы холедохолитиаза у больных ЖКБ — его ликвидация путём эндоскопического пособия с последующим выполнением холецистэктомии. Между тем, не всегда холедохолитиаз поддаётся эндоскопической коррекции, тогда прибегают к прямому оперативному вмешательству на внепечёчных жёлчных протоках. Операция заключается в холедохотомии, извлечении камней из просвета протока и завершается наружным (Т-образное дренирование общего жёлчного протока) или внутренним (холедоходуоденостомия, холедохоеюностомия) дренированием. При серьезных подозрениях на холедохолитиаз выполняют диагностическую супрадуоденальную холедохотомию на протяжении 1—1,5 см. Иногда не определяемые пальпаторно до холедохотомии конкременты общего желчного протока хорошо ощущаются на зонде, введенном в его просвет. С помощью специального набора зондов различного диаметра можно установить проходимость терминального отдела общего желчного протока и большого сосочка двенадцатиперстной кишки. Свободное прохождение зонда №4—5 (номер зонда соответствует диаметру его сливы в миллиметрах) подтверждает отсутствие стриктуры терминального отдела общего желчного протока.

Наибольшая степень достоверности выявления конкрементов зоны общего печеночного и общего желчного протоков может быть достигнута при фиброхоледохоскопии. Для этого через холедохотомическое отверстие вводят специальный гибкий оптический прибор — фиброхоледохоскоп и осматривают просвет желчевыводящих путей на фоне введения в их просвет стерильного изотонического раствора хлорида натрия. С помощью этого прибора можно осмотреть правый и левый печеночный протоки, общий печеночный и общий желчный протоки, включая и большой сосочек двенадцатиперстной кишки. Кроме конкрементов и стриктур общего желчного протока, можно выявить макроскопические признаки холангита:

гиперемию, отечность, фибринозные налеты или изъязвления слизистой оболочки протоков в зависимости от характера воспалительных изменений (катаральный, гнойный холангит).

При холедохолитиазе производят супрадуоденальную холедохотомию, удаление конкрементов специальными щипчиками, окончатými зажимами или зондом Фогарти. После их удаления производят холангиографию, холангиоскопию или холедохоскопию для выявления неудаленных конкрементов. Если хирург уверен, что все конкременты удалены, проходимость желчных путей сохранена и отсутствует холангит, то оперативное пособие можно завершить «глухим» швом общего желчного протока. Однако при этом сохраняется возможность подтекания желчи между швами. Поэтому более целесообразно операцию закончить временным дренированием общего желчного протока через культю пузырного протока или через холедохотомическое отверстие T-образным дренажем. Этот дренаж обеспечивает надежную декомпрессию желчных путей, хорошо фиксируется в просвете общего желчного протока.

Если в просвет большого сосочка двенадцатиперстной кишки вклинена конкремент, то удаление его через холедохотомическое отверстие, как правило, невозможно. В этом случае прибегают к дуоденотомии и рассечению большого сосочка двенадцатиперстной кишки, что позволяет извлечь конкремент. Вклинение его часто сочетается со стриктурой сосочка и терминального отдела общего желчного протока. При небольших ограниченных стриктурах оптимальной операцией является папиллосфинктеротомия с папиллосфинктеропластикой. Для этого большой сосочек двенадцатиперстной кишки рассекают по его верхнему контуру (во избежание повреждения протока поджелудочной железы) на протяжении 0,8—1,5 см. Затем отдельными швами сшивают слизистую оболочку передней стенки общего желчного протока со слизистой оболочкой задней стенки двенадцатиперстной кишки (*рис. 4*).



**Рис. 4. Папиллосфинктеропластика.**

а — холедохотомия, введение зонда • просвет общего желчного протока; б — рассечение передней стенки вертикальной ветви двенадцатиперстной кишки над большим сосочком двенадцатиперстной кишки; в — рассечение верхней стенки большого сосочка двенадцатиперстной кишки; г — сшивание слизистых оболочек общего желчного протока и двенадцатиперстной кишки

При протяженных тубулярных стриктурах терминального отдела общего желчного протока папиллосфинктеротомия невыполнима, поэтому для обеспечения адекватного оттока желчи накладывают супрадуоденальный холедрходуоденоанастомоз. Эта операция менее физиологична, чем папиллосфинктеропластика, так как ниже анастомоза образуется «слепой мешок», в котором застаиваются желчь, пища, слизь, что может привести к развитию камней и холангита. Вследствие неустранимого препятствия оттоку панкреатического сока сохраняются или появляются симптомы хронического панкреатита. В этих случаях сочетание



холедоходуоденостомии и папиллосфинктеропластики позволяет значительно улучшить функциональные результаты операции.

Альтернативой являются «открытые» лапароскопические операции из мини-доступа с использованием комплекта инструментов «Мини- Ассистент», которые позволяют выполнить весь объём диагностических и оперативных вмешательств при холедохолитиазе. Вместе с тем основным методом при холедохолитиазе всё же остаётся традиционное вмешательство.

## Список литературы

1. Хирургические болезни. Под редакцией В.С. Савельева, А.И. Кириенко. М., Издательская группа «ГЭОТАР-Медиа», 2015.
2. Клименко Г.А. Холедохолитиаз, диагностика и оперативное лечение.—М.: Медицина, 2000.
3. Майстренко Н.А., Стукалов В.В. Холедохолитиаз.—СПб.: ЭЛБИ, 2015.
5. Савельев В.С., Филимонов М.И., Василенко Ю.В. и др. Тактика лечения больных калькулезным холециститом, осложненным механической желтухой// Хирургия.—1995.—№ 1.—С. 23-25.
6. Дадвани С.А., Ветшеев П.С., Шулутко А.М., Прудков М.И. Желчнокаменная болезнь. М 2010.
7. Клименко Г.А. Холедохолитиаз. М: Медицина 2010.