

ФЕДЕРАЛЬНОЕ ГОСУДАРСТВЕННОЕ БЮДЖЕТНОЕ
ОБРАЗОВАТЕЛЬНОЕ УЧРЕЖДЕНИЕ ВЫСШЕГО ОБРАЗОВАНИЯ
«КРАСНОЯРСКИЙ ГОСУДАРСТВЕННЫЙ МЕДИЦИНСКИЙ УНИВЕРСИТЕТ ИМЕНИ
ПРОФЕССОРА В.Ф. ВОЙНО-ЯСЕНЕЦКОГО»
МИНИСТЕРСТВА ЗДРАВООХРАНЕНИЯ РОССИЙСКОЙ ФЕДЕРАЦИИ

Кафедра Анестезиологии и реаниматологии ИПО

Реферат на тему:

«Режимы ИВЛ»

Выполнил: ординатор 2 года Попова Татьяна Александровна

кафедры анестезиологии и реаниматологии ИПО

Красноярск 2018

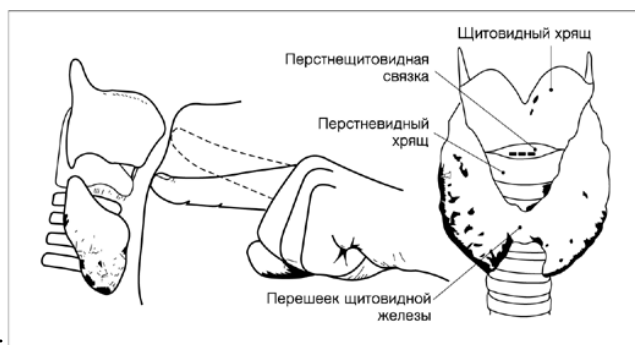
Коникотомия. Показания и техника.

Коникотомия- рассечение конической связки.

Применяется у взрослых и детей старше 8 лет, так как до 8 лет велика опасность повреждения хрящевой гортани. У детей до 8 лет проводится коникопункция. У взрослых коникопункция возможна только как временная мера (на 30-45 мин).

Расположение конической связки:

1. Щитовидный хрящ
2. Коническая связка
3. Перстневидный хрящ

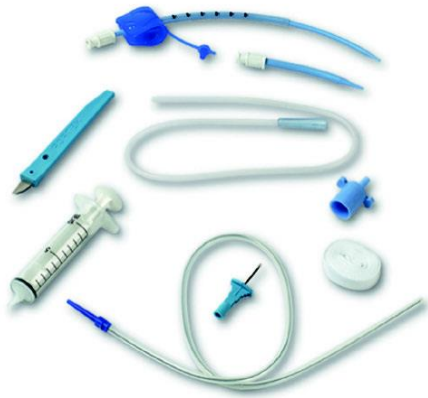

Показания:

1. Жизнеугрожающая гипоксемия, к которой приводит неустраняемая обструкция гортани (отек, травма, инородное тело, которое не удалось удалить другими методами)
2. Безуспешная попытка эндотрахеальной интубации.
3. Обширная челюстно-лицевая травма, не позволяющая выполнить ларингоскопию.

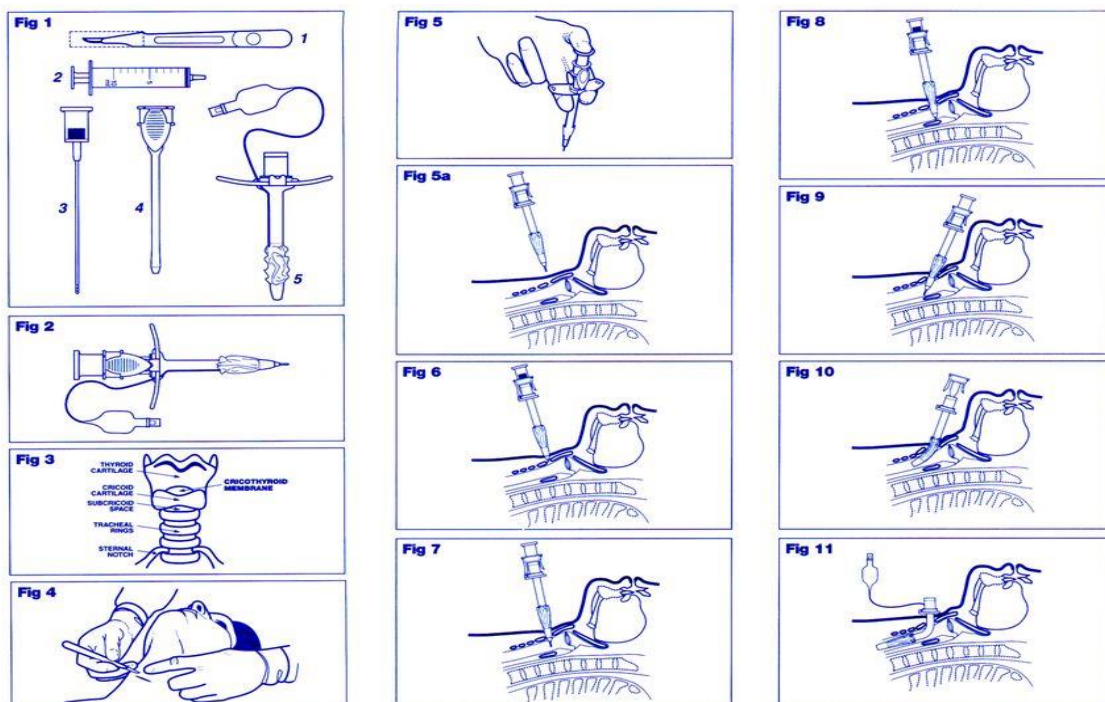
Материальные ресурсы:

1. Скальпель
2. Широкая полая игла (лучше с катетером), если выполняется коникопункция
3. Пинцет
4. Ножницы
5. Шприц с инъекционной иглой
6. Трахеостомические трубки разных размеров (для взрослых наружным диаметром 6 мм, для детей 3 мм) или трубка, изготовленная из эндотрахеальной трубки (срезанная на расстоянии 5-6 см от коннектора)
7. Резиновые перчатки
8. Бинты (средние, широкие)
9. Вата медицинская
10. Стерильный перевязочный материал
11. Лейкопластырь



Техника выполнения:

1. Положить пациента на спину с запрокинутой головой и подложенным под лопатки валиком.
2. Вымыть и осушить руки (с использованием мыла и антисептика)
3. Надеть перчатки
4. Дважды обработать поверхность шеи антисептиком.
5. Обложить переднюю поверхность шеи пеленками, закрепить их цапками.
6. Произвести местную инфильтрационную анестезию кожи передней поверхности шеи 0,25% раствором новокаина по месту предполагаемого разреза.
7. Указательным пальцем нащупать промежуток между щитовидным и перстневидным хрящами.
8. Зафиксировать щитовидный хрящ 1 и 2 пальцами левой руки (для левши наоборот)
9. Пальцами правой руки захватить режущий инструмент на 2 см от острия
10. Правой рукой сделать поперечный разрез до 2 см длиной, одномоментно рассекая кожу и коническую связку.
11. Расширитель трахеи ввести в направлении киля трахеи.
12. В просвет гортани через разрез ввести трахеостомическую трубку и удалить расширитель
13. Раздуть манжету и подключить кислород
14. Зафиксировать трубку



Если выполняется коникопункция:

Правой рукой введите илу через кожу и коническую в просвет трахеи под углом 45 гр. в направлении кия трахеи.

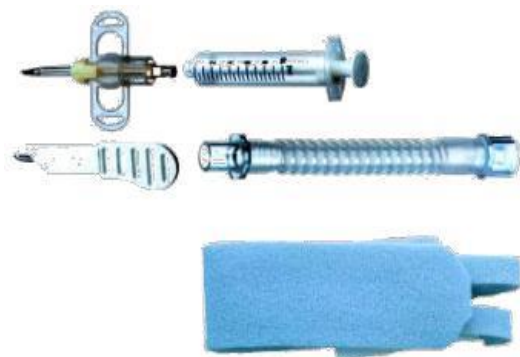Зафиксируйте её пластырем или бинтом. Если используется игла с катетером, выньте иглу.

В связи с нехваткой времени операция выполняется, как правило, без обезболивания, а также без соблюдения правил асептики.

Вместо скальпеля можно использовать любой режущий предмет, нож.

Вместо трахеотомической трубки можно использовать полую трубку, плоский тупой предмет.

Кроме того, имеется специальный инструмент-коникотом, который представляет собой стилет-катетер, которым прокалывают переднюю поверхность гортани.



Используемая литература:

1. Клиническая анестезиология: книга 1-я/Дж. Эдвард Морган-мл. Мэгид С. Михаил, 2005.- 400с.