

**Федеральное государственное бюджетное образовательное учреждение  
высшего образования "Красноярский государственный медицинский  
университет имени профессора В.Ф. Войно-Ясенецкого" Министерства  
здравоохранения Российской Федерации**

**ФГБОУ ВО КрасГМУ им. проф. В.Ф.Войно-Ясенецкого Минздрава России**

Кафедра офтальмологии имени профессора М.А.Дмитриева с курсом ПО

## РЕФЕРАТ

Применение ортокератологических линз в практике врача-офтальмолога.

Выполнила: ординатор 1 года обучения

Специальность: офтальмология

Гасимова Виолетта Исмаиловна

Проверил: ассистент кафедры

Торопов Артемий Витальевич

Красноярск 2022 г

## **Содержание:**

1. Введение.
2. Определение.
3. Распространенность миопии и ее осложнения.
4. История ортокератологии.
5. Строение современных ортокератологических линз.
6. Механизм действия ортокератологических линз.
7. Действие ортокератологических линз на эпителий роговицы.
8. Показания и противопоказания ортокератологических линз.
9. Прием пациента с ОКЛ врачом-офтальмологом общей практики.
10. Выводы.
11. Литература.

## **Введение.**

Эффект торможения прогрессирующей миопии, подтвержденный исследованиями во всем мире, делает ортокератологию особенно привлекательной для детской и подростковой офтальмологической практики, средством выбора при прогрессирующей близорукости. Медицинское, социальное и экономическое значение этого факта трудно переоценить.

Поскольку миопия является наиболее распространенным оптическим дефектом, требующим коррекции, и одной из наиболее значимых медико-социальных проблем, важно определить место данного метода в комплексе лечебных и профилактических мероприятий.

**Ортокератология** (ОК-терапия) — это современный метод временной коррекции аномалий рефракции: близорукости и астигматизма, при помощи планового применения жестких газопроницаемых контактных линз (орто-линзы, ночные линзы, ОК-линзы), которые используются во время сна и, посредством запрограммированной перестройки эпителия роговицы, улучшают остроту зрения.

## **Распространенность миопии и ее осложнения.**

В современном мире распространенность близорукости высокая и продолжает расти. В настоящее время более чем 30% всего населения Европы и Северной Америки и почти 50% молодых людей – близорукие, из них более 10% имеют миопию высокой степени. Распространенность миопии среди молодых лиц в Юго-Восточной Азии приближается к 90%.

В России – 35% близоруких среди взрослого населения и доходит до 50% у выпускников гимназий и лицеев.

Высокая миопия вызывает заметное снижение качества жизни вследствие недополучения зрительной информации и зависимости от средств коррекции зрения.

Миопия высокой степени чревата серьезными осложнениями, такими как отслойка сетчатки и миопическая ретинопатия, что ведет к необратимым изменениям центральных отделов сетчатки и существенному снижению остроты зрения, вплоть до полной слепоты. Частота отслойки сетчатки у

пациентов с миопией менее 3 диоптрий возникает в 4 раза чаще, чем у лиц с эмметропией, а у пациентов с высокой миопией в 10 раз чаще.

Осложнения миопии занимают ключевую позицию в списке причин инвалидности по зрению. Миопия, как правило, является двусторонней и поражает людей на заре их продуктивного возраста. Длительность вызываемой миопической макулопатией слепоты рекордна (17 лет). Для сравнения: при глаукоме — 10 лет, сахарном диабете и возрастной макулодегенерации — 5 лет.

### **История ортокератологии.**

В 1962 G. Jessen первым предложил конструкцию ОК-линзы из полиметилметакрилата. R. Wlodyga в 1989 году первым разработал ОК-линзу так называемой «обратной геометрии», у которой центр был плосче, чем периферия. Использование таких линз позволило добиться быстрого и выраженного уплощения роговицы. В конце 80-х – начале 90-х годов появились координатные токарные станки с числовым программным управлением, которые обеспечили возможность высокоточного изготовления ОК-линз. Тогда же были созданы компьютерные кератотопографы и стало возможно определять эксцентриситет, получать сагиттальные и тангенциальные карты роговицы. Кроме того, разработка новых высокогазопроницаемых материалов для изготовления ЖКЛ, открыла возможность «ночной» ортокератологии, в то время как ранее ОК-линзы применялись только в дневное время. Все это сделало ортокератологию предсказуемой, безопасной и точной методикой, позволяющей уже за несколько ночей в линзах добиться заданной остроты зрения. В России ортокератология стала известна с 2002 года благодаря работам новосибирских офтальмологов Черных В.В., Богуша И.В., Мирсяфова Д.С. Методика в последние годы бурно развивается, особенно после публикации целого ряда работ, в которых было показано стабилизирующее влияние ОК-линз на темпы прогрессирования миопии.

### **Строение современных ортокератологических линз.**

Линза состоит из нескольких зон с различной кривизной поверхностей и функциональным назначением. Первая зона соответствует базовой

кривизне линзы. Эта зона является более плоской, чем центр роговицы. Она осуществляет компрессию эпителия роговицы и некоторое его вытеснение из центральной зоны на среднюю периферию. Степень снижения близорукости зависит в основном от радиуса данной зоны. Вторая зона называется зоной накопления и соответствует обратной кривизне линзы. Она имеет радиус кривизны на несколько диоптрий больше радиуса центральной части. Это соотношение и легло в основу термина «обратная геометрия» – тогда как поверхность роговицы к периферии уплощается, линза наоборот, имеет более крутую парацентральную часть. Третья зона соответствует центровочной кривизне линзы. Она имеет меньшую кривизну, чем вторая зона, но большую, чем первая. Эта зона представляет собой плоское кольцо, которое в своей средней части контактирует с роговицей по касательной к её поверхности. Именно ею линза «опирается» на роговицу. Периферическая зона, или фаска, представляет собой подъем края ОК-линзы и необходима для хорошего подлинзового слезообмена и достаточной подвижности линзы на роговице. Такое сочетание параметров центральной и парацентральной частей обеспечивает оптимальное соотношение толщины слезной пленки под линзой.

### **Механизм действия.**

Механизм действия ОК-линз осуществляется преимущественно посредством изменения формы и, соответственно, рефракции роговицы. Существует несколько теорий, объясняющих механизм действия ОК-линз, но наиболее актуальна на современном этапе развития ортокератологии теория давления сжатого слоя. Основные ее постулаты приведены ниже. Когда ОК-линза находится на поверхности роговицы, слезный слой зажат между линзой и роговицей за счет силы поверхностного натяжения. Слезный слой по законам гидравлики создает негативные силы (тягу, подсосывание) там, где он наиболее толстый, и позитивные силы (давление), там, где он наиболее тонкий. Эпителий имеет толщину примерно 50 мкм и состоит из 5-6 слоев клеток, которые способны достаточно легко менять свою форму, количество слоев эпителиальных клеток может варьировать. Модуль упругости эпителия на порядок меньше, чем у стромы, поэтому он (эпителий) ведет себя как вязкая жидкость. По законам гидравлики эпителий, зажатый между жесткой линзой и стромой, должен изменить свою форму в соответствии с формой слезного слоя. Конструкция линзы позволяет контролировать давление сжатого слоя и

итоговую форму эпителия, а значит, и конечный рефракционный эффект. Изменение эпителия формирует новую переднюю поверхность роговицы. Рефракционный эффект связан не только с уменьшением толщины эпителия в центре, но и с увеличением его толщины в среднепериферической зоне. Это приводит как к уплощению центра роговицы, так и к увеличению ее кривизны в среднепериферической зоне.

Результаты офтальмометрии и кератотопографии в процессе ношения ОК-линз позволили выявить достоверное уменьшение апикальной рефракции, изменения показателей эксцентриситета, отражающие тенденцию к уплощению передней поверхности роговицы. Уже через 10 мин после надевания ОК-линзы определяется значительное уплощение центральной зоны роговицы на  $-0,61 \pm 0,35$  дптр и формирование зоны корригирующего воздействия диаметром  $3,86 \pm 0,88$  мм. Уменьшение эксцентричности (асферичности) роговицы достигает статистически значимого уровня через 8 часов ношения линзы. При этом не наступает никаких существенных изменений показателей торичности роговицы. По данным Н.А. Swarbrick к 28 дню уплощение роговицы достигает  $1,19 \pm 0,38$  дптр, что соответствует увеличению радиуса кривизны вершины роговицы на  $0,22 \pm 0,07$  мм.

### **Действие ортокератологических линз на эндотелий роговицы.**

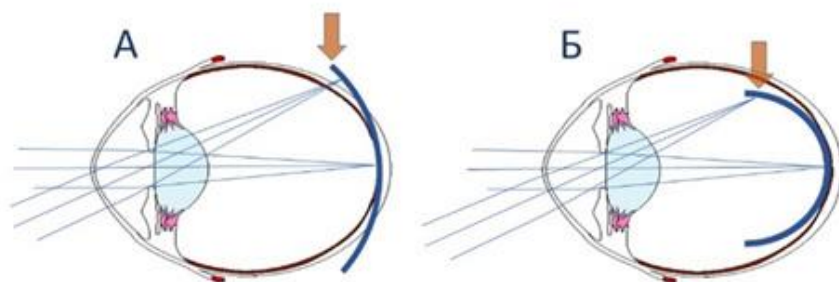
В литературе имеются сведения об изменении эндотелиальных клеток у лиц, использующих ЖКЛ из полиметилметакрилата или МКЛ с низким показателем пропускания кислорода. Эти изменения проявляются в виде полимегатизма и полиморфизма и их можно зафиксировать уже через 2 месяца после начала ношения линз. Многолетнее применение КЛ из различных материалов может приводить к значимым структурным изменениям во всех слоях роговицы. Особо отметим, что ОК-линзы – это новое поколение ЖКЛ. Сама возможность применения их в режиме ночного сна стала осуществима только после внедрения в практику высокогазопроницаемых материалов, разрешенных FDA к применению пациентами с закрытыми глазами. За последние несколько лет был проведен ряд исследований состояния эндотелия роговицы глаз пациентов, использующих ОК-линзы. В частности, краткосрочное (1 месяц) исследование эндотелия роговицы показало отсутствие каких-либо изменений со стороны эндотелия. После длительного (1 год) исследования Hiraoka сообщил об отсутствии повреждающего действия ОК-линз на

эндотелий роговицы. Автор отмечал не только сохранение ПЭК на исходном уровне, но и неизменные показатели полиморфизма и полимегатизма. К таким же выводам пришли и другие исследователи. Cheah et al., проведя исследование на приматах, показали, что физическое воздействие ОК-линзы на роговицу в течение 24 ч подряд не влияет на состояние ее эндотелия. В российской литературе по данной теме имеется несколько публикаций. Так, Вержанская Т. Ю. с соавт. и Тарутта Е.П. с соавт. доказали отсутствие повреждающего действия ОК-линз на эндотелий роговицы. Однако Толорая Р. Р. по данным конфокальной микроскопии отметила незначительные полимегатизм и плеоморфизм эндотелия у пациентов, длительное время использующих ОК-линзы. Эти изменения роговицы были расценены как гипоксия слабой-средней степени.

Резюмировав данные, можно говорить о безопасности ОК-линз:

- Ортокератология признана безопасной медицинской технологией.
- При адекватном подборе и соблюдении правил ношения и ухода за ортокератологическими линзами длительное их использование не приводит к клинически значимым осложнениям.
- Доказано отсутствие прямого повреждающего действия на роговицу и конъюнктиву глаза, а также на объем и качество слезы, что подтверждает безопасность применения ОК-линз у детей.
- ОК-терапия не влияет на внутриглазное давление и не приводит к изменению кривизны задней поверхности роговицы.
- На фоне ортокератологической коррекции не выявлено отрицательного влияния метода на возникновение и прогрессирование ПВХРД, а также динамику глазного кровотока.
- Однако несоблюдение пациентом правил ношения и ухода может привести к инфекционным осложнениям.
- Единственным серьезным осложнением при контактной коррекции является микробный кератит. Частота возникновения микробных кератитов при ОК-терапии составляет не более 0.07–0.09% случаев в год. Безопасность ОК-терапии находится в пределах, принятых в мировой клинической практике контактной коррекции зрения.

*Периферический дефокус: коррекция миопии обычной сферической контактной линзой (А) и ортокератологической линзой (Б).*



А. Коррекция миопии обычной сферической контактной линзой создает гиперметропический дефокус на периферии сетчатки, стимулируя дальнейшее увеличение аксиальной длины глаза.

Б. Коррекция миопии ортокератологической линзой создает миопический дефокус на периферии, что и задерживает прогрессирование близорукости.

### **Показания и противопоказания.**

При направлении пациентов на подбор ортокератологических линз для достижения высоких функциональных результатов и предотвращения осложнений отбор пациентов должен проводиться очень тщательно. Врачу-офтальмологу необходимо учитывать следующие показания и противопоказания:

*Показания:*

Прогрессирующая миопия; миопия; миопический астигматизм; гиперметропия; пресбиопия; невозможность использования очков и контактных линз в активное время суток по профессиональным показаниям (спортсмены, водители, работники в задымленных или пыльных помещениях, использующие аэрозоли и др.) или по иным причинам; невозможность выполнить лазерную операцию; симптомы сухого глаза при



ношении мягких контактных линз. (Возраст ребенка – с 6 лет. Взрослые – без ограничения возраста; после 40 лет при подборе линз потребуется учесть особенности, связанные с появлением пресбиопии, а также с изменениями слезопродукции).

*Абсолютные противопоказания:*

Воспалительные заболевания глаза, придаточного аппарата и орбиты, кератиты в анамнезе; выраженный сухой глаз (ксероз); дистрофические заболевания роговицы (кератоконус, кератоглобус, пеллюцидная краевая дегенерация); выраженный нистагм; лагофтальм; единственный глаз; тяжелые иммунодефицитные состояния любой этиологии; острые инфекционные и воспалительные заболевания; коллагенозы; злокачественные новообразования глаза и его вспомогательного аппарата; значительное снижение чувствительности роговицы; прием препаратов изотретиноина (в течение курса приема); психологические особенности, препятствующие безопасному использованию ОКЛ.

*Относительные противопоказания:*

Широкий зрачок; нерегулярный астигматизм; помутнение и рубцовые изменения роговицы; лучевая терапия и химиотерапия до завершения лечения; сухость глаз, вызванная неблагоприятными условиями внешней среды, приемом медикаментов, спецификой работы; нарушение состава слезы; состояние после LASIK; беременность, период лактации; эндокринные заболевания; аутоиммунные заболевания; онкологические заболевания; сезонная аллергия; применение кортикостероидных препаратов.

**Прием пациента с ОКЛ врачом-офтальмологом общей практики.**

Значительное увеличение числа пациентов, использующих ОК-терапию, требует от врачей-офтальмологов знаний о методе ортокератологии независимо от их специализации, а также применения этих знаний на практике.

Своевременное назначение ОК-терапии пациентам с прогрессирующей миопией, грамотный подбор ОКЛ и профессиональные действия врачей, наблюдающих таких пациентов, позволят внести существенный вклад в

решение медицинских, социальных и экономических задач, стоящих перед здравоохранением нашей страны.

Немаловажно, что ОК-терапия может успешно применяться в сочетании с любыми другими медикаментозными, функциональными, а в случае необходимости – и хирургическими методами лечения близорукости.

Пациенты с близорукостью должны находиться на диспансерном наблюдении у врачей общей офтальмологической практики в поликлиниках. Однако, данные обследования пациентов после начала ОК-терапии могут вводить врачей в заблуждение.

### **Выводы.**

Увеличение распространенности миопии как в мире, так и в России и высокая инвалидность, обусловленная прогрессированием миопического процесса и развитием осложнений, выдвигает борьбу с близорукостью в ряд одной из важнейших социальных задач, стоящих перед офтальмологами всего мира и требует применения новых методов оптической коррекции и лечения миопии. Современной офтальмологии известно несколько способов оптической коррекции миопии: очковая коррекция, контактная коррекция, рефракционные операции. Однако каждый из этих способов имеет определенные недостатки и не может быть признан оптимальным. Так, рефракционные операции у детей и подростков до сих пор выполняются крайне редко ввиду незавершённости их рефрактогенеза. Очковая коррекция в детском возрасте имеет целый ряд недостатков: «косметический», ограничение поля зрения, влияние на величину ретинального изображения и целый ряд других. Применение МКЛ у детей не всегда возможно из-за высокоактивного образа жизни, потенциально возможных нарушений гигиенического режима и др. Известно так же множество хирургических и консервативных методов лечения прогрессирующего характера миопии у детей. Несмотря на широкий арсенал лечебных и профилактических мероприятий, количество близоруких детей неуклонно растет, а значит, эффективность всех вышеперечисленных способов лечения остается недостаточной. Поэтому высоко актуален поиск новых методов лечения, позволяющих корригировать миопию у детей и одновременно тормозить ее прогрессирование. С этих позиций все большее распространение в мире в последние годы получает ОК-терапия – способ временного устранения миопической рефракции, осуществляемый путем применения во время

ночного сна жестких газопроницаемых контактных линз, изменяющих форму и оптическую силу роговицы. Особенно активно стали применяться ОК-линзы у детей с прогрессирующим характером миопии, так как целый ряд исследований показал их стабилизирующий эффект.

### **Список использованной литературы:**

1. Нагорский П.Г. – диссертация: Клинико-лабораторное обоснование применения ортокератологических линз при прогрессирующей миопии у детей. Москва, 2014.
2. Черных В.В. Опыт работы с ортокератологическими линзами / В.В. Черных, И.В. Богуш, Д.С. Мирсаяфов
3. Шарохин М.А. Оценка эффективности лечения пациентов с прогрессирующей миопией / М.А. Шарохин, И.Л. Плисов, К.Г. Пузыревский и др. // Вестник НГУ 2012 год.
4. Тарутта Е.П. Ортокератология при миопии: пособие для врачей / Е.П. Тарутта, Т.Ю. Вержанская, Д.С. Мирсаяфов. 2006 год.