Федеральное государственное бюджетное образовательное учреждение высшего образования "Красноярский государственный медицинский университет имени профессора В.Ф. Войно-Ясенецкого" Министерства здравоохранения Российской Федерации

РЕЦЕНЗИЯ НА РЕФЕРАТ

Кафедра __онкологии и лучевой терапии с курсом ПО_____
(наименование кафедры)

Рецензия____ к.м.н, доцента Гаврилюк Дмитрия Владимировича _____
(ФИО, ученая степень, должность рецензента)

на реферат ординатора _____1____года обучения по специальности___онкология_____
_____Куприяновой Анны Борисовны_____
(ФИО ординатора)

Тема реферата Химиотерапия у пожилых больных раком молочной железы

Основные оценочные критерии

№	Оценочный критерий	Оценка (по пятибалльной шкале)
1.	Структурированность	
2.	Объем	4 (достаточный)
3.	Актуальность	5 (актуально)
4.	Соответствие текста реферата его теме	4 (соответствует)
5.	Владение терминологией	4 (владеет)
6.	Полнота и глубина раскрытия основных понятий темы	3 (раскрыта)
7.	Логичность доказательной базы	4
8.	Умение аргументировать основные положения и выводы	4 (владеет)
9.	Источники литературы (не старше 5 лет)	5
10.	Наличие общего вывода по теме	4 (проработан)
Итоговая оценка		4 (хорошо)

Дата: «20» января 2022 год

Подпись рецензента _____ (подпись) Гаврилюк Г. Н (ФИО рецензента)

Подпись ординатора _____ (подпись) А. В. Куприянова (ФИО ординатора)

Федеральное государственное бюджетное образовательное учреждение
высшего образования «Красноярский государственный медицинский
университет имени профессора В.Ф.Войно-Ясенецкого»
Министерства здравоохранения Российской Федерации

Кафедра «Онкологии и лучевой терапии с курсом ПО»

Заведующий кафедрой: д.м.н., профессор Зуков Р.А.

РЕФЕРАТ

Тема: «Химиоэмболизация злокачественных образований»

Проверил: руководитель ординатуры,
к.м.н, доцент Гаврилюк Дмитрий Владимирович

Выполнил: клинический ординатор
1 года обучения по специальности
31.08.57 Онкология
Куприянова Анна Борисовна

Красноярск, 2021г.

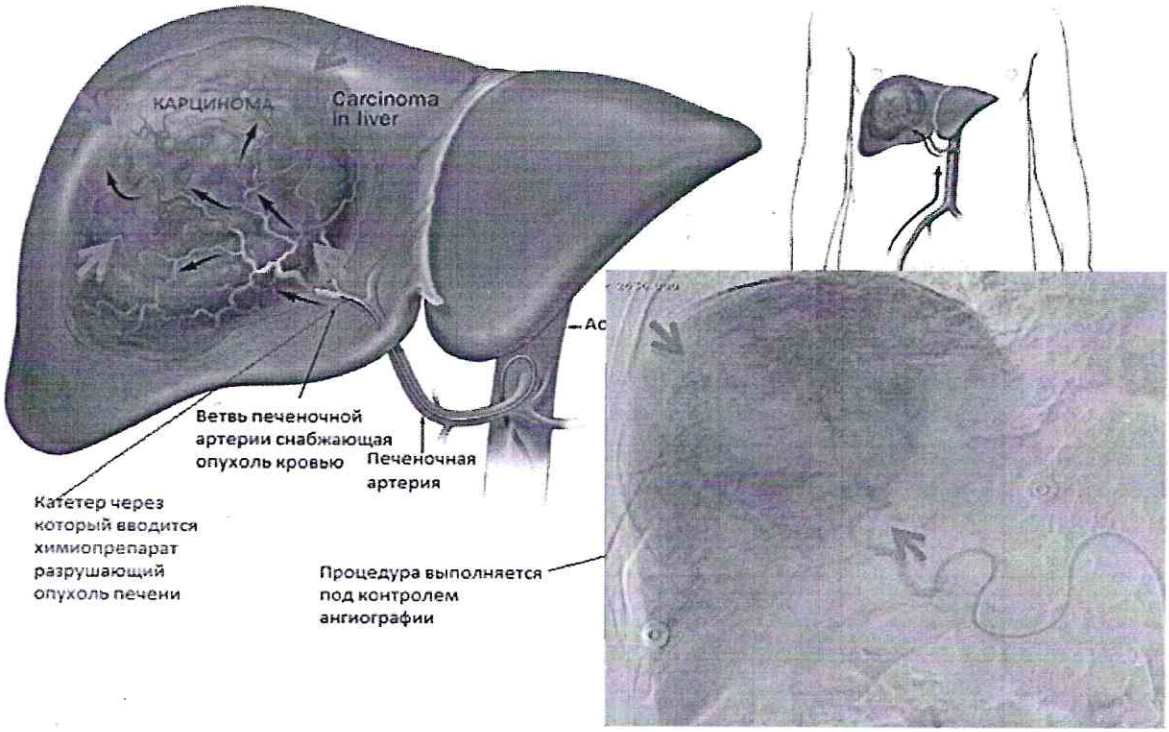

Химиоэмболизация артерий печени обладает рядом преимуществ по сравнению с системной химиотерапией. Введение препарата непосредственно в артериальное русло печени позволяет достигнуть терапевтической концентрации при значительно меньшем общем объеме вводимого лекарственного средства. Дополнительная окклюзия артерий печени значительно увеличивает время нахождения и контакта химиопрепарата непосредственно с клетками опухоли, усиливая лечебный эффект. Визуальный контроль накопления химиопрепарата, позволяет добиться максимального эффекта операции.

В ряде случаев, регионарная внутриартериальная химиотерапия с применением современных цитостатиков позволяет перевести неоперабельных пациентов в разряд операбельных.

Эффективность метода химиоэмболизации артерий печени основана на особенности кровоснабжения опухолей печени. Нормальная паренхима печени имеет двойное кровоснабжение: из воротной вены – до 70% и из печеночной артерии – 30%. Опухолевый узел до 95% имеет артериальное кровоснабжение, что позволяет селективно вводить высокие дозы цистостатика непосредственно в опухоль, значительно уменьшая его воздействие на здоровые клетки печени. Химиопрепарат подбирается

индивидуально с учётом предыдущей схемы системной химиотерапии и ответа опухоли на проводимую терапию.

Таким образом, химиоэмболизация позволяет решить несколько задач, недостижимых при системной химиотерапии: доставка эффективной дозы химиопрепарата непосредственно к опухолевому узлу; длительное воздействие лекарственного препарата на опухоль и развитие ишемического некроза опухоли с рубцеванием.

Процедура химиоэмболизации печеночной артерии состоит из диагностического и лечебного этапов.

Все вмешательства проводятся под местной анестезией. После обезболивания, выполняют чрескожную пункцию и катетеризацию бедренной или плечевой артерии, через которую в печеночную артерию вводят специальный катетер и выполняют селективную ангиографию с контрастированием артериального русла печени (с целью оценки ангиографической морфологии внутрипеченочных опухолевых узлов, локализации и количества питающих их сосудов, наличия артериальных анастомозов). Далее по катетеру в ветвь печеночной артерии, питающую опухолевый узел, проводится микрокатетер по которому вводится химиопрепарат.

Для достижения хорошего лечебного эффекта, как правило необходимо проведение серии из двух-трех химиоэмболизаций с перерывом в 1 месяц.

Через месяц после проведения химиоэмболизации делают компьютерную томографию с контрастированием, для оценки эффекта от проведенного лечения. После этого рекомендуется проходить компьютерные томографии каждые 3-6 месяцев, чтобы проверить, не появились ли новые опухоли и оценить размеры имеющихся очагов.

Химиоэмболизацию можно повторять много раз на протяжении многих лет, до тех пор, пока ее возможно технически выполнить – другими словами, если к опухоли(ям) есть приток крови и ваша печень функционирует – и ваше состояние здоровья позволяет вам перенести процедуру.

Лекарственные препараты

В химиоэмболизации используются в основном те же самые противоопухолевые лекарственные препараты, что и в системной

химиотерапии. Основное их свойство – оказывать угнетающее воздействие на жизнедеятельность клеток, ограничивая их рост. Поэтому их принято называть цитостатическими препаратами (от греч. kýtos —клетка, и греч. statikós — способный останавливать) или цитостатиками.

Механизм действия у разных химиотерапевтических препаратов направлен на разные этапы (фазы) жизненного цикла и разные процессы в клетке. В связи с этим химиопрепараты подразделяются на:

- ✓ действующие на все фазы клеточного цикла.
- ✓ действующие на определенные фазы клеточного цикла
- ✓ иного механизма воздействия

Большинство химиотерапевтических препаратов действуют на «работающую» клетку и не действуют на клетку в фазе покоя, именуемую G0. Следовательно, устойчивость опухоли к химиотерапии в первую очередь определяется числом клеток, находящихся в фазе G0.

Чем интенсивнее клетки растут и делятся, тем чувствительнее они к химиотерапии. Следует подчеркнуть, что при этом не важно, раковая это клетка или абсолютно нормальная – эффект воздействия будет примерно одинаковым.

Препараты, используемые при химиоэмболизации:

- ✓ Доксорубицин
- ✓ Эпирубицин
- ✓ Митомицин
- ✓ Цисплатин
- ✓ Фторурацил
- ✓ Винкристин
- ✓ Метотрексат
- ✓ Гемцитабин
- ✓ Оксалиплатин

Все химиотерапевтические препараты являются токсичными для организма пациента и имеют свои серьезные побочные эффекты и осложнения.

Ведущей задачей современной онкологии является разработка новых методик доставки лекарственных средств в опухолевые ткани, снижающих негативные последствия применения цитостатиков.

Химиоэмболизация микросферами с возможностью насыщения противоопухолевыми препаратами - это один из путей решения поставленной задачи.

Оборудование

Для успешного выполнения процедуры химиоэмболизации необходимо наличие специального ангиографического оборудования, позволяющего осуществлять постоянный визуальный контроль за прохождением процедуры. На сегодняшний день самые точные изображения сосудов позволяет получать метод дигитальной субтракционной ангиографии (DSA).

Метод DSA имеет ряд существенных преимуществ, как для врача, так и для пациента.

Современное оборудование для DSA управляется непосредственно из операционной при помощи пульта, а цифровое изображение не требует фотохимической обработки, как рентгеновская плёнка. Таким образом, весь процесс занимает значительно меньше времени и требует участия всего лишь одного специалиста.

DSA обеспечивает визуализацию (в том числе трехмерную) тончайших сосудистых структур в реальном времени в виде как одиночных, так и серийных кадров со скоростью до 60 снимков в секунду, при существенно меньшей лучевой нагрузке на пациента и меньшем количестве вводимого контраста, чем при рентгенографических исследованиях.

Список литературы:

1. Образовательный интернет проект http://chemoemboli.ru/

2. Практические рекомендации по лечению злокачественных опухолей Российского общества клинической онкологии (http://www.rosoncoweb.ru/standarts/RUSSCO/)

3. Д.А. Гранов, П.Г. Таразов ИНТЕРВЕНЦИОННАЯ РАДИОЛОГИЯ ЗЛОКАЧЕСТВЕННЫХ ОПУХОЛЕЙ ПЕЧЕНИ (материал конгресса г.Санкт-Петербург)