

ФЕДЕРАЛЬНОЕ ГОСУДАРСТВЕННОЕ БЮДЖЕТНОЕ  
ОБРАЗОВАТЕЛЬНОЕ УЧРЕЖДЕНИЕ ВЫСШЕГО ОБРАЗОВАНИЯ  
«КРАСНОЯРСКИЙ ГОСУДАРСТВЕННЫЙ МЕДИЦИНСКИЙ  
УНИВЕРСИТЕТ ИМЕНИ ПРОФЕССОРА В.Ф. ВОЙНО-ЯСЕНЕЦКОГО»  
МИНИСТЕРСТВА ЗДРАВООХРАНЕНИЯ РОССИЙСКОЙ ФЕДЕРАЦИИ

Кафедра Анестезиологии и реаниматологии ИПО

Реферат на тему:

«Спинально-мозговая анестезия»

Выполнил: ординатор 2 года Артёменко Юрий Анатольевич  
кафедры анестезиологии и реаниматологии ИПО

Красноярск 2019

## Введение

Спинальная, эпидуральная и каудальная анестезия предполагают введение местного анестетика в непосредственной близости от спинного мозга, поэтому их объединяют понятием "**центральная блокада**". Хотя эти виды анестезии принципиально близки, каждый из них имеет свои анатомические, физиологические и клинические особенности. Кроме того, для проведения каждой из них требуется особое оборудование. Спинальная, эпидуральная и каудальная анестезия рассматриваются по отдельности, что позволяет лучше понять как их различия, так и сходство. Особое внимание уделено вопросу о преимуществах регионарной анестезии перед общей, в том числе в отношении интраоперационной кровопотери, тромбозов глубоких вен и спутанности сознания у пожилых людей в послеоперационном периоде.

## Анатомия

Позвоночник обеспечивает стабильность и защиту спинного мозга, а также опору при прямохождении. Ниже представлены особенности анатомии позвоночника, строения и кровоснабжения спинного мозга.

## Позвоночник

Внешние анатомические ориентиры спины позволяют идентифицировать подлежащие структуры. Остистый отросток  $C_{II}$  определяется непосредственно ниже затылочного бугра. Границу между шейным и грудным отделом позвоночника легко определить, пропальпировав остистый отросток  $C_{VII}$ , который называют **выступающим позвонком** (*vertebra prominens*). Грудные позвонки определяются по соответствующим ребрам. *Линия, проведенная через крылья подвздошных костей, обычно проходит между остистыми отростками  $L_{IV}$  и  $L_V$ .* У астеничных людей можно пропальпировать крестец, при этом крестцовая щель ощущается как ямка ромбовидной или неправильной формы, расположенная между ягодицами или сразу над межъягодичной складкой.

Позвоночник, состоящий из 33 позвонков, по анатомическим признакам делится на 5 отделов: шейный, грудной, поясничный, крестцовый и копчиковый. Как можно заметить на рис. 16-1, позвоночник не занимает строго вертикальное положение, а изогнут в сагиттальной плоскости: в шейном и поясничном отделах изгибы обращены выпуклостью вперед, а в грудном и крестцовом отделах - выпуклостью назад. При спинальной анестезии это имеет практическое значение, позволяя предсказать влияние

гравитации и положения тела больного на распространение раствора местного анестетика.

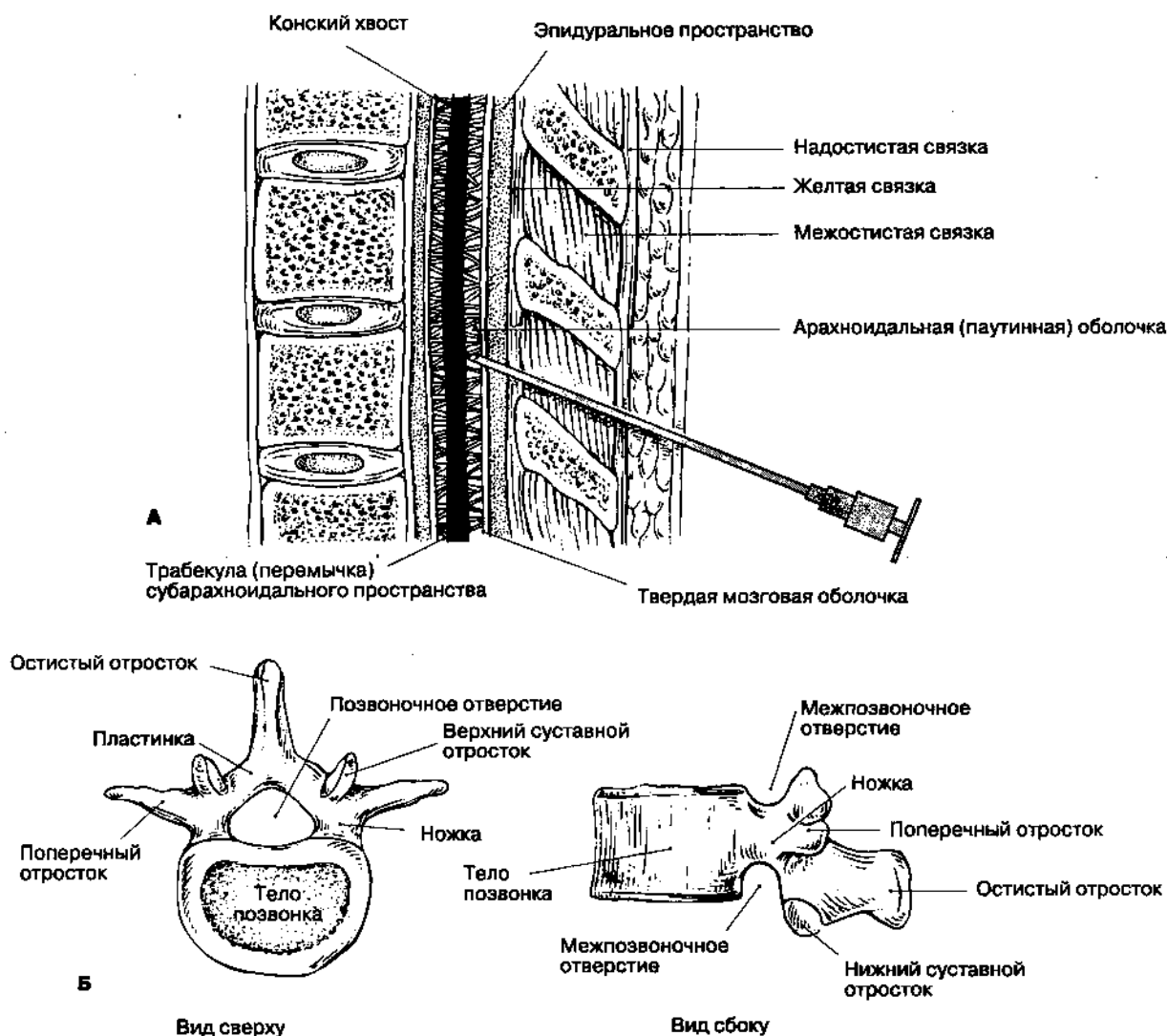
Позвонки, независимо от принадлежности их к какому-либо отделу позвоночника, имеют общий план строения, знание которого необходимо для правильного введения иглы при спинномозговой или эпидуральной анестезии. Структурной основой позвонка является его тело. Тела смежных позвонков вместе с расположенным между ними межпозвоночным диском соединяются и удерживаются мощными фиброзными тяжами — передней и задней продольными связками, которые обеспечивают стабильность позвоночника вентрально. Костные структуры и связочный аппарат формируют позвоночный канал и обеспечивают дорсальную стабильность позвоночника. Кзади от тела позвонка находятся две **пластинки**, которые прикрепляются к телу с помощью пары **ножек**. Пластинки соединяются и сливаются между собой по срединной линии. Овальное отверстие, ограниченное ножками и пластинками, называется **позвоночным отверстием**. Прилежащие друг к другу позвоночные отверстия формируют **позвоночный канал**, который является вместилищем спинного мозга, его оболочек и сосудов. Каждая ножка позвонка имеет две вырезки, нижнюю и верхнюю. Нижняя вырезка глубже, чем верхняя. При соединении смежных позвонков друг с другом нижняя и верхняя вырезки образуют справа и слева **межпозвоночное отверстие**, через которое выходит соответствующий **спинномозговой нерв**. Верхние и нижние суставные отростки смежных позвонков образуют дугоотростчатые (или межпозвоночные) суставы. Латеральнее от дугоотростчатого сустава располагается **поперечный отросток**, который служит местом для прикрепления мышц. **Остистые отростки** выступают по средней линии спины и соединяются связками, которые обеспечивают стабильность по задней поверхности позвоночника.

Самой поверхностной (и самой задней) является **надостистая связка**, соединяющая верхушки остистых отростков. Глубже и вентральнее находится **межостистая связка**, расположенная между остистыми позвонками. Вентральнее межостистой связки расположена **желтая связка**, которая соединяет соседние пластинки и прилежит непосредственно к **твердой мозговой оболочке**. *Эпидуральное пространство находится между желтой связкой и твердой мозговой оболочкой, латерально оно сливается с дуральными муфтами, окружающими места выхода спинномозговых нервов.*

Между твердой мозговой и паутинной оболочками расположено еще одно пространство **субдуральное**. В отличие от эпидурального пространства, которое заканчивается на уровне большого затылочного отверстия,

субдуральное пространство спинного мозга сливается с аналогичным пространством в полости черепа.

Регионарные отличия в структуре позвонков необходимо учитывать для того, чтобы правильно рассчитать угол введения пункционной иглы, избрать срединный или околосоудинный доступ. Внутри поперечных отростков **шейных позвонков** имеются отверстия для позвоночной артерии. В шейном отделе, по сравнению с остальными, тела позвонков самые маленькие, а позвоночный канал наиболее широкий.



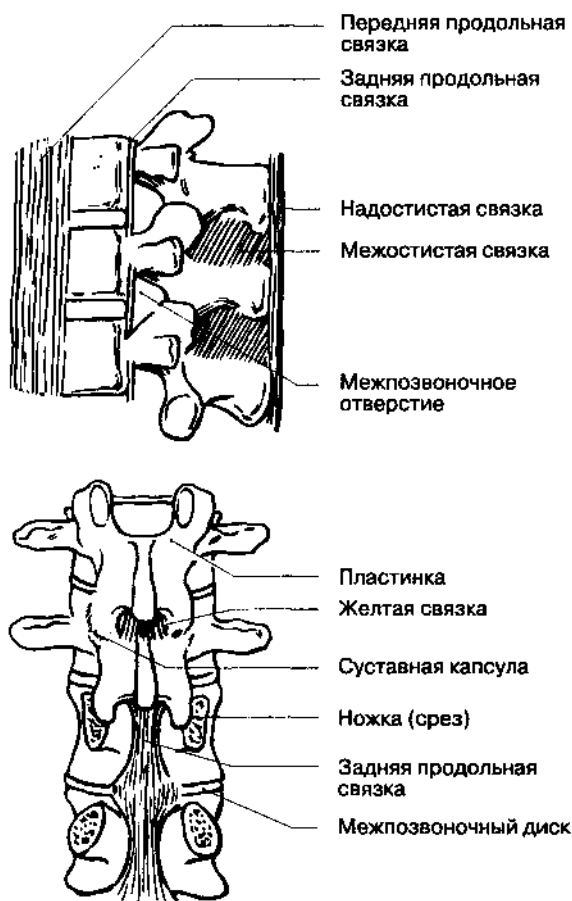Сагиттальный разрез через поясничные позвонки. Б. Общий план строения позвонка

Остистые отростки расположены почти горизонтально. **Грудные позвонки** идентифицируются по сочленениям соответствующих ребер с поперечными отростками. В отличие от горизонтально расположенных плоскостей щелей дугоотростчатых суставов, остистые отростки грудных позвонков наклонены вниз и частично перекрывают друг друга. Тела **поясничных позвонков** самые массивные, их остистые отростки

расположены почти горизонтально. Пять **крестцовых позвонков** в большей или меньшей степени срастаются, образуя крестец. На поверхности крестца открываются задние и передние крестцовые отверстия, предназначенные для выхода спинномозговых нервов, а также крестцовая щель. **Копчик** состоит из 3-4 рудиментарных сросшихся позвонков и не представляет практического интереса для анестезиолога.

### Спина́й моз́г

Спина́й моз́г находится в позвоночном канале. Покрывающие его ткани, включая твердую мозговую оболочку, жировую ткань и венозные сплетения, называются **мозговыми оболочками**, *meninges* (рис. 16-4). Спина́й моз́г окружен **твердой мозговой оболочкой**, представляющей собой плотную, непроницаемую для жидкости трубку, защищающую спина́й моз́г и содержащую **цереброспинальную жидкость**. Снаружи от твердой мозговой оболочки находится **эпидуральное пространство**, в котором расположены вены и жировая соединительная ткань.



**Рис. 16-3.** Связки позвоночного столба

Краниально твердая мозговая оболочка спинного мозга переходит в твердую мозговую оболочку головного мозга, а каудально распространяется до S<sub>II</sub> у взрослых и еще дистальнее — у детей. Корешки спинномозговых

нервов направляются от спинного мозга к межпозвоночным отверстиям, (рис. 16-5). Поскольку спинной мозг короче позвоночного столба, а его сегменты короче соответствующих позвонков, то в направлении от шейных сегментов к крестцовым увеличивается расстояние, которое необходимо преодолеть спинномозговому нерву, чтобы достичь "своего" межпозвоночного отверстия. На уровне крестца это расстояние составляет 10-12 см (рис. 16-6). Ниже уровня позвонка L<sub>1</sub> спинной мозг обычно не имеет единой плотной структуры, а расщеплен на множество ветвей. Эти многочисленные ветви свободно "плавают" в цереброспинальной жидкости внутри ду-рального мешка и называются *cauda equina* ("конский хвост"). *Люмбальную пункцию чаще всего выполняют ниже уровня позвонка L<sub>1</sub>, что делает маловероятным повреждение спинного мозга, при этом пункционная игла скорее сместит компоненты конского хвоста, нежели травмирует.*

В связи с богатой коллатеральной сетью при повреждении артериального сегмента ишемия спинного мозга в бассейне задней спинномозговой артерии маловероятна. Иная ситуация в бассейне непарной передней спинномозговой артерии, которая кровоснабжает вентральную часть спинного мозга, формируется в результате слияния двух ветвей позвоночной артерии и имеет многочисленные коллатерали с сегментарными и корешковыми ветвями шейного, грудного (межреберные артерии) и пояснично-крестцового отдела (рис. 16-9). **Задне-латеральные спинномозговые артерии** — ветви позвоночной артерии, проходя вниз, кровоснабжают верхнегрудные сегменты. *Непарная сегментарная ветвь аорты (артерия Адамкевича, или большая корешковая артерия) обеспечивает почти все кровоснабжение в нижнегрудных и поясничных сегментах. Повреждение этой артерии влечет за собой риск ишемии всей нижней половины спинного мозга. Артерия Адамкевича проходит через межпозвоночное отверстие, чаще всего слева,*

### Физиология

Физиологические эффекты центральной блокады обусловлены прерыванием афферентной и эфферентной импульсации к вегетативным и соматическим структурам. Соматические структуры получают чувствительную (сенсорную) и двигательную (моторную) иннервацию, в то время как висцеральные структуры — вегетативную.

### Соматическая блокада

Предотвращение боли и релаксация скелетной мускулатуры — важнейшие цели центральной блокады. Местный анестетик соответствующей продолжительности действия (выбранный в зависимости от длительности операции) после люм-бальной пункции вводят в

субарахноидальное пространство. Анестетик смешивается с цереброспинальной жидкостью и воздействует на спинной мозг. Распространение анестетика по длинной оси спинного мозга зависит от ряда факторов, включая силу тяжести, давление цереброспинальной жидкости, положение тела больного, температуру раствора и пр. Местный анестетик смешивается с цереброспинальной жидкостью, диффундирует и проникает в вещество центральной нервной системы. Для блокады необходимо, чтобы анестетик проник через клеточную мембрану и блокировал натриевые каналы аксоплазмы. Этот процесс происходит только при определенной минимальной пороговой концентрации местного анестетика (Км, от англ. minimum concentration — минимальная концентрация). Но нервные волокна не однородны. Имеются структурные различия между волокнами, обеспечивающими двигательную, чувствительную и симпатическую иннервацию.

Существуют три типа волокон, обозначаемые как А, В и С. Тип А имеет подгруппы  $\alpha$ ,  $\beta$ ,  $\gamma$  и  $\delta$ . Нервный корешок составляют волокна различных типов, поэтому начало анестезии не будет одномоментным. Иными словами, минимальная концентрация местного анестетика (Км), необходимая для прерывания нервного импульса, варьируется в зависимости от типа волокна (гл. 14). Например, мелкие и миелиновые волокна блокировать легче, чем крупные и безмиелиновые. Теперь понятно, почему А  $\gamma$ - и В-волокна блокировать легче, чем крупные А $\alpha$  и безмиелиновые С-волокна. Поскольку имеет место диффузия и разведение местного анестетика, то полная блокада наиболее резистентных волокон может и не наступить. *В результате граница симпатической блокады (о которой судят по температурной чувствительности) может проходить на два сегмента выше, чем граница сенсорной блокады (болевая и тактильная чувствительность), которая в свою очередь на два сегмента выше границы двигательной блокады.* Сегменты, в которых получена блокада одних и не произошло блокирования других, называются **зоной дифференциальной блокады**. Оценивая анестезию, важно иметь в виду, какая именно блокада достигнута: температурная (симпатическая), болевая (сенсорная, чувствительная) или двигательная (моторная), потому что максимальная выраженность каждой из них неодинакова у разных сегментов.

Различная степень блокады соматических волокон может создать клинические проблемы. Ощущение сильного давления или значительных двигательных воздействий передается посредством С-волокон, которые трудно блокировать. Аналогично, граница моторной блокады может проходить гораздо ниже, чем сенсорной. Следовательно, у больного сохраняется способность движений в оперируемой конечности, что может

препятствовать работе хирурга. Кроме того, особо тревожные больные могут воспринимать тактиль-

ные ощущения от прикосновения как болевые. *Седация и хороший психологический контакт с тревожными больными позволяет предупредить нежелательное восприятие проприоцептивной рецепции как болевой.*

### **Висцеральная блокада**

Большинство висцеральных эффектов центральной блокады обусловлено прерыванием вегетативной иннервации различных органов.

### **Кровообращение**

Прерывание симпатической импульсации вызывает гемодинамические сдвиги в сердечно-сосудистой системе, выраженность которых прямо пропорциональна степени медикаментозной сим-патэктомии. Симпатический ствол связан с тора-коабдоминальным отделом спинного мозга. Волокна, иннервирующие гладкие мышцы артерий и вен, отходят от спинного мозга на уровне сегментов T<sub>v</sub>-L<sub>1</sub>. При медикаментозной симпатэктомии с помощью местного анестетика артериальный тонус преимущественно сохраняется (благодаря воздействию локальных медиаторов), в то время как венозный значительно снижается. *Тотальная медикаментозная симпатэктомия вызывает увеличение емкости сосудистого русла с последующим снижением венозного возврата и артериальной гипотонией.* Гемодинамические изменения при частичной симпатэктомии (блокада до уровня T<sub>viii</sub>) обычно компенсируются вазоконстрикцией, опосредованной симпатическими волокнами выше уровня блокады. У людей со светлой кожей вазоконстрикцию можно видеть невооруженным глазом. Симпатические волокна, идущие в составе грудных сердечных нервов (T<sub>1</sub>-T<sub>4</sub>), несут импульсы, убыстряющие сердечные сокращения. При высокой центральной блокаде тоническая активность блуждающего нерва становится несбалансированной, что вызывает брадикардию. Опускание головного конца тела и инфузия жидкости вызывают увеличение преднагрузки, венозный возврат возрастает и сердечный выброс нормализуется. Холи-ноблокаторы устраняют брадикардию.

Выраженность артериальной гипотонии определяет выбор лечебных мероприятий. Наиболее чувствительные органы-мишени — это сердце и го-



ловной мозг. Умеренное снижение доставки кислорода к сердцу компенсируется снижением работы миокарда и потребления им кислорода. Значительно уменьшается постнагрузка, и работа сердца, связанная с преодолением общего периферического сосудистого сопротивления, также снижается. При значительном и нелеченном уменьшении преднагрузки эти компенсаторные реакции оказываются несостоятельными. Ауторегуляция мозгового кровообращения представляет собой механизм, посредством которого мозг в значительной степени защищен от артериальной гипотонии.

У здоровых людей мозговой кровоток остается неизменным, пока среднее артериальное давление не снижается менее 60 мм рт. ст. (гл. 25).

Лечение и профилактика артериальной гипотонии органично связаны с пониманием механизмов ее развития. Непосредственно перед выполнением блокады и после этого на протяжении анестезии проводят инфузию жидкости.

**ТАБЛИЦА 16-1.** Классификация нервных волокон

Класс	Функция	Миелинизация	Толщина	Км
A $\alpha$	Двигательные импульсы	+	++++	++++
A $\beta$	Кожная чувствительность (тактильная, болевая, чувство давления)	+	+++	+++
A $\gamma$	Проприоцептивная чувствительность	+	+++	++
A $\delta$	Кожная чувствительность (болевая и температурная)	+	++	+
B	Преганглионарные симпатические волокна	+	++	+
C	Кожная чувствительность (болевая и чувство давления)		+	+++

Инфузия кристаллоидов в дозе 10-20 мл/кг частично компенсирует депонирование крови в венах, обусловленное медикаментозной симпатэктомией.

Лечение включает ряд мер. Опускание головного конца (или поднятие ножного) потенцирует действие инфузионных растворов, что способствует быстрому увеличению преднагрузки. При выраженной брадикардии

применяют холиноблокаторы. Если эти меры неэффективны или же имеются противопоказания к массивным инфузиям, то применяют адреномиметики прямого или непрямого действия. Адреномиметики прямого действия (например, фенилэфрин) восстанавливают тонус вен, вызывают артериолярную вазоконстрикцию и увеличивают преднагрузку. Недостатком адреноми-метиков прямого действия теоретически является повышение постнагрузки, приводящее к увеличению работы миокарда. Адреномиметики непрямого действия (например, эфедрин) увеличивают сократимость миокарда (центральный эффект) и вызывают вазоконстрикцию (периферический эффект). Периферический эффект адреномиметиков непрямого действия не может быть реализован при истощении запасов эндогенных катехоламинов (например, при длительном лечении резерпином). *При глубокой артериальной гипотонии введение адреналина позволяет восстановить коронарную перфузию и предотвратить остановку сердца, обусловленную ишемией миокарда.*

### **Дыхание**

Прерывая импульсацию по двигательным нервам туловища, центральная блокада оказывает влияние на дыхание. Межреберные мышцы обеспечивают как вдох, так и выдох, а мышцы передней брюшной стенки — форсированный выдох. Блокада будет нарушать функцию межреберных мышц на уровне соответствующих сегментов, а функция брюшных мышц будет страдать во всех случаях (за исключением, может быть, особо низкой блокады). Функция диафрагмы не страдает, потому что передача нервного импульса по диафрагмальному нерву редко прерывается даже при высоких блокадах в шейном отделе. Эта устойчивость обусловлена не тем, что раствор местного анестетика не может достичь сегментов спинного мозга, от которых отходят корешки диафрагмального нерва (C<sub>3</sub>-C<sub>5</sub>), а недостаточной концентрацией анестетика. Даже при тотальной спинномозговой анестезии концентрация анестетика значительно ниже той, при которой возможна блокада волокон типа A $\alpha$  в диафрагмальном нерве или блокада дыхательного центра в стволе мозга. Апноэ, сочетанное с высокой центральной блокадой, носит преходящий характер, длится значительно меньше, чем продолжает действовать анестетик, и вероятнее всего обусловлено ишемией ствола мозга вследствие гипотонии.

Даже при высокой блокаде на уровне грудных сегментов газовый состав артериальной крови не отличается от нормы. Дыхательный объем, минутный объем дыхания и максимальный объем вдоха обычно зависят от функции диафрагмы. Функциональная остаточная емкость и объем форсированного выдоха уменьшаются пропорционально снижению активности абдоминальных и межреберных мышц. У здоровых людей нарушений вен-

тиляции при этом не возникает, чего нельзя сказать про больных с хроническим обструктивным заболеванием легких, которые для активного выдоха должны задействовать вспомогательные мышцы. Потеря тонуса прямых мышц живота затрудняет фиксацию грудной клетки, а потеря тонуса межреберных мышц препятствует активному выдоху, поэтому при хроническом обструктивном заболевании легких центральная блокада может привести к снижению вентиляции. К ранним признакам такого снижения относятся субъективное ощущение нехватки воздуха и усиление одышки. Эти явления могут быстро прогрессировать вплоть до ощущения удушья и возникновения паники, хотя оксигенация и вентиляция сохраняются на исходном уровне. В конечном счете, гипер-капния может перейти в острую гипоксию даже на фоне кислородотерапии. *Больные с тяжелыми рестриктивными заболеваниями легких или острым бронхоспазмом, у которых в акте вдоха задействована вспомогательная мускулатура, также относятся к группе риска вследствие снижения тонуса межреберных и абдоминальных мышц.*

Регионарная анестезия показана больным с сопутствующими заболеваниями легких (отсутствует необходимость манипуляций в дыхательных путях, не нужно проводить ИВЛ, не возникает увеличения вентиляционно-перфузионного соотношения) — но только при условии, что верхняя граница моторной блокады не распространяется выше уровня сегмента T<sub>VII</sub>. В случаях, когда необходим более высокий уровень блокады (операции на органах верхнего этажа брюшной полости), изолированная регионарная анестезия не является методом выбора при сопутствующих заболеваниях легких.

В ближайшем периоде после операций на органах грудной полости и верхнего этажа брюшной полости регионарная анестезия (которую выполняют, только если технически возможна сенсорная блокада без моторной) предотвращает боль и связанное с ней рефлекторное поверхностное дыхание. При этом возможны продуктивное откашливание и глубокое дыхание, что позволяет эвакуировать секрет из дыхательных путей и предотвратить возникновение ателектазов.

### **Желудочно-кишечный тракт**

Импulseция по симпатическим нервам (T<sub>5</sub>-L<sub>1</sub>) угнетает перистальтику кишечника, повышает тонус сфинктеров, что противоположно действию блуждающего нерва. При медикаментозной сим-патэктомии доминирует тоническая активность блуждающего нерва, в результате чего активно сокращается кишечник и усиливается перистальтика. Опорожнение желудка не нарушается, а интра-операционное растяжение желудка и кишечника менее выражено, чем при общей анестезии с применением закиси азота. Хотя

сообщалось о возникновении тяжелого послеоперационного илеуса при использовании спинномозговой или эпидуральной анестезии, но причинная связь между этими событиями весьма сомнительна.

### **Печень**

Печеночный кровоток находится в линейной зависимости от среднего артериального давления. Поскольку печень получает большую часть кислорода из венозной крови, риск ишемии незначителен. Активность печеночных ферментов не изменяется, а риск повреждения печени не выше, чем при тех же операциях в условиях общей анестезии.

### **Мочевыводящие пути**

За исключением глубокой артериальной гипотонии, во время центральной блокады почечный кровоток сохраняется на постоянном уровне благодаря механизму ауторегуляции. Следовательно, образование мочи не нарушается. Блокада угнетает тонус мышц мочевого пузыря. Острая задержка мочи — наиболее устойчивый эффект при блокаде на уровне S<sub>II</sub>-S<sub>IV</sub>, исчезающий позже всех прочих ее проявлений.

### **Метаболизм и эндокринные органы**

Боль и хирургическая агрессия вызывают активацию симпатической нервной системы, что приводит к различным гормональным и метаболическим реакциям. Центральная блокада может временно (при одномоментном введении анестетика) или достаточно длительно (при катетеризации) влиять на эти реакции. Ноцицептивная импульсация вызывает высвобождение катехоламинов из мозгового слоя надпочечников. Повышение артериального давления может оказать неблагоприятное влияние на соотношение между доставкой и потреблением кислорода в миокарде. Кроме того, катехоламины стимулируют глюконеогенез в печени. Эпидуральная анестезия блокирует реакцию симпатической системы, ослабляя подъем артериального давления, миокардиальный стресс и гипергликемию

### **Спинномозговая анестезия**

Спинномозговая анестезия заключается в инъекции раствора местного анестетика в субарахной-дальное пространство спинного мозга. Со времени первоначального описания в 1899 г. Августом Би-ром спинномозговая анестезия извела периоды значительной популярности, и забвения. Активно применяться методика стала с появлением новых местных анестетиков, усовершенствованных пункционных игл, а также благодаря выявлению возможных осложнений и разработке мер их профилактики.

Эпидемиологические исследования, проведенные Дриппсом в начале 1960-х гг., продемонстрировали безопасность спинномозговой анестезии для нервной системы и способствовали широкому распространению этого метода.

### **Показания**

Спинномозговая анестезия используется при оперативных вмешательствах на нижних конечностях, тазобедренном суставе, промежности, нижнем этаже брюшной полости и поясничном отделе позвоночника. Возможно применение данной методики и при вмешательствах на верхних этажах брюшной полости, например при холецистэктомии и резекции желудка, но при этом необходима блокада высокого уровня. К сожалению, многие больные, для которых этот метод анестезии был бы наиболее эффективным, не переносят высокий уровень блокады из-за сопутствующей медикаментозной симпатэктомии. При выполнении больших операций на органах брюшной полости у больных с сохраненным сознанием необходимо прибегать к осторожной, щадящей хирургической технике, так как грубые манипуляции могут вызвать ощущение выраженного дискомфорта даже при глубокой блокаде. В подобных случаях спинномозговую анестезию можно сочетать с поверхностной общей анестезией и, возможно, с интратекальным введением опиоидов. Рассмотрим некоторые показания к спинномозговой анестезии.

**Эндоскопические урологические операции,** особенно трансуретральная резекция предстательной железы, являются относительным показанием к центральной блокаде. *Сохранение сознания позволяет своевременно выявить абсорбцию орошающего раствора в системный кровоток (при гиперволемии возникает отек легких, при гипонатриемии — неврологические и психические расстройства), а также иррадиирующую в плечо боль, обусловленную раздражением брюшины при перфорации мочевого пузыря* (гл. 33). Кроме того, больные с ИБС, а их достаточно много, получают возможность сообщить о появлении боли в грудной клетке во время операции.

**Операции на прямой кишке** также являются относительным показанием к спинномозговой анестезии. Поскольку хирургические вмешательства на прямой кишке часто требуют только каудальной анестезии, их выполняют у больных в положении на животе. Недостаток заключается в том, что при неадекватной по глубине или продолжительности действия блокаде весьма затруднен перевод на общую анестезию, потому что любые манипуляции на дыхательных путях в положении больного на животе чрезвычайно сложны и рискованны.

Спинальная анестезия при **операциях на тазобедренном суставе** у пожилых имеет ряд преимуществ. Поскольку нет необходимости в проведении блокады высокого уровня, физиологические изменения незначительны. Исследования показывают, что при спинномозговой анестезии у пожилых больных с переломом шейки бедра снижается интраоперационная кровопотеря, а в послеоперационном периоде реже развиваются спутанность сознания и делирий. Также следует принять во внимание снижение риска возникновения тромбозов глубоких вен и тромбоэмболии легочной артерии, хотя этот феномен более характерен для эпидуральной анестезии (гл. 40).

К преимуществам использования спинномозговой анестезии в **акушерстве** относят легкость в применении, достижение мощной и надежной блокады, низкую потребность в анестетике, что сводит к минимуму попадание его к плоду (гл. 43). Седловидная блокада (описана ниже) используется для родоразрешения *per vaginam*, при наложении щипцов или вакуумэкстракции, эпизиотомии, экстракции оставшихся фрагментов плаценты. Спинальная анестезия может быть использована для кесарева сечения, даже в экстренных случаях,— но при условии активного поддержания артериального давления на достаточно высоком уровне. Предварительная инфузия, смещение беременной матки влево, а также применение эфедрина предупреждают глубокую артериальную гипотонию, опасную как для матери, так и для плода.

Недавно предложено использовать спинномозговую анестезию в **детской хирургии**. У глубоко недоношенных детей, нуждающихся в хирургическом вмешательстве, после общей анестезии очень высок риск развития опасного для жизни апноэ. Применение спинномозговой анестезии у новорожденных вызывает значительное снижение частоты возникновения случаев апноэ, при условии отсутствия седации во время блокады. Установлена безопасность и эффективность спинномозговой анестезии у новорожденных при вмешательствах на мочеполовых органах, паховой области и нижних конечностях.

### **Противопоказания**

Существуют как абсолютные, так и относительные противопоказания к спинномозговой анестезии (табл. 16-2). Абсолютные противопоказания: отказ больного, инфицирование кожи в месте пункции, бактериемия, выраженная гиповолемия (шок), коагулопатия, повышенное внутричерепное давление.

Относительные противопоказания более противоречивы и сложны для оценки. К ним относятся периферические нейропатии, предшествующие

операции на позвоночнике и спинном мозге, боли в спине, лечение гепарином в "мини-дозах" или аспирином, отсутствие контакта с больным или его эмоциональная неуравновешенность, несогласие хирурга.

### **Предоперационная подготовка**

В процессе предоперационной подготовки к суб-арахноидальной анестезии необходимо получить от больного информированное согласие, провести физикальное и лабораторное исследования, назначить премедикацию.

**ТАБЛИЦА 16-2.** *Противопоказания к проведению спинномозговой анестезии*

#### **Абсолютные**

Сепсис Бактериемия Инфекция кожи в месте пункции Выраженная гиповолемия Коагулопатия Лечение антикоагулянтами Повышенное внутричерепное давление Несогласие больного

#### **Относительные**

Периферическая нейропатия Лечение гепарином в "мини-дозах" Психоз или деменция Лечение аспирином или другими антиагрегантами Демиелинизирующее заболевание ЦНС Некоторые заболевания сердца Идиопатический гипертрофический субаортальный стеноз Аортальный стеноз Психологическая или эмоциональная лабильность Отсутствие контакта с больным Длительное оперативное вмешательство Неизвестная продолжительность предполагаемого вмешательства Несогласие хирургической бригады оперировать бодрствующего больного

### **Информированное согласие**

Больные имеют достаточно оснований отказаться от спинномозговой анестезии. Предшествующий неблагоприятный опыт (головные боли, неудачная попытка анестезии, болезненность процедуры, повреждения) является существенным аргументом против проведения данной манипуляции. Многие больные наслышаны о неблагоприятных исходах, вызванных спинномозговой анестезией; как правило, эта информация — не более чем слухи, поэтому важно и возможно убедить больного в обратном во время беседы с ним в предоперационном периоде.

С больным следует обсудить возможные осложнения, например болезненность при выполнении люмбальной пункции, боли в спине, снижение артериального давления, головную боль, менингит, повреждение нерва, формирование гематомы. Необходимо использовать доступные для

понимания термины, важно убедить больного в том, что осложнения развиваются редко, а головная боль поддается лечению.

### **Физикальное исследование**

В дополнение к обычному осмотру нужно обратить особое внимание на поясничную область. Кожные заболевания, при которых невозможно обеспечение асептики, являются противопоказанием к спинномозговой анестезии. Отмечают кифоско-лиоз, обильные подкожно-жировые отложения и рубцы от предыдущих операций. Пальпируемые межкостистые промежутки — ценный прогностический фактор в отношении легкости проведения спинномозговой анестезии.

### **Лабораторные исследования**

Следует определить количество гемоглобина в крови и гематокритное число, так как тяжелая анемия усугубляет артериальную гипотонию — весьма вероятное осложнение при спинномозговой анестезии. Измерение протромбинового времени (ПВ) и частичного тромбопластинового времени (ЧТВ) обязательно при подозрении на коагулопатию.

### **Оборудование и безопасность**

#### **Общая подготовка**

*Спинномозговую анестезию можно выполнять только в операционной, полностью оснащенной оборудованием для мониторинга, общей анестезии и реанимационных мероприятий. Это обязательное условие, так как существует реальный риск развития таких осложнений, как выраженная артериальная гипотония, тяжелая брадикардия, дыхательная недостаточность. Время, необходимое для разворачивания аппаратуры или введения препаратов в случае возникновения осложнений, является фактором, определяющим исход лечения — успех или неудачу, которая может привести даже к гибели больного. Мониторинг, включающий электрокардиографию, измерение артериального давления и пульсоксиметрию, позволяет своевременно выявить гемодинамические расстройства и предпринять необходимые меры в течение того периода, пока сердечный выброс и артериальный кровотоки еще обеспечивают транспорт лекарственных средств к органам-мишеням. Минимум оборудования, необходимого для выполнения регионарной анестезии, представлен в табл. 17-1.*

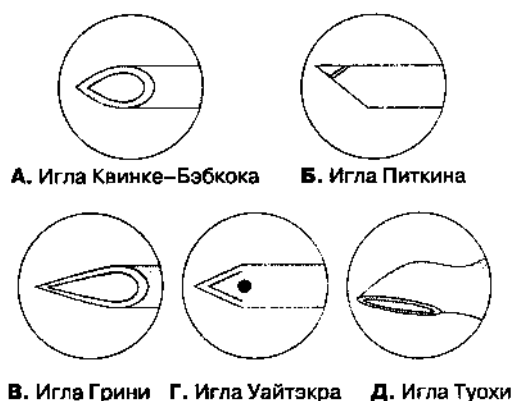
#### **Иглы**

Иглы для спинномозговой пункции тщательно изготовлены, не имеют шероховатостей на поверхности, снабжены плотно пригнанным съемным



мандре-ном, obtурирующим просвет иглы. Производятся иглы различных размеров — от 16 G до 30 G.

Они отличаются формой кончика иглы и среза. Иглы имеют острый или тупой конец, отверстие на конце иглы или сбоку, острые или закругленные (тупые) края среза иглы. "Стандартной" является игла Квинке-Бэбкока, которая имеет средней длины срез с острыми краями, острым концом и отверстием на конце. Две другие распространенные модели — это иглы Грини и Уайтэкра. Игла Грини имеет длинный срез с острыми краями с закругленным концом, отверстие на конце. Игла Уайтэкра и другие подобные ей иглы "карандашного типа" имеют срез с закругленными, нережущими краями и отверстием сбоку, в проксимальном отделе среза иглы. Предложены тупые иглы, теоретическое преимущество которых состоит в меньшей травматизации твердой мозговой оболочки, что сочетается с менее выраженным истечением цереброспинальной жидкости впоследствии. Клинические исследования позволяют предположить, что при использовании таких игл головные боли развиваются реже. Игла Питкина имеет короткий острый срез с отверстием на конце иглы. Она также была сконструирована с целью уменьшения травмы и, следовательно, головных болей, но при клинических исследованиях подтверждения возлагавшимся на иглу Питкина надеждам получено не было. Иглы для спинномозговой пункции представлены на рис. 16-10. Игла Туохи предназначена для эпидуральной пункции, но применяется и для длительной спинномозговой анестезии, когда необходимо установить катетер.

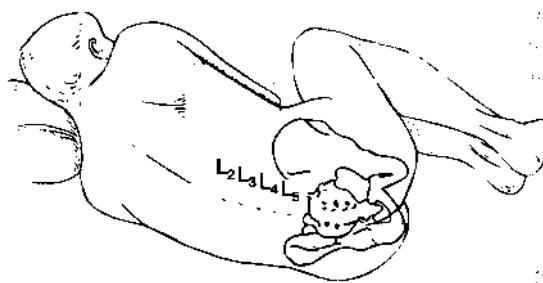


**Рис. 16-10.** Иглы для спинномозговой пункции

### **Методика спинномозговой анестезии**

Процедура начинается с обработки кожи антисептиками и определения анатомических ориентиров. Больного просят принять соответствующую позу и пальпируют гребни подвздошной кости. Если анестезиолог помещает свои руки на крылья подвздошных костей, то большие пальцы соединяются по средней линии, чаще всего между остистыми отростками  $L_{IV}$ - $L_V$  (рис. 16-11).

Для пункции выбирают тот промежуток, где четче всего пальпируются ориентиры, его можно отметить давлением ногтя или кожным маркером. В качестве антисептика чаще всего используют повидон-йод, который наносят с помощью абразивной губки. Кожу начинают обрабатывать непосредственно в месте пункции, а затем продолжают обработку круговыми движениями от центра к периферии. Операционное поле закрывают стерильным бельем и удаляют раствор повидон-йода с места пункции. *Очень важно избегать попадания повидон-йода в субарахноидальное пространство, потому что это может вызвать асептический менингит.* На уровне выбранного межпозвоночного промежутка инфильтрируют кожу раствором местного анестетика. Чтобы предотвратить боль и рефлекторные движения, подлежащие ткани также инфильтрируют раствором местного анестетика с помощью более длинной иглы. Во время введения анестетика в глубокие структуры иглу используют как поисковую, т. е. нащупывают через нее костные ориентиры, при этом следует инфильтрировать и надкостницу. Использование поисковой иглы улучшает пространственную ориентацию и позволяет наилучшим образом направить иглу для спинномозговой пункции.



**Рис. 16-11.** Идентификация межпозвоночных промежутков в поясничном отделе

### **Положение больного**

**А. Положение сидя.** Часто это положение является самым удобным для выполнения люмбальной пункции. Больной сидит на крае операционного стола, наклонившись вперед, ноги стоят на подставке, руки скрещены на груди. Для удобства следует попросить больного выгнуть спину дугой, подобно "раздраженной кошке". С помощью этого маневра происходит сгибание в поясничном отделе, кожа и подлежащие структуры натягиваются и межкостистые промежутки становятся шире. Положение сидя не всегда можно использовать из-за боли при некоторых травмах (например, перелом шейки бедра), в родах, а также в отсутствие контакта с больным. Вместе с тем в некоторых случаях, например при выраженном ожирении, положение сидя — единственное, при котором осуществима люмбальная пункция.

**Б. Положение на боку.** Больного укладывают на столе спиной к анестезиологу, чаще на тот бок, где предполагается операция (например, если

планируется операция на правой ноге, то больного кладут на правый бок). Больного просят "свернуться калачиком" или "принять эмбриональную позу" — спина согнута, колени PI бедра приведены к животу, голова прижата к груди. Это облегчает сгибание позвоночника, необходимое для расширения межостистых промежутков в поясничном отделе. Положение на боку используют при переломах шейки бедра и дистальных отделов нижней конечности, а также у тех больных, которые дали согласие, но неспособны к взаимодействию: в этом случае помощник, оказывая давление на бедра и плечи, сгибает спину.

**В. Положение лежа на животе (ничком).** Это положение часто используют при проктологических вмешательствах. Больного сразу укладывают в положение для операции и проводят люмбальную пункцию. Преимущество такого положения состоит в том, что нет необходимости перекладывать больного после выполнения анестезии, а гипобарические растворы анестетиков, перемещаясь вверх, обеспечивают необходимую сакральную анестезию. Недостаток заключается в том, что трудно подтвердить попадание иглы в субарахноидальное пространство: самостоятельного истечения цереброспинальной жидкости при этом не происходит, хотя возможна ее осторожная аспирация.

### **Пункция твердой мозговой оболочки**

**А. Срединный доступ.** Верхушки остистых отростков двух соседних позвонков используются как поверхностные ориентиры межпозвоночного промежутка. Поскольку остистые отростки в поясничном отделе отходят под некоторым углом, открытым книзу, инфильтрацию кожи местным анестетиком выполняют непосредственно под вышележащим остистым отростком. Иглу продвигают по средней линии под остистый отросток и параллельно ему, т. е. ориентируя ее слегка каудально. Плавное продвижение иглы подтверждает правильность манипуляции, Игла может упираться в костную структуру вблизи от поверхности — обычно это остистый отросток, или же в глубине — это может быть либо пластинка позвонка (при срединном положении иглы), либо его ножка (при латеральном положении иглы). Эту информацию следует использовать для коррекции положения иглы. В трудных случаях намеренный контакт с пластинкой с обеих сторон помогает идентифицировать срединную линию и облегчает пункцию твердой мозговой оболочки. Пройдя через подкожный жировой слой, игла входит в надостистую и межостистую связки, что ощущается как сопротивление. Второе ощущение сопротивления появляется при перфорации желтой связки, и, наконец, при пункции твердой мозговой оболочки возникает последнее, третье тактильное ощущение — так называемая утрата сопротивления. По мере приобретения опыта анестезиолог начинает ощущать прохождение

иглы через каждый слой, а удачная пункция подтверждается свободным истечением цереброспинальной жидкости при удалении из иглы мандрена. Иглу вращают вокруг собственной оси на 360°, чтобы подтвердить свободное истечение ликвора из всех квадрантов, подсоединяют шприц, аспирируют цереброспинальную жидкость и вводят анестетик. *Упорные острые парестезии указывают на необходимость сменить положение иглы. Свободное истечение жидкости из каждого квадранта и свободная ее аспирация до и после введения анестетика подтверждают правильное положение иглы.* Если пункция твердой мозговой оболочки произошла рядом с ду-ральной муфтой, то цереброспинальная жидкость не будет поступать свободно из всех квадрантов, в этом случае следует воздержаться от введения анестетика. Если при этих обстоятельствах все же ввести анестетик, то результатом будет либо неадекватная, слабая блокада, либо повреждение спинномозгового нерва (последнее, впрочем, случается редко). Свободная аспирация цереброспинальной жидкости после присоединения шприца подтверждает правильное положение иглы.

**Б. Парамедианный (околосрединный) доступ.** Парамедианный доступ используют при высоком риске возникновения технических затруднений: при артрите, кифосколиозе, при предшествующих операциях на поясничном отделе позвоночника. Пункцию осуществляют не по средней линии, а латеральнее основной массы связок позвоночника.

Пальпируют срединную линию и межкостистые промежутки. Кожу инфильтрируют местным анестетиком на 2 см латеральнее вышележащего остистого отростка. Иглу направляют под углом 10-15° к средней линии спины и продвигают вперед. Выбирая угол вкола, надо представить, что игла должна пересечь воображаемую среднюю линию спины примерно на глубине 4-6 см от поверхности. Мышечный массив расположен непосредственно над желтой связкой, поэтому анестезиолог ощущает только два препятствия: при перфорации желтой связки и твердой мозговой оболочки.

### **Осложнения**

Спинномозговая анестезия может сопровождаться как незначительными (боль во время пункции, боль в спине, задержка мочи), так и серьезными (менингит, поперечный миелит, синдром передних рогов спинного мозга, тотальная спинномозговая анестезия) осложнениями.

### **Боль во время пункции**

Несмотря на тщательное обезболивание кожи и подлежащих структур, многие больные испытывают дискомфорт во время введения пункционной иглы. Особенно часто боль возникает при сопутствующих заболеваниях и дегенеративных изменениях позвоночника, после операций. Даже больные, заранее предупрежденные о возможном дискомфорте, могут нуждаться в дополнительной аналгезии или седации.

### **Боль в спине**

Боль в спине может быть осложнением спинномозговой пункции. Введение иглы вызывает локальную гиперемию, раздражение тканей, рефлекторный спазм мышц. В результате возникают боли, которые сохраняются не более 10-14 дней даже при использовании игл большого размера, которые применяются при эпидуральной и длительной спинномозговой анестезии. Больные с грыжами межпозвоночных дисков имеют все основания перед операцией спросить у анестезиолога, не усугубит ли спинномозговая анестезия хронической боли в спине. Несмотря на отсутствие доказательств того, что спинномозговая анестезия провоцирует обострение при грыже диска или хронической боли в спине, нельзя гарантировать, что спинномозговая анестезия не усилит боли в послеоперационном периоде. Из опыта известно, что когда у таких больных после спинномозговой анестезии случается обострение болевого синдрома, то оно кратковременное и не очень тяжелое, но этого опять-таки нельзя гарантировать. Если пациенту ранее уже производились вмешательства на поясничном отделе позвоночника, то технические трудности при пункции будут особенно значительными, так что можно прогнозировать развитие выраженного дискомфорта и рефлекторного мышечного спазма.

### **Головная боль**

*Постпункционная головная боль, сочетанная со спинномозговой анестезией, обусловлена зияющим дефектом твердой мозговой оболочки, приводящим к истечению цереброспинальной жидкости в окружающие мягкие ткани и, соответственно, к снижению ее давления.* Снижение давления цереброспинальной жидкости приводит к смещению вниз структур ЦНС и сосудов, которые связывают твердую мозговую оболочку с черепом и стволом мозга. В результате возникает цефалгия, по характеру напоминающая острую сосудистую кластерную головную боль. Постуральная по природе, головная боль обычно начинается через 6-12 ч после пункции и усиливается в вертикальном положении. Для нее свойственны пульсирующий характер, локализация в лобной области, сочетание с тошнотой и рвотой и незамедлительное ослабление при переходе в горизонтальное положение. Обычно цефалгии возникают через 6-12 ч после операции, когда больной начинает садиться или вставать. Самым важным

фактором, который влияет на развитие постпункционных головных болей, является размер пункционной иглы: чем больше размер иглы, тем выше риск возникновения болей и выраженнее их интенсивность. Для спинномозговой анестезии используют иглы размером 22-30 G.

Расположение среза иглы во время пункции тоже влияет на возникновение головной боли. Волокна твердой мозговой оболочки ориентированы в продольном направлении, поэтому считают, что если срез иглы во время пункции параллелен волокнам, то они смещаются в стороны, а не рассекаются. Разработаны специальные иглы, меньше повреждающие твердую мозговую оболочку, например иглы Грини и Уайтэкра.

Появление головных болей также зависит от возраста и пола пациентов: у пожилых людей и мужчин риск ниже. Наоборот, при беременности высокое внутрибрюшное давление способствует повышению давления цереброспинальной жидкости и истечению ликвора, что увеличивает распространенность головных болей у больных этой группы.

Консервативное лечение постпункционной головной боли в течение первых 24 ч включает интенсивный прием жидкости (или в/в инфузию); диету с исключением твердой пищи; слабительные, способствующие размягчению каловых масс; анальгетик внутрь, бандаж-набрюшник. Если эти меры неэффективны, можно предпринять **эпидуральное пломбирование кровью**. Иглу для эпидуральной пункции вводят в тот же межпозвоночный промежуток, где была выполнена пункция твердой мозговой оболочки. При строгом соблюдении асептики из вены больного берут 15 мл крови и вводят через иглу в эпидуральное пространство, пока больной не ощутит давления в ушах или не будет введен весь указанный объем. *После первой попытки эпидурального пломбирования кровью постпункционная головная боль полностью проходит у 95 % больных (при условии, что пломбирование выполнено не ранее чем через 24 ч после пункции твердой мозговой оболочки)*. Предполагают, что при эпидуральном пломбировании шероховатая поверхность разрыва в твердой мозговой оболочке служит местом адгезии тромбоцитов с последующим формированием сгустка, который obturates дефект и препятствует истечению цереброспинальной жидкости. Если при первой процедуре не удалось устранить головную боль, то вероятность успеха при второй попытке еще выше — до 99 %. Осложнения эпидурального пломбирования носят преходящий характер и включают боль во время пункции эпидурального пространства R1 спазм мышц, сочетанный с введением крови. Гораздо реже возникают менингеальные симптомы, обусловленные миграцией крови в субарахноидальное пространство.

Новый метод лечения постпункционной головной боли состоит в назначении кофеина внутрь или в/в. Кофеин — это мощный вазоконстриктор, его присутствие в кровотоке препятствует тракции сосудов и последующему их спазму. Быстрая в/в инфузия 500 мг кофеина, разведенного в 1 л изотонического кристаллоидного раствора, позволяет одновременно решить две задачи: ввести жидкость для обеспечения необходимого объема ликвора и устранить сосудистый спазм. В отличие от эпидурального пломбирования во многих случаях кофеин устраняет головную боль только на время.

### **Задержка мочи**

Блокада на уровне S<sub>II</sub>-S<sub>IV</sub> часто сопровождается снижением тонуса мышц мочевого пузыря и угнетением рефлекса мочеиспускания. Возможно переполнение мочевого пузыря, и даже после окончания блокады мочеиспускание может быть затруднено. Задержка мочи чаще развивается у мужчин. В особо тяжелых случаях развивается синдром нейрогенного мочевого пузыря, что требует периодической катетеризации. При длительной блокаде целесообразно заранее катетеризировать мочевой пузырь. В других случаях, когда длительная блокада не планировалась, но к ней пришлось прибегнуть по ходу операции, следует освободить мочевой пузырь через катетер по окончании операции, не дожидаясь его переполнения. *Растяжение мочевого пузыря может сопровождаться изменениями гемодинамики, так как раздражение брюшины вызывает артериальную гипертензию и тахикардию.* Эти проявления клинически могут выглядеть как возбуждение, поэтому при послеоперационном возбуждении после спинномозговой анестезии обязательно следует исключить переполнение мочевого пузыря.

### **Менингит**

С внедрением в практику специальных одноразовых игл и наборов частота развития менингитов после спинномозговой анестезии значительно снизилась. **Асептический (химический) менингит** может вызвать поперечный миелит и выраженную дисфункцию спинного мозга ниже уровня пункции. Это может быть связано с повторным применением игл, которые обрабатывались в агрессивных (едких) растворах. Возникающий **синдром передних рогов спинного мозга** вызывает двигательные расстройства и утрату функции сфинктеров прямой кишки и мочевого пузыря.

*При возникновении менингеальных симптомов, лихорадки или каких-либо других признаков воспаления следует исключить **инфекционный менингит**.* Ранняя диагностика и своевременное лечение уменьшают риск возникновения тяжелых осложнений.

## **Повреждение сосудов**

Повреждение кровеносных сосудов при спинномозговой анестезии сочетано с серьезными осложнениями, включая эпидуральную гематому вследствие кровотечения из эпидуральных венозных сплетений. Факторы риска включают коагулопатию и лечение антикоагулянтами, хотя кровотечение может возникнуть и при их отсутствии. *Если спинномозговая анестезия не разрешается через ожидаемый период времени или если после восстановления чувствительности снова возникают признаки блокады, то необходимо как можно быстрее исключить эпидуральную гематому с помощью комплекса диагностических методов.* Своевременное выявление эпидуральной гематомы по данным контрастной миелографии, КТ или МРТ — показание к неотложной декомпрессионной ламинэктомии. Если при риске кровотечения возникает необходимость в спинномозговой анестезии, то решение принимают после изучения анамнеза и лабораторных данных. Необходимо исследовать число тромбоцитов, протромбиновое время, частичное тромбoplastиновое время. Тромбоцитопения или удлинение протромбинового или тромбoplastинового времени — противопоказания к центральной блокаде. Если, несмотря на эти доводы, блокаду все-таки выполнили по серьезным клиническим соображениям, или же коагулопатия была выявлена уже после начала блокады, или во время блокады были назначены антикоагулянты, то необходимо проводить неврологические исследования в динамике.

## **Повреждение нерва**

Во время пункции в субарахноидальном пространстве игла может вступить в непосредственный контакт с элементами конского хвоста или корешками спинномозговых нервов. Риск послеоперационного повреждения нервов при спинномозговой анестезии расценивается ниже чем 1:10 000. Повреждение нерва проявляется устойчивыми парестезиями, которые постепенно проходят без лечения в течение нескольких недель или месяцев.

С целью профилактики необратимого повреждения нерва следует ориентироваться на парестезии во время введения иглы. Если больной жалуется на появление парестезии, то необходимо уточнить их характер. При устойчивых парестезиях положение иглы следует изменить: анестетик нельзя вводить, пока сохраняются парестезии. Иногда приходится извлекать иглу и проводить пункцию в другом межпозвоночном промежутке. *Введение анестетика при сохраняющихся парестезиях может вызвать устойчивое повреждение нерва.*



При люмбальной пункции у взрослых, проводимой на уровне ниже L<sub>12</sub>, игла проходит в субарах-ноидальное пространство на уровне конского хвоста, повреждение которого маловероятно. В очень редких случаях при анатомической аномалии ствол спинного мозга может продолжаться ниже этого уровня. Контакт иглы непосредственно со спинным мозгом вызывает тяжелые парестезии, что заставляет извлечь иглу и ввести ее ниже.

### **Высокая спинномозговая блокада**

При повышении уровня сенсорной блокады соответственно увеличивается выраженность физиологических реакций. При блокаде верхнегрудных или шейных сегментов высок риск развития тяжелой артериальной гипотонии, выраженной бради-кардии, дыхательной недостаточности. При устойчивой тяжелой артериальной гипотонии возникает гипоперфузия дыхательного центра продолговатого мозга, что приводит к апноэ. Апноэ — наиболее распространенное проявление высокой спинномозговой блокады.

На развитие высокой спинномозговой блокады влияет несколько факторов, в том числе общая доза анестетика, положение больного, относительная плотность раствора. Внезапное повышение внутрибрюшного давления при пробе Вальсальвы, кашле или подъеме ног непосредственно после инъекции вызывает смещение верхней границы распространения гипербарического раствора в краниальном направлении. Незамеченное и непреднамеренное введение анестетика в субарах-ноидальное пространство при эпидуральной анестезии влечет за собой значительный риск развития высокой спинномозговой блокады, потому что при эпидуральной анестезии используют иглы большого диаметра и высокие дозы анестетиков.

Лечение высокой спинномозговой блокады заключается прежде всего в обеспечении проходимости дыхательных путей и адекватного кровообращения. При дыхательной недостаточности проводят кислородотерапию. При гиповентиляции показана вспомогательная ИВЛ чистым кислородом, при развитии апноэ или утрате сознания — интубация трахеи и принудительная ИВЛ. Можно ожидать появления брадикардии и артериальной гипотонии. *Для стабилизации артериального давления необходима массивная инфузия, опускание головного конца операционного стола и введение ва-зопрессоров.* Препаратом выбора является эфедрин, поскольку он одновременно стимулирует сердечный выброс и увеличивает артериальное давление. Может применяться фенилэфрин, который, обладая изолированной  $\alpha$ -адреномиметической активностью, сужает венозные сосуды, расширенные вследствие тотальной медикаментозной симпатэктомии. Согласно недавним исследованиям, при глубокой артериальной гипотонии и гипо-перфузии (на грани остановки

кровообращения) необходимо вводить мощные вазопрессоры, например адреналин. При высокой центральной блокаде брадикардия обусловлена несбалансированной тонической гиперактивностью блуждающего нерва. Выраженную брадикардию лечат холино-блокаторами. В экстренных случаях предпочтение отдают атропину, потому что его действие развивается быстро.