

Федеральное государственное бюджетное образовательное учреждение
высшего образования «Красноярский государственный медицинский
университет имени профессора В.Ф. Войно-Ясенецкого»
Министерства здравоохранения Российской Федерации
Кафедра стоматологии ИПО

Позиционирование брекет-системы.

*Тема презентации соответствует специальности
- ортодонтия. Тема раскрыта полностью,
заинтересует нет. Оценка "отлично"*

Титар 19.01.2021.

Выполнил :ординатор
кафедры-клиники стоматологии ИПО
по специальности «Ортодонтия»
Иванова Ирина Константиновна
рецензент : к.м.н., доцент Тарасова
Наталья Валентиновна

19 декабрь
Красноярск, 2020

Цель:

- ✓ Изучить как правильно позиционировать брекет-систему на зубах

Задачи:

- ✓ Изучить правильное позиционирование брекет- системы

Введение

Процесс диагностики в ортодонтии перешел от полностью цефалометрического анализа и анализа, основанного на оценке твердых тканей, к пониманию важности внешнего вида лица и улыбки и того, как они меняются со временем. В настоящее время большой упор сделан на выявление и лечение челюстно-лицевых изменений в соответствии с особенностями мягких тканей, с использованием числовых данных цефалометрического анализа в качестве поддержки, а не в качестве определяющего фактора. Макро-, мини- и микроэстетика необходимы для правильной оценки улыбки на протяжении всего лечения, поэтому точное позиционирование брекетов является ключом к достижению хорошего общего результата.

Введение

Следование критериям Американского совета ортодонтот (АВО) не всегда приводит к привлекательной и гармоничной улыбке, и ортодонты могут отличаться в своих критериях относительно того, что обычные люди считают красивой улыбкой.

В последние годы более полные губы и более широкий зубной ряд обычно считаются более привлекательными, чем в прошлые десятилетия.

Исследования показали, что как ортодонты, так и непрофессионалы скорее отдают предпочтение небольшой протрузии зубов, чем ретракции передней группы зубов верхней челюсти. Это изменение эстетических целей в сочетании с наличием новых вспомогательных средств, таких как мини-имплантаты, изменило наши концепции планирования лечения, что привело к меньшему количеству удалений и большему вниманию к косметическому и пародонтальному результату, нежели к степени скученности.

Введение

Межкомиссуральная ширина увеличивается в поперечном направлении с возрастом из-за снижения как тонуса в покое, так и эластичности. Однако при улыбке более широкую зубную дугу не видно из-за сниженной мышечной активности и функции при ретракции и возвышении углов рта.



Позиционирование брекетов

метод позиционирования брекетов, который учитывает такие характеристики:

- контур десны
- высота улыбки
- ширина улыбки и подчеркивание дуги улыбки от премоляра к премоляру, главным образом в зубном ряду верхней челюсти.

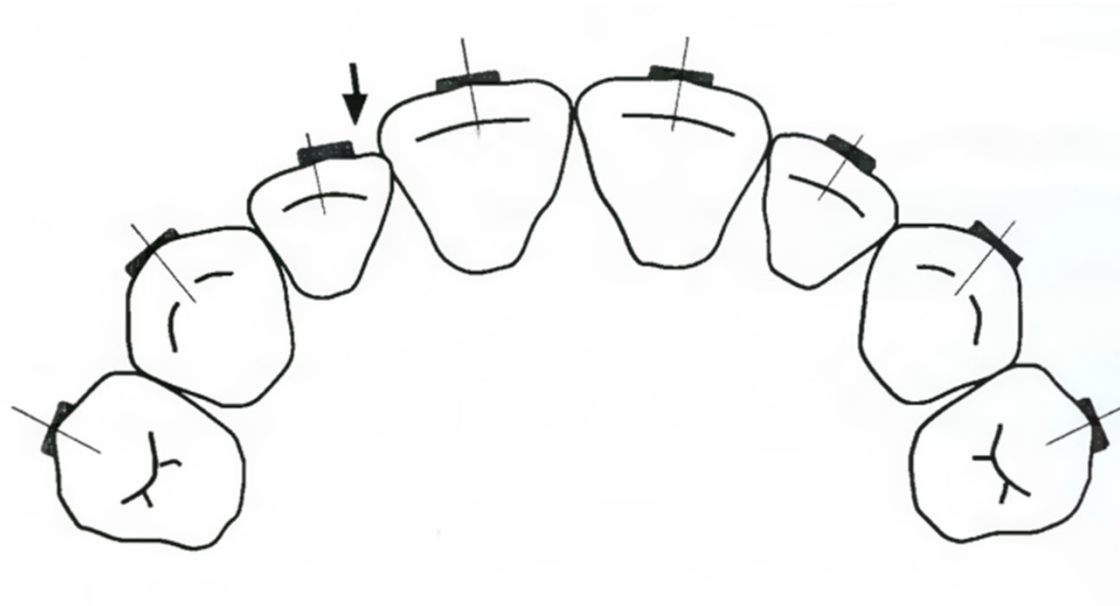


Рис.1. позиционирование брекетов. Ось брекета совпадает с продольной осью зуба

Привлекательная улыбка - это сумма многих характеристик, в том числе **формы губ, линии верхней губы, изгиба нижней губы, дуги улыбки, щечного коридора, окклюзионная плоскость в переднем отделе, а также зубного и десневого компонентов.**

При определении оптимального позиционирования брекетов для улучшения характеристик улыбки у отдельного пациента, нам необходимо учитывать **обнажение резцов, дугу улыбки и торк передней группы зубов.**



Характеристики улыбки

Обнажение резцов обычно классифицируется как :

- **Низкое** (когда обнажение коронки центрального резца составляет менее 75%)
- **Среднее** (когда пациент показывает 75-100% зубов и до 2 мм десны)
- **Десневое или высокое** (когда обнажение десны составляет более 2 мм при вынужденной улыбке)

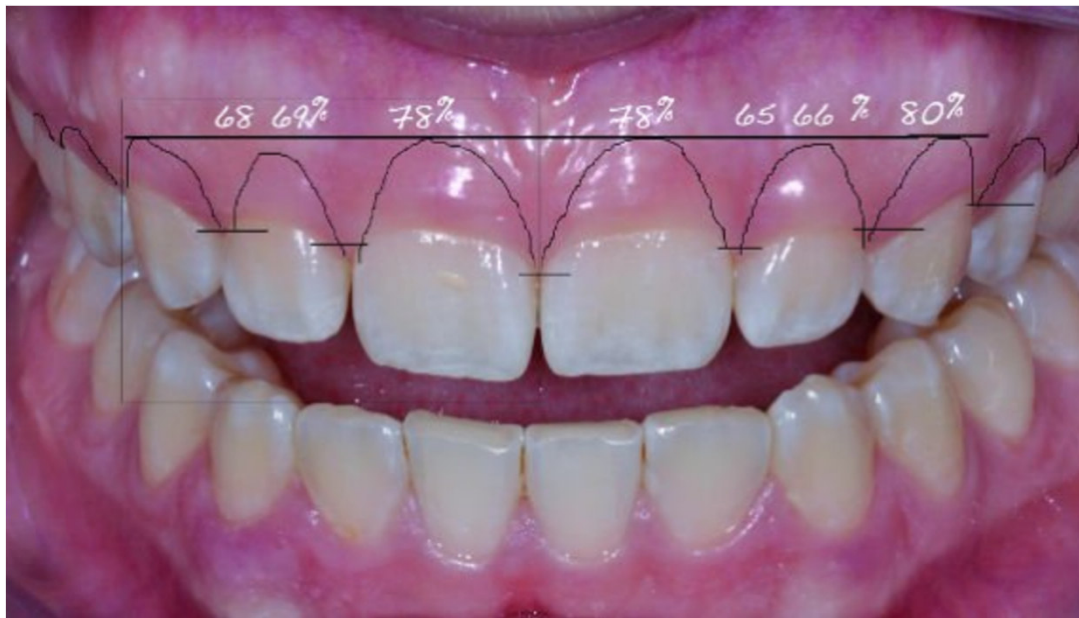

Рис.2. обнажение резцов

Характеристики улыбки

Дуга улыбки представляет собой воображаемую кривую, образованную соотношением режущего и окклюзионного края зубов верхней челюсти и контура нижней губы. Эта кривая более выражена у женщин и имеет тенденцию выравниваться с возрастом.

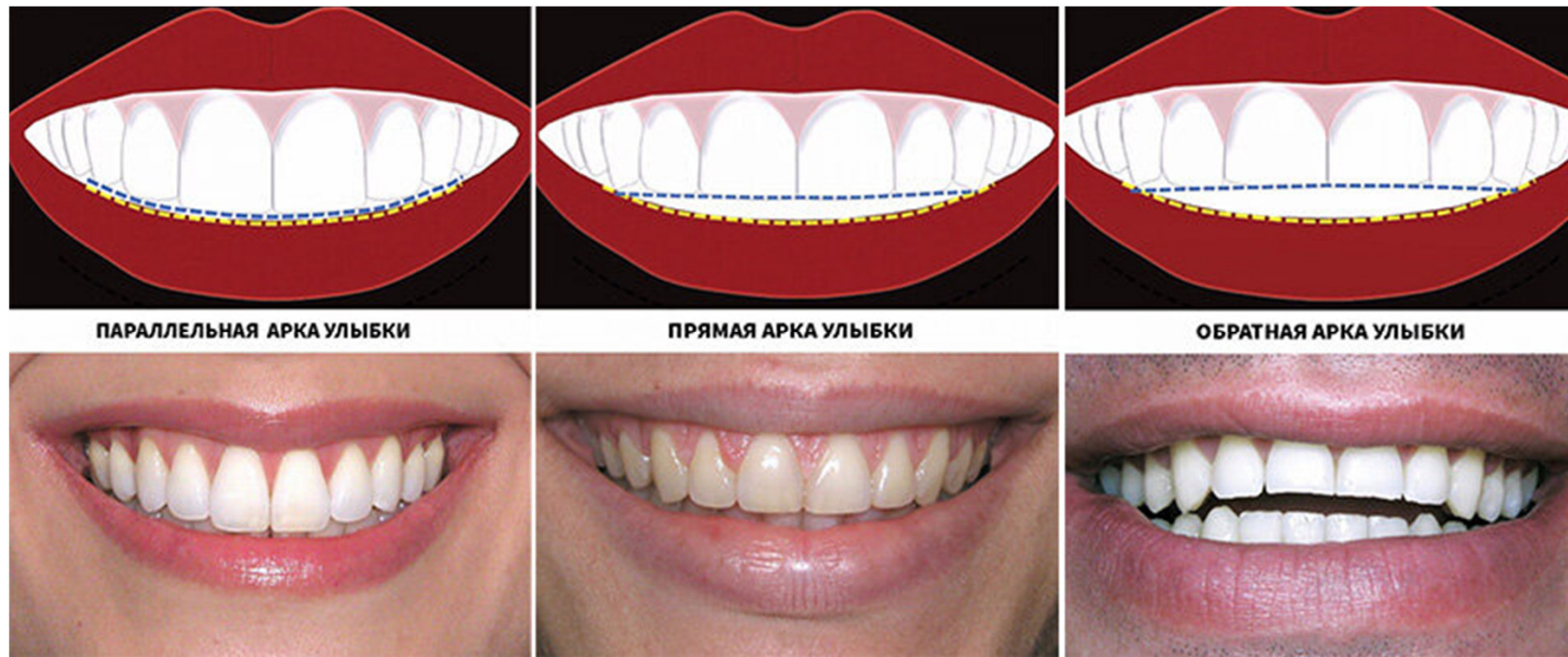

Рис.3. арка улыбки

Характеристики улыбки

Торк - еще один важный аспект мини-эстетики. Верхние резцы в положении избыточной проклинации имеют тенденцию уплощать дугу улыбки.²⁰ Клыки должны быть в вертикальном положении, чтобы плавно переходить от передних зубов с положительным торком к задним зубам с отрицательным торком. Это особенно важно у пациентов с широкими зубными дугами.

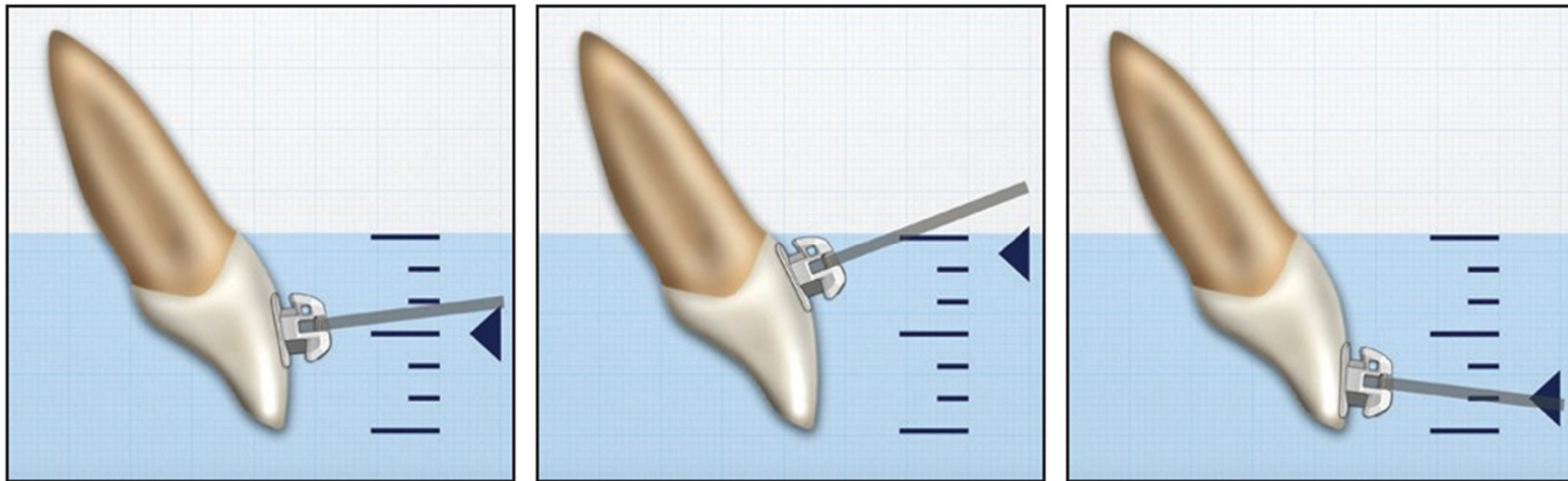


Рис. 4. Изменение высоты позиционирования брекета на верхнем резце вызывает изменение торка в зависимости от ортодонтической механики и индивидуальной патологии прикуса. Для корректировки можно использовать изгибы на дугах или индивидуализированные брекеты.

Правила позиционирования брекетов

1. Оценить внешний вид и форму каждой клинической коронки.

Перед фиксацией брекетов рекомендуется проводить реставрацию изношенных или сколотых краев резцов и отрегулировать размеры зуба. Это поможет установить правильную розовую эстетику - идеальный контур десны - после выравнивания и обеспечит восстановление функции зуба при окклюзии и движении нижней челюсти.

2. Оценить исходную форму и контур десны.

Если у пациента уменьшена высота коронки из-за изменения пассивного прорезывания зуба, целесообразно проведение гингивопластики для визуализации наилучшего позиционирования брекетов (рис.). Если недостаточная высота резца вызвана поздним активным прорезыванием, необходима консультация пародонтолога.

3. Фиксация брекетов сначала на зубном ряду верхней челюсти, а затем на зубном ряду нижней челюсти.

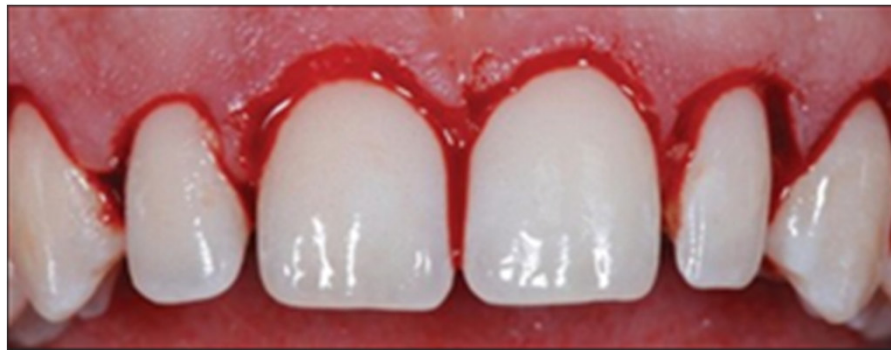

Рис. 5. Гингивопластика, используемая для создания правильных контуров десны перед установкой брекета.

Правила позиционирования брекетов

	Зубной ряд верхней челюсти			Зубной ряд нижней челюсти
	Низкая высота улыбки*	Средняя высота улыбки	Высокая высота улыбки**	Все высоты улыбки
Второй моляр	4.00 мм	4.00 мм	3.00 мм	3.50 мм
Первый моляр	4.25 мм	4.25 мм	3.25 мм	3.75 мм
Второй премоляр	4.50 мм	4.50 мм	3.50 мм	4.00 мм
Первый премоляр	4.75 мм	4.75 мм	3.75 мм	4.00 мм
Клык	6.00 мм	5.00 мм	4.00 мм	4.50 мм
Боковой резец	6.50 мм	5.50 мм	4.50 мм	4.00 мм
Центральный резец	7.00 мм	6.00 мм	5.00 мм	4.00 мм

Табл. 1. Правила позиционирования брекетов по высоте.

Методики позиционирования брекетов по разным авторам

1. MBT методика

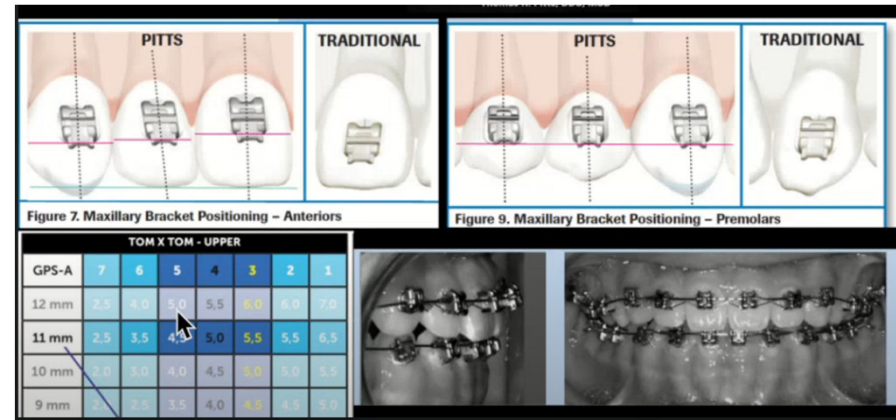
MBT™ Versatile Appliance Bracket Placement Guide							
7	6	5	4	3	2	1	High
2.0	4.0	5.0	5.5	6.0	5.5	6.0	+ 1.0 mm
2.0	3.5	4.5	5.0	5.5	5.0	5.5	+ 0.5 mm
2.0	3.0	4.0	4.5	5.0	4.5	5.0	Average
2.0	2.5	3.5	4.0	4.5	4.0	4.5	- 0.5 mm
2.0	2.0	3.0	3.5	4.0	3.5	4.0	- 1.0 mm

2. Alexander

Alexander	
Центральные резцы	X
Боковые резцы	X-0.5
Клыки	X+0.5
Премоляры	X
1 моляры	X-0.5
2 моляры	X-1.0

Премоляр диктует положение фронтальной группе зубов, по той концепции клыки будут выглядеть очень мощно, в настоящее время такая улыбка выглядит не современно. Все-ки улыбка основывается не только на функции, но и на эстетике.

3. pitts методика



За ориентир берется клык, чтобы потом позиционировать центральные резцы. Мощно шлифуется клык. Достаточно современная концепция, почти повторяет концепцию MBT, но недостаток: клык находится на одном уровне с боковым резцом – не эстетично, больший эстетический эффект дает положение клыка на одном уровне с центральным резцом.

Правила позиционирования брекетов

4. Отрегулировать высоту улыбки.

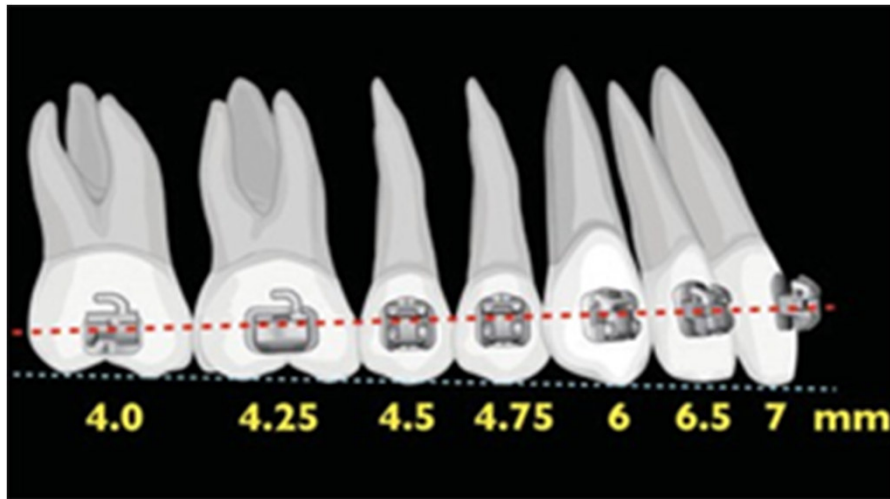


Рис. 6. Рекомендуемые высоты фиксации на верхних зубах для низкой высоты улыбки (уменьшенное обнажение верхних резцов).

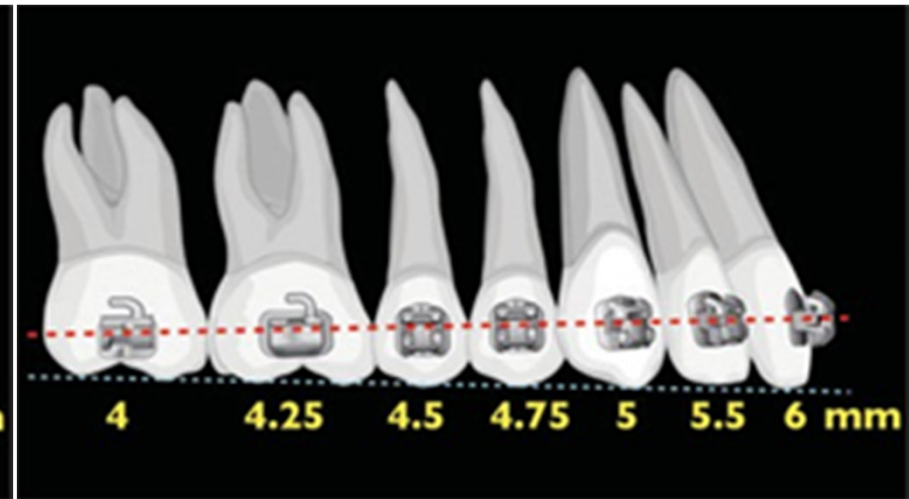


Рис. 7. Рекомендуемые высоты фиксации на верхних зубах для средней высоты улыбки.

Правила позиционирования брекетов

4. Отрегулировать высоту улыбки.

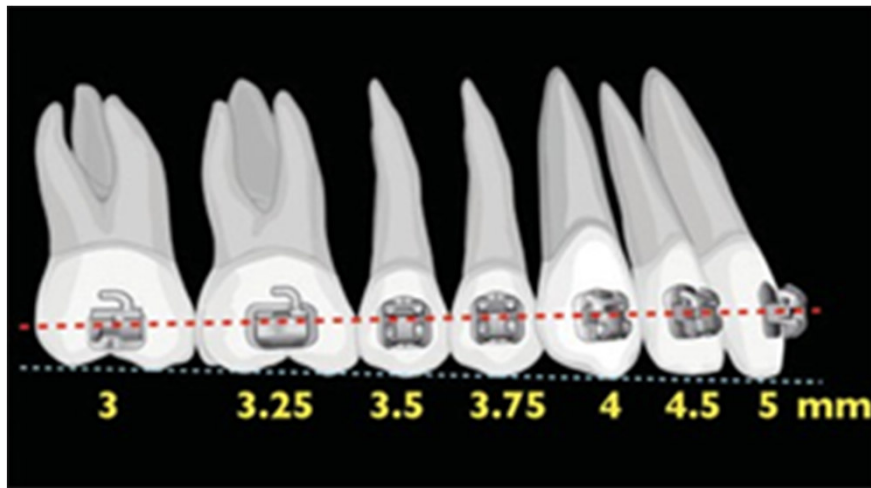


Рис. 8. Рекомендуемые высоты фиксации на верхних зубах для высокой высоты улыбки (чрезмерное обнажение десны).

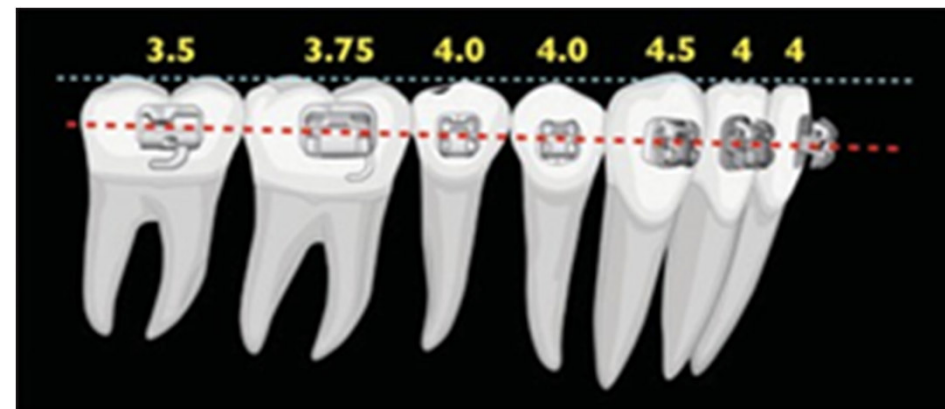


Рис. 9. Рекомендуемые высоты фиксации для нижних зубов.

Правила позиционирования брекетов

5. Выполнить фиксацию на зубном ряду нижней челюсти.

На нижней зубной дуге рекомендуется выполнять фиксацию брекетов от моляров к передним зубам. КЛКТ следует использовать для оценки параллельности корней, поскольку панорамные рентгеновские снимки могут быть ненадежными, особенно в области клыков.

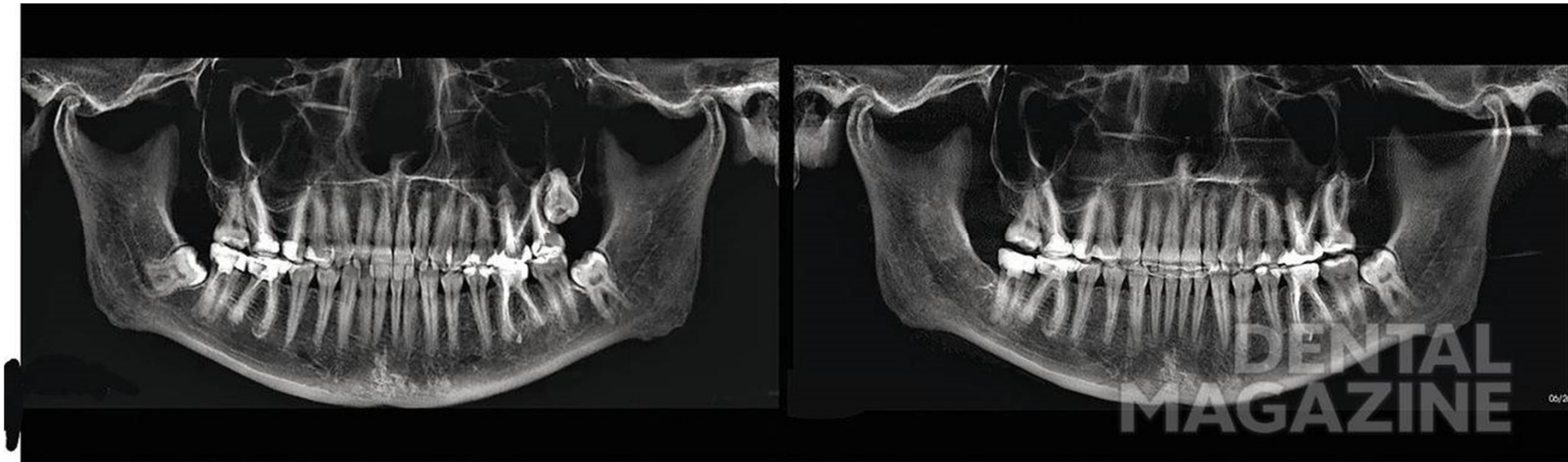


Рис.10. ОПТГ

ОПТГ до и на этапе ортодонтического лечения

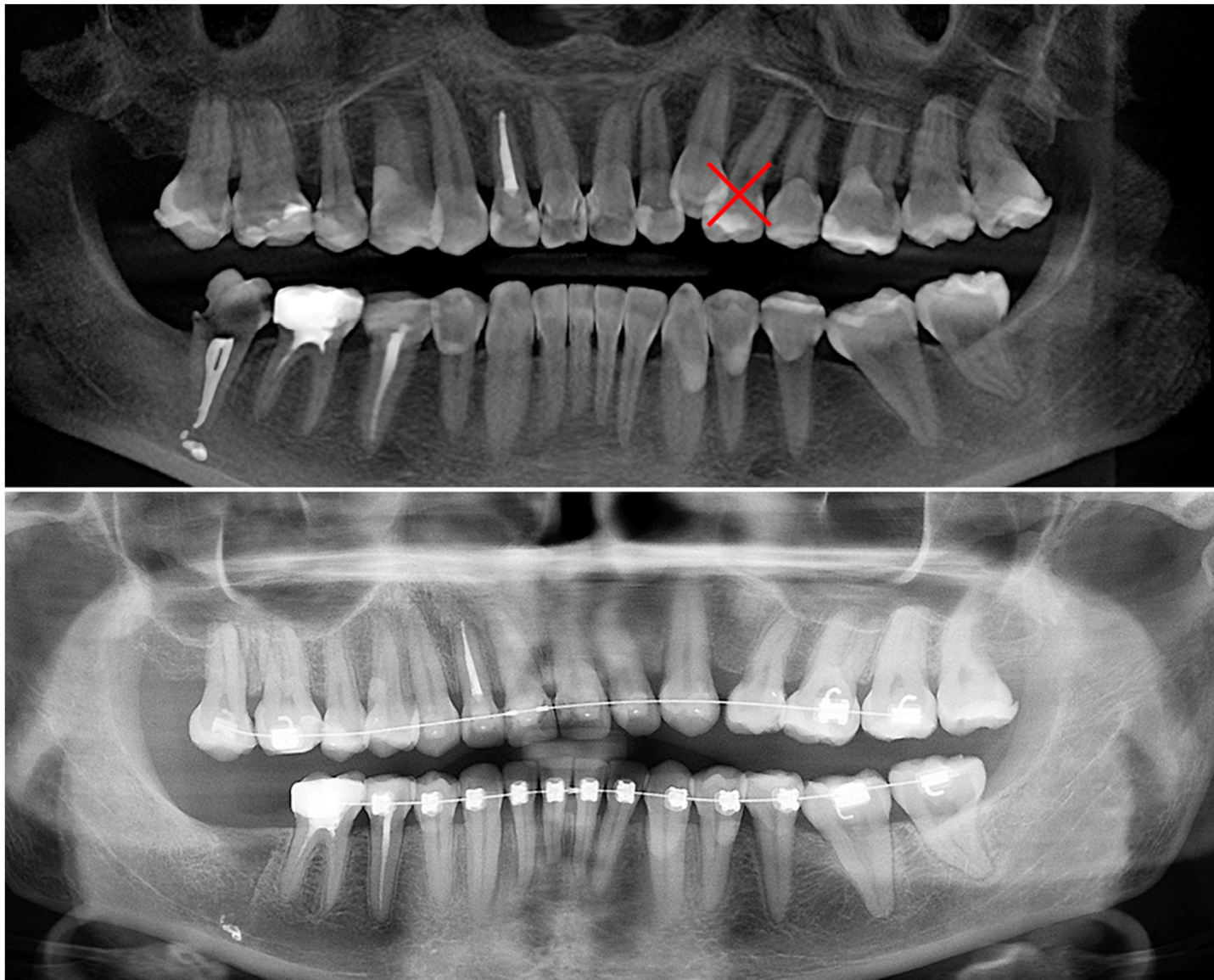


Рис.11. ОПТГ до и на этапе ортодонтического лечения

Правила позиционирования брекетов

Позиционер для брекетов

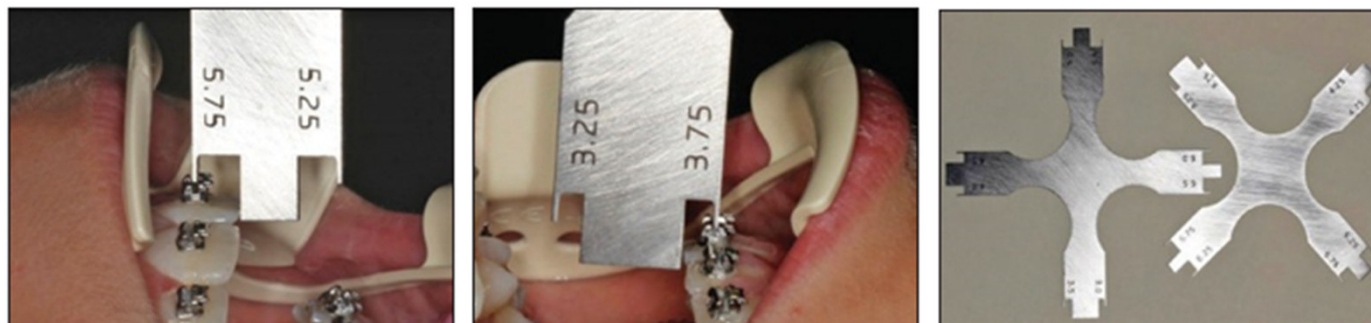



Рис. 12. Расположение звезд* с шагом 25 мм для более точного позиционирования брекета.

A close-up photograph of human teeth, showing the upper and lower arches. The teeth are white and appear to be in a state of occlusion or near-occlusion. The gingiva (gums) is visible, showing a pinkish-red color. The image is used as a background for a text overlay.

Частые и последовательные фотографии - не только в окклюзии, но и во фронтальной окклюзионной плоскости - помогут оценить кривизну улыбки и зубной и десневой компоненты .

Такая фотографическая оценка обычно рекомендуется после фазы выравнивания, когда положение брекетов должно быть изменено для корректировки дуги улыбки по мере необходимости.

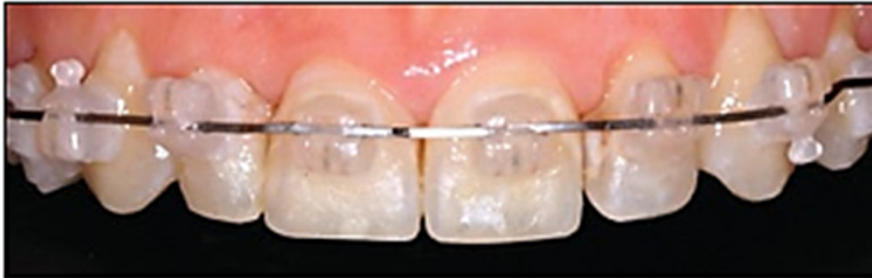
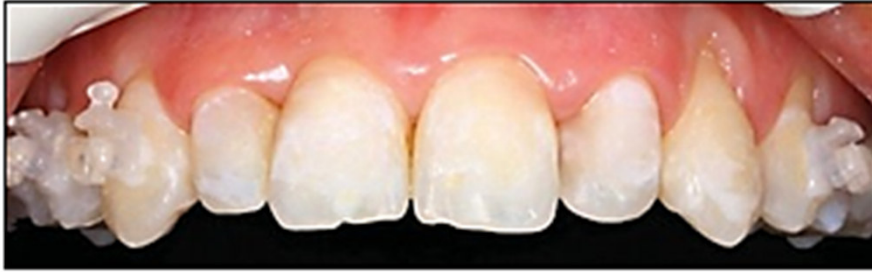
Рис. 13. Фотографии позволяют оценить недостатки и необходимость изменения положения брекета.

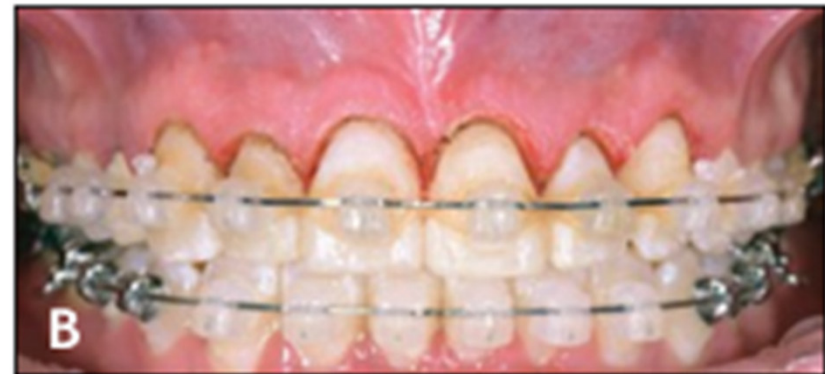
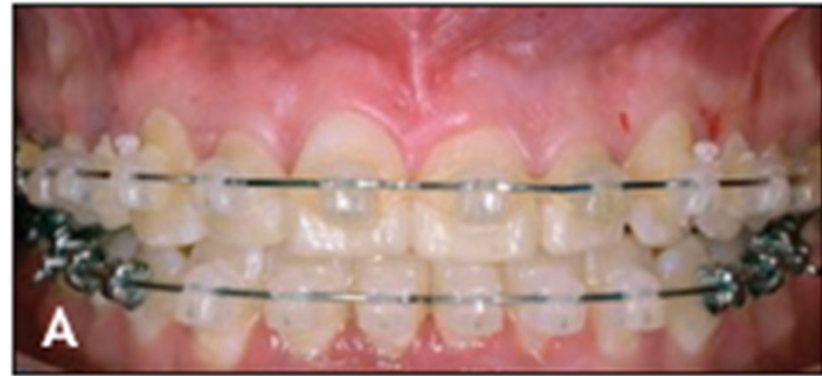
Рис. 14. Асимметрия высоты десны, видимая на конечной окклюзионной фронтальной фотографии. Б. Асимметрия, исправленная электрохирургической гингивопластикой.

Выводы:

Таким образом, прежде чем позиционировать брекететы, мы должны на этапе диагностики выделить все факторы, которые влияют на внешний вид человека (лицо), понять, какого результата мы хотим в конечном итоге добиться, и уже исходя данных конкретного пациента, позиционируем брекететы на зубах.

Список литературы:

1. Несъемная ортодонтическая техника: учебное пособие/ Чуйкин С.В., Аверьянов С.В., Снеткова Т.В., Чуйкин О.С., Зубарева А.В., Шкуратова И.А. - Уфа: ГОУ ВПО «Башкирский государственный медицинский университет Росздрава», 2011.- с.120: илл.
2. Несъемная техника в ортодонтии : учеб.-метод. пособие для курса по выбору студента / И. В. Токаревич [и др.]. – Минск : БГМУ, 2014. – 64 с.
3. Несъемная ортодонтическая техника / С.Н.Герасимов
4. Техника прямой дуги в ортодонтии / Н.В. Гинали, Е.П. Евневич, С.А. Василевский. – Смоленск, 2015. – 296 с.: ил.
5. Персин Л.С. Ортодонтия. Диагностика и лечение зубочелюстных аномалий / Л.С. Персин. М., 2006. - 358 с.
6. Пропедевтика ортодонтии: учебное пособие / В.А. Клёмин. — СПб.: Человек, 2015. — 304 с.
7. Ортодонтия.-М.: Медицинское информационное агенство/ Ф.Я.Хорошилкина. 2007.- 300с.
8. Персии Л.С. Ортодонтия. Диагностика. Виды зубочелюстных аномалий / Л.С. Персии. М., 2006. - 344 с.
9. Руководство по ортодонтии / Ф. Я. Хорошилкина, З.М.Акодис, Г.А. Анжеркушян [и др.] / 2-ое изд., перераб. И доп. – 1999. – С. 66-72.

Спасибо за внимание!