

Федеральное государственное бюджетное образовательное учреждение высшего образования «Красноярский государственный медицинский университет имени профессора В.Ф. Войно - Ясенецкого»

Uncommon Implantation Sites of Ectopic Pregnancy: Thinking beyond the Complex Adnexal Mass¹

Anjeza Chukus, MD
Nikki Tirada, MD
Ricardo Restrepo, MD
Neelima I. Reddy, MD

Ectopic pregnancy occurs when implantation of the blastocyst takes place in a site other than the endometrium of the uterine cavity. Uncommon implantation sites of ectopic pregnancy include the

Внематочная беременность: яичниковые образования

Выполнила:
ординатор 2 года
кафедры лучевой диагностики ИПО.
Свирко О.В.

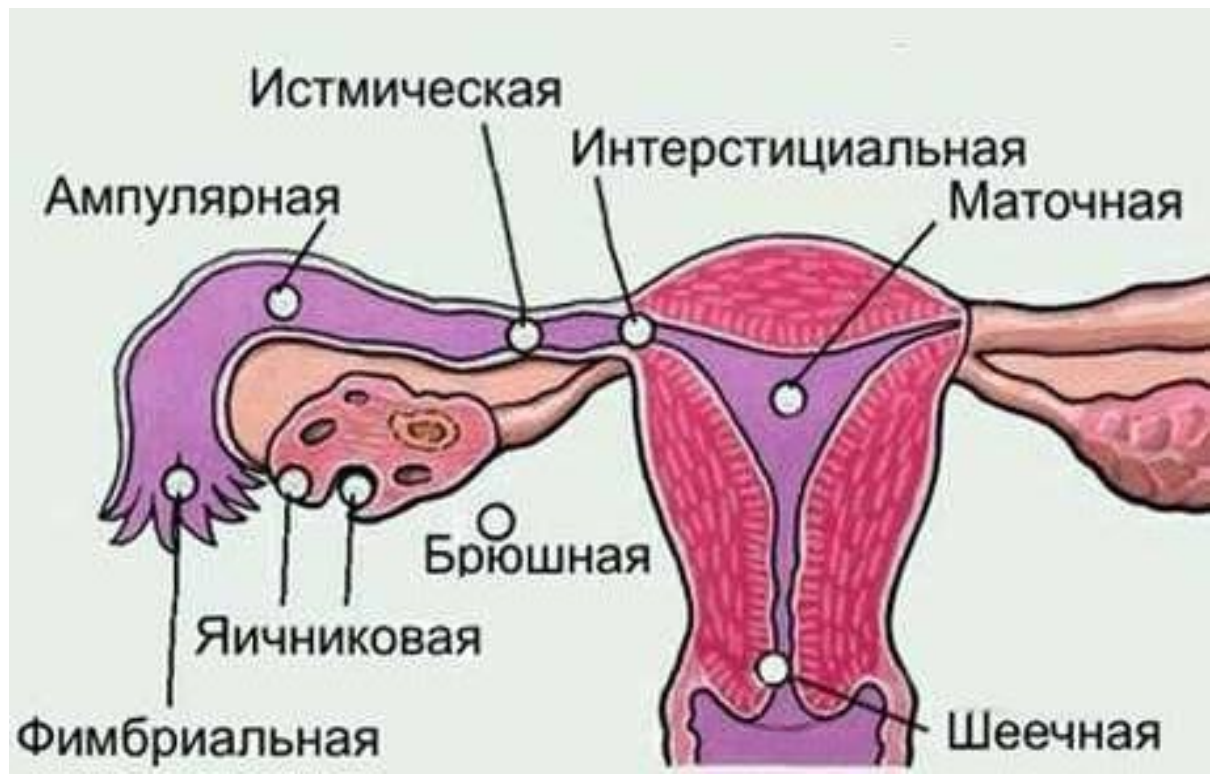20.01.20.

Актуальность

В 97,7- 99% случаев эктопическая беременность возникает в маточной трубе.

Большинство случаев трубной беременности возникает в **ампулярном** отделе маточной трубы; 12% — в **истмическом** и 5% — в **фимбриальном** отделе трубы.

Имплантация плодного яйца может происходить также в яичнике и шейке матки (<1%), в брюшной полости (до 1,4%) — на кишке и т.д.



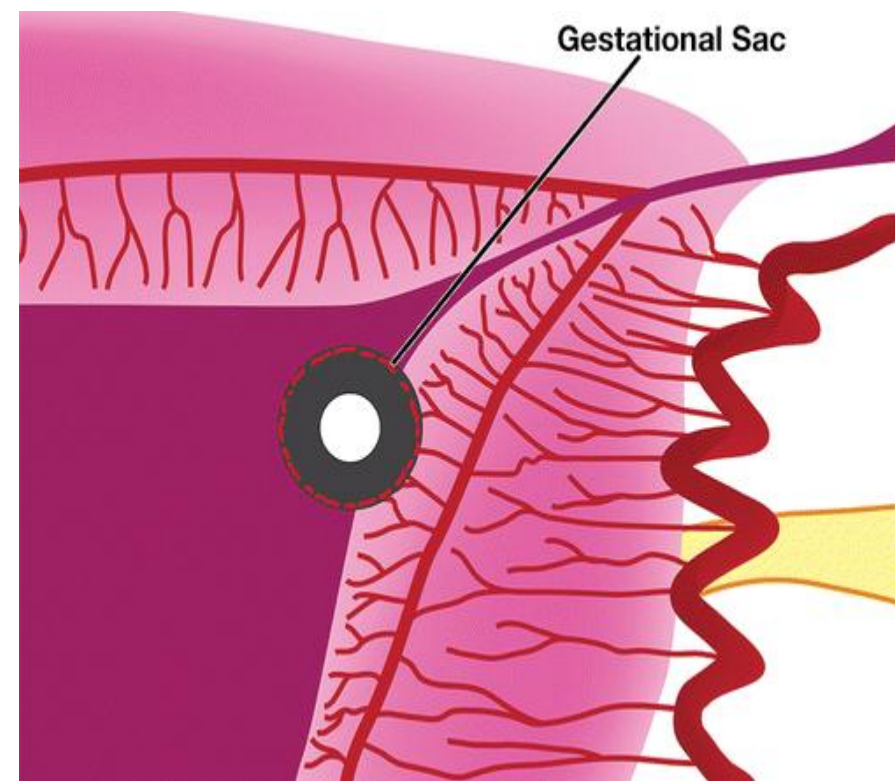
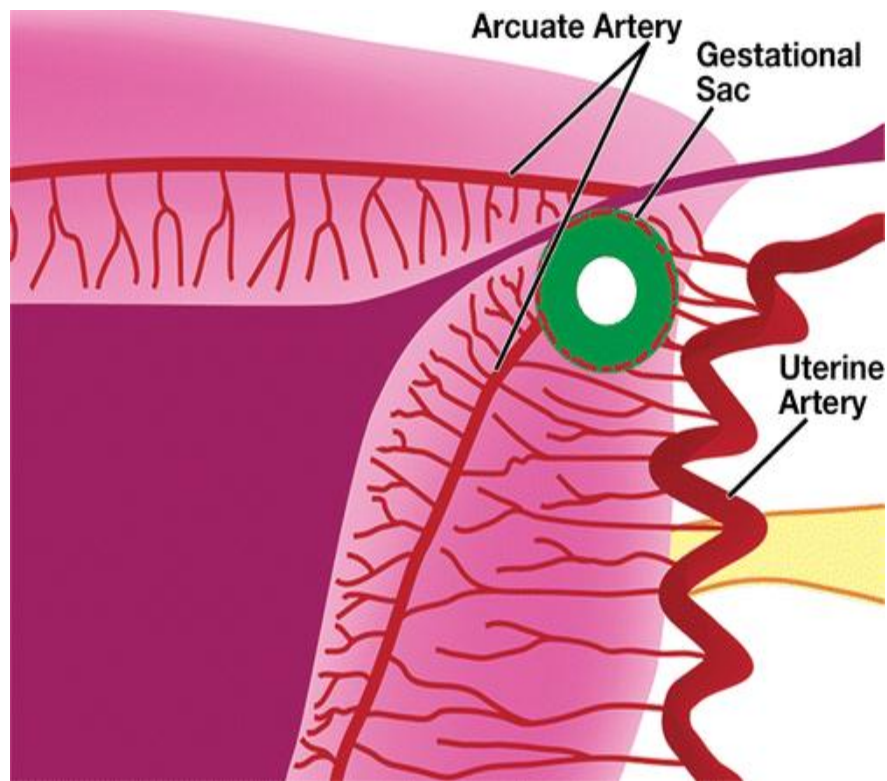
Факторы риска внематочной беременности

- Предыдущая внематочная беременность
- Хирургические вмешательства на маточных трубах
- Воспалительные заболевания органов малого таза
- Аномалии развития половых органов
- Эндометриоз
- Курение
- Внутриматочная контрацепция

УЗ признаки эктопической беременности

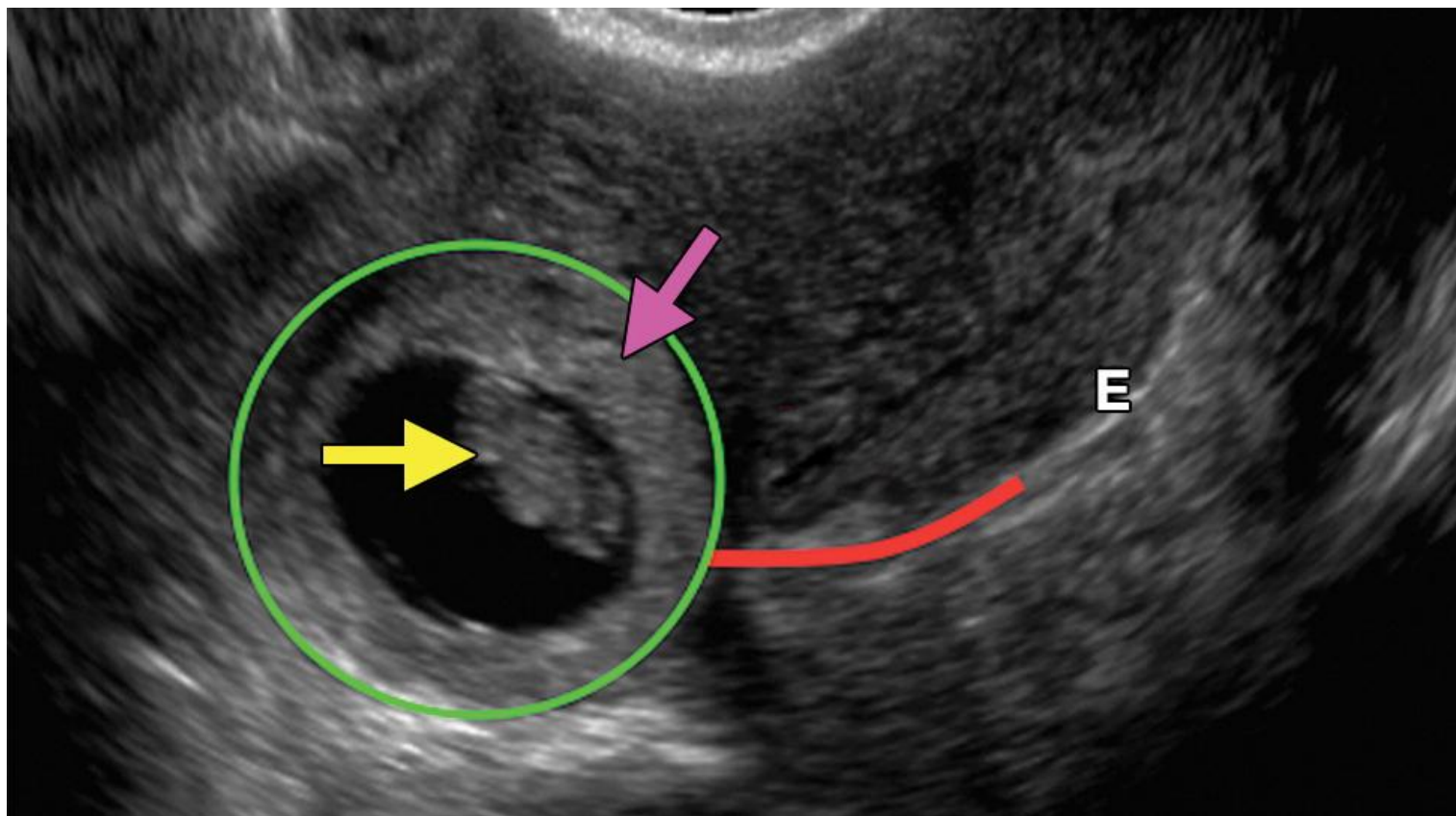
- Отсутствие плодного яйца в полости матки
- Увеличение придатков матки или скопление жидкости позади матки
- Признаки гравидарной гиперплазии эндометрия

Эктопическая (трубная, интерстициальная) и маточная беременность

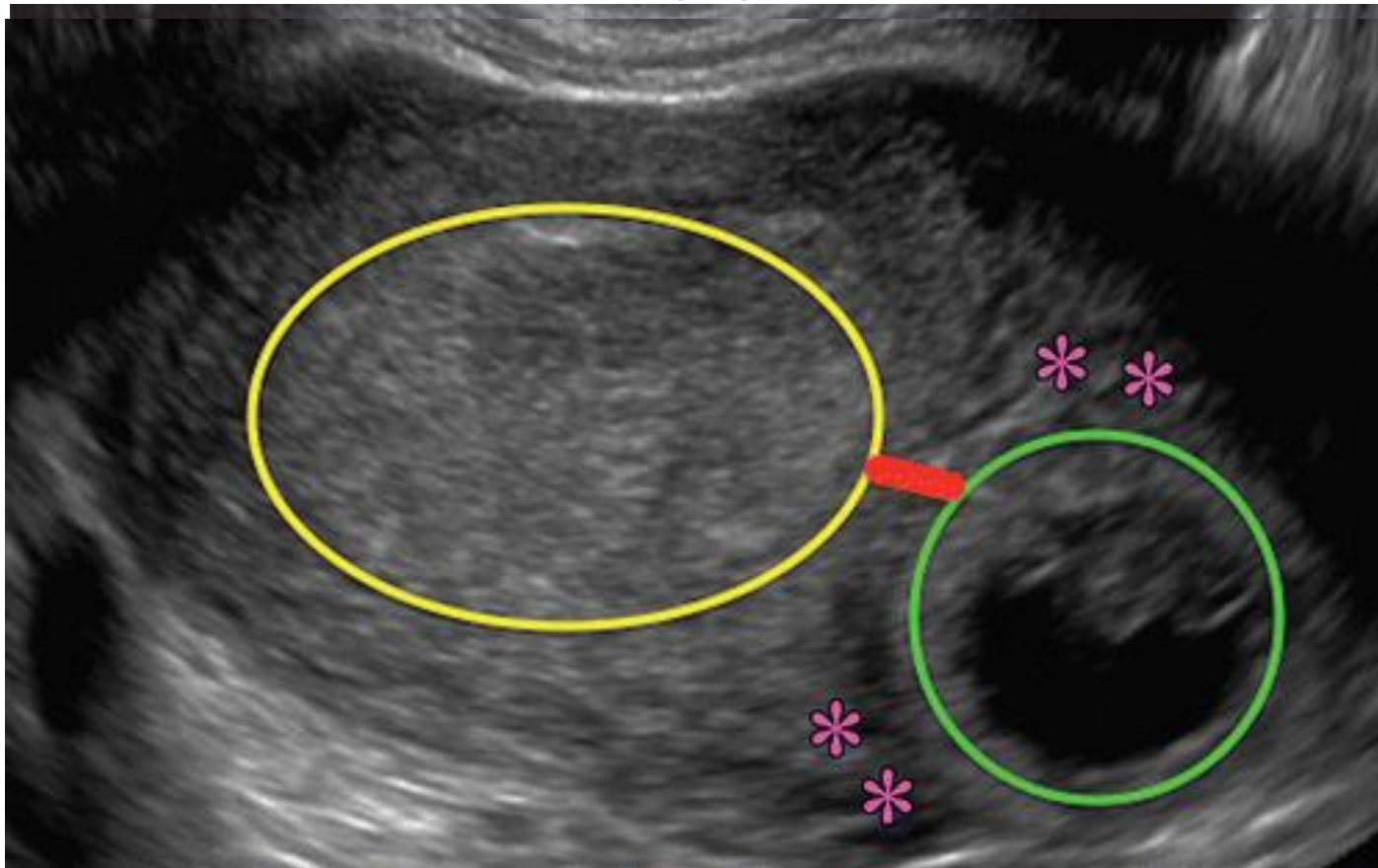


УЗИ признаки трубной беременности- в области придатков визуализируется объемное образование, которое подвижно при пальпации датчиком

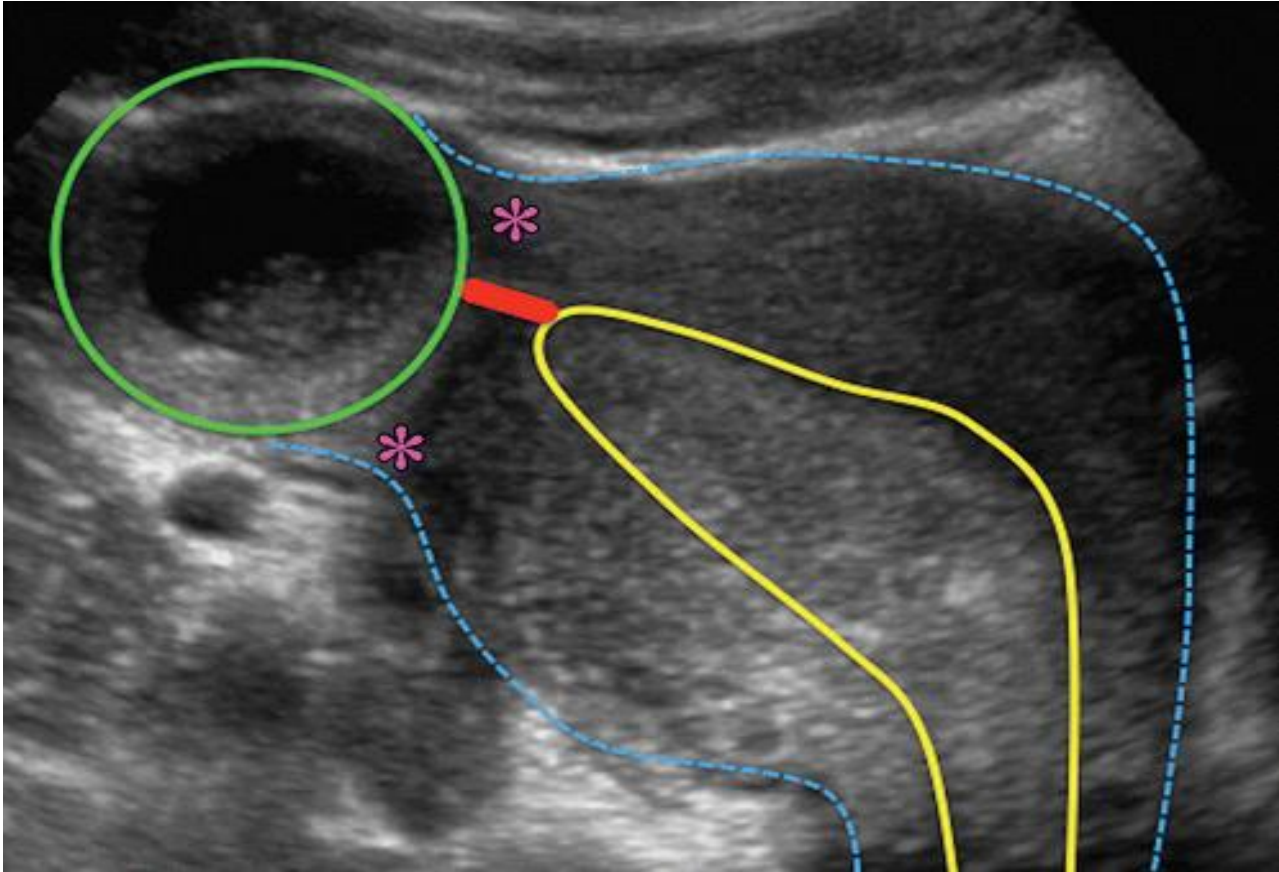
Эктопическая (трубная, интерстициальная) беременность *ТВУЗИ*



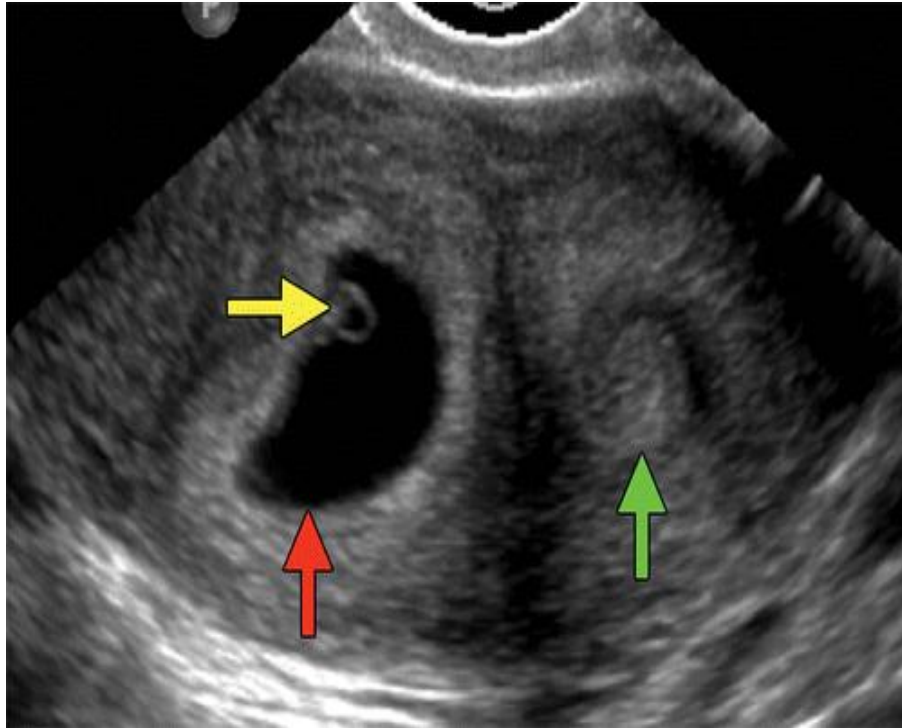
Эктопическая (трубная, интерстициальная) беременность *ТВУЗИ*



Эктопическая (трубная, интерстициальная) беременность



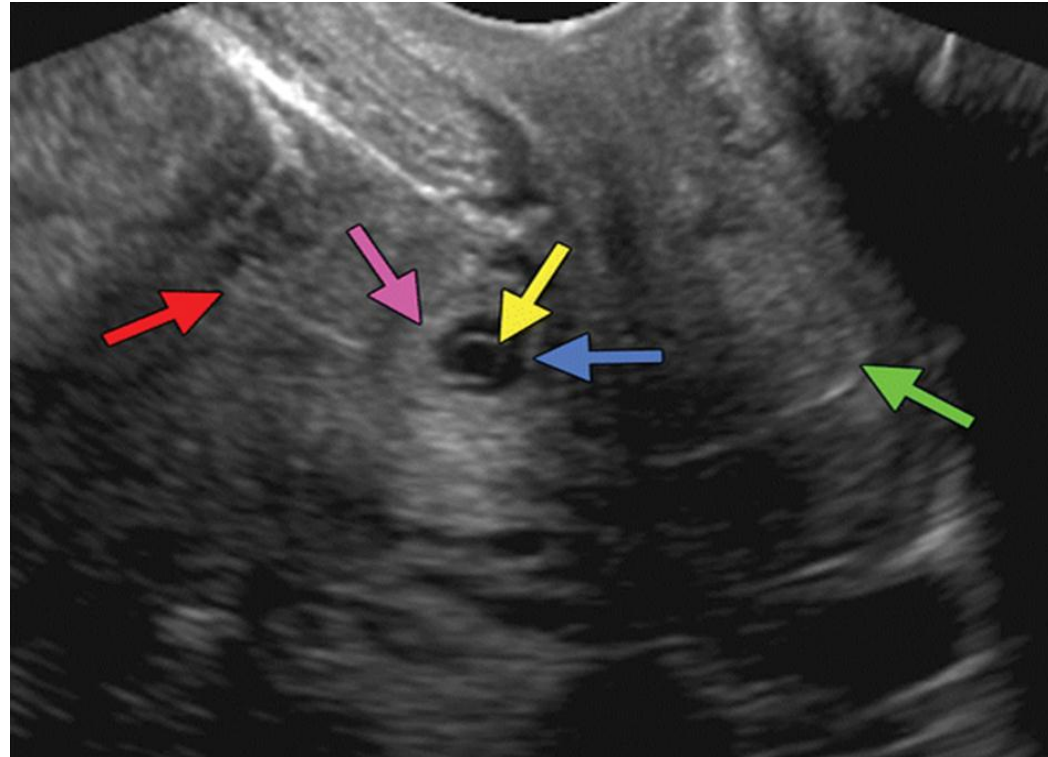
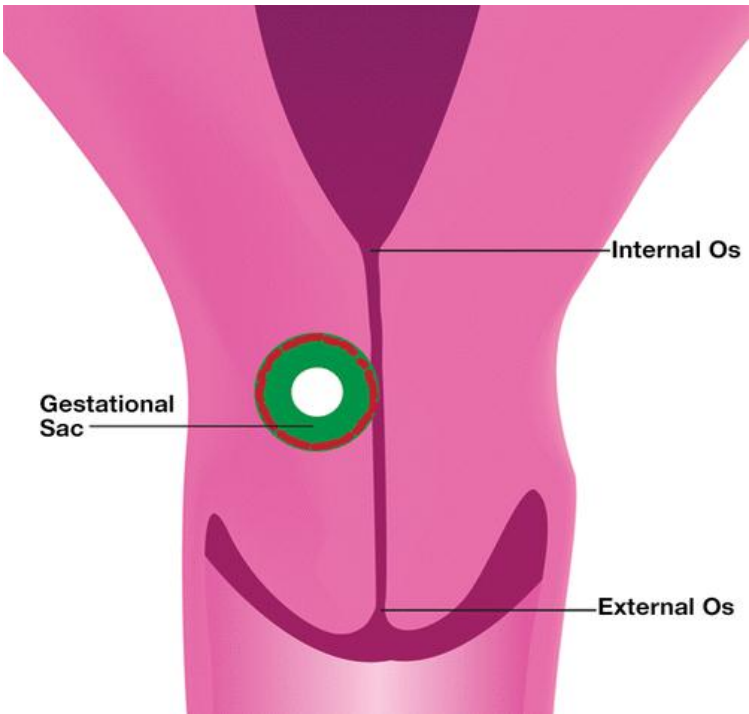
УЗ- признаки беременности в рудиментарном роге матки *ТВУЗИ*



- В полости матки визуализируется интерстициальная часть маточной трубы
- Плодное яйцо подвижно, отделено от матки и полностью окружено миометрием

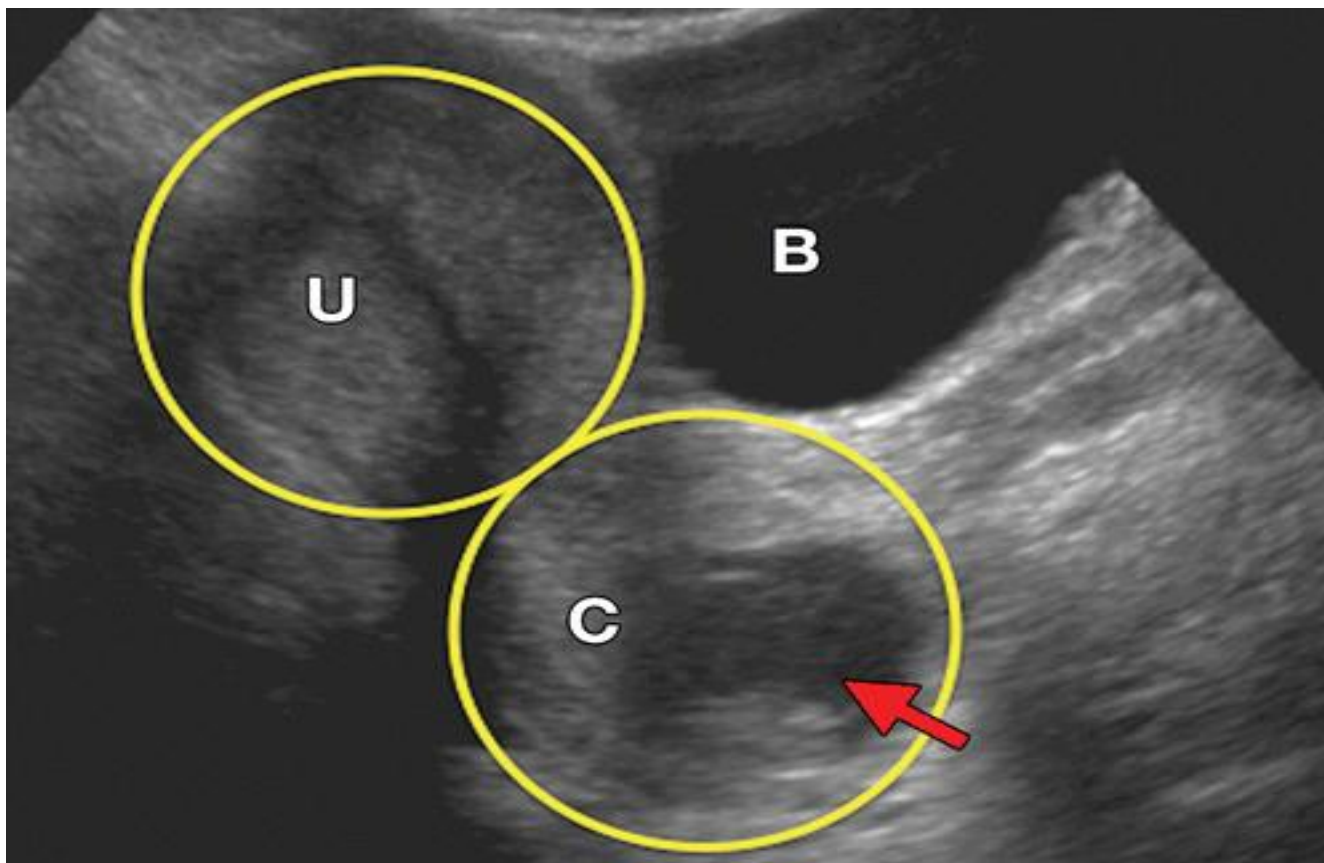
Шеечная беременность

УЗ- признаки



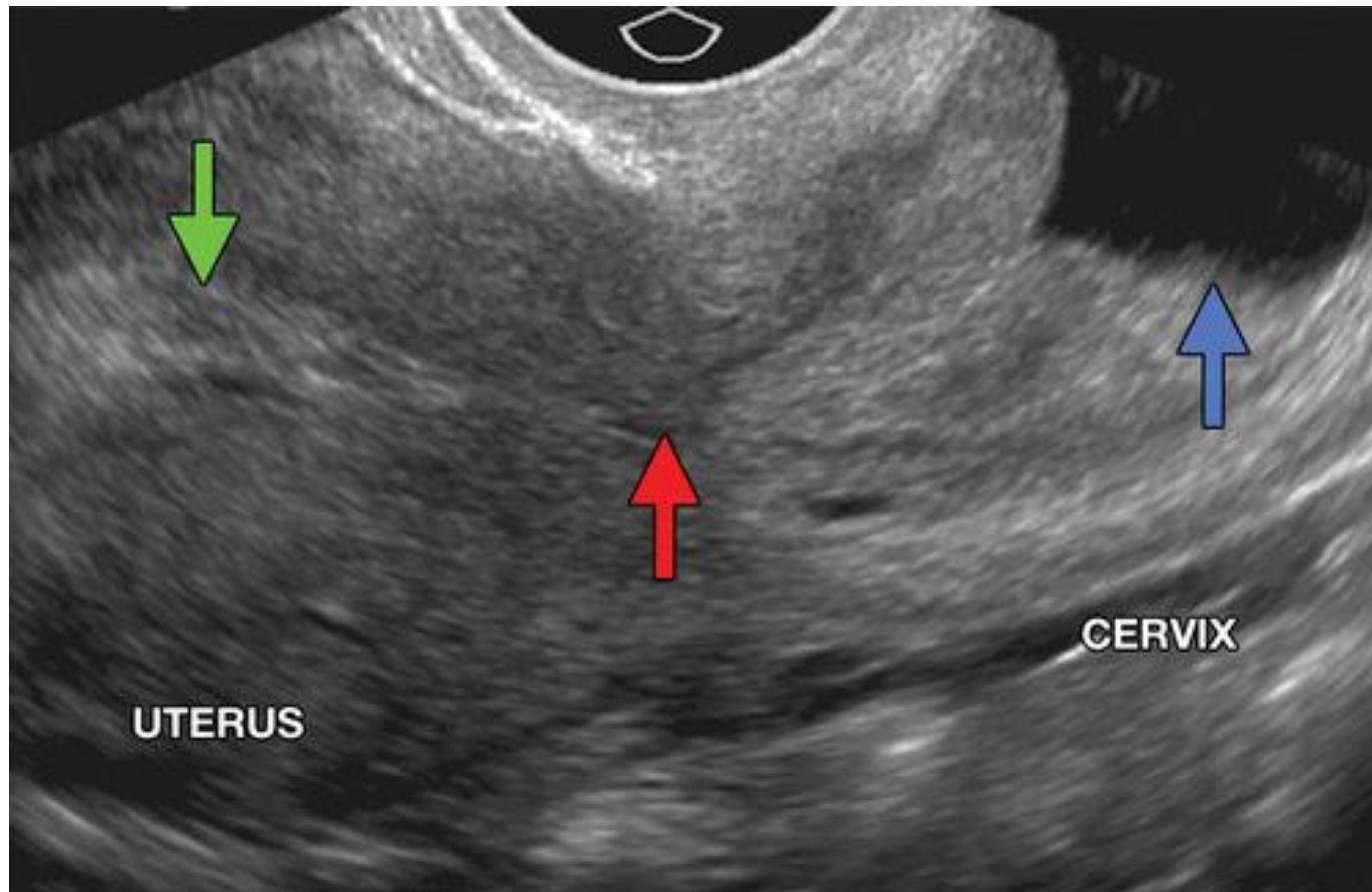
- Отсутствие плодного яйца в матки
- Бочкообразная шейка матки
- Плодное яйцо ниже уровня внутреннего зева шейки матки
- Отсутствие кровотока вокруг плодного мешка

Шеечная беременность



Шеечная беременность

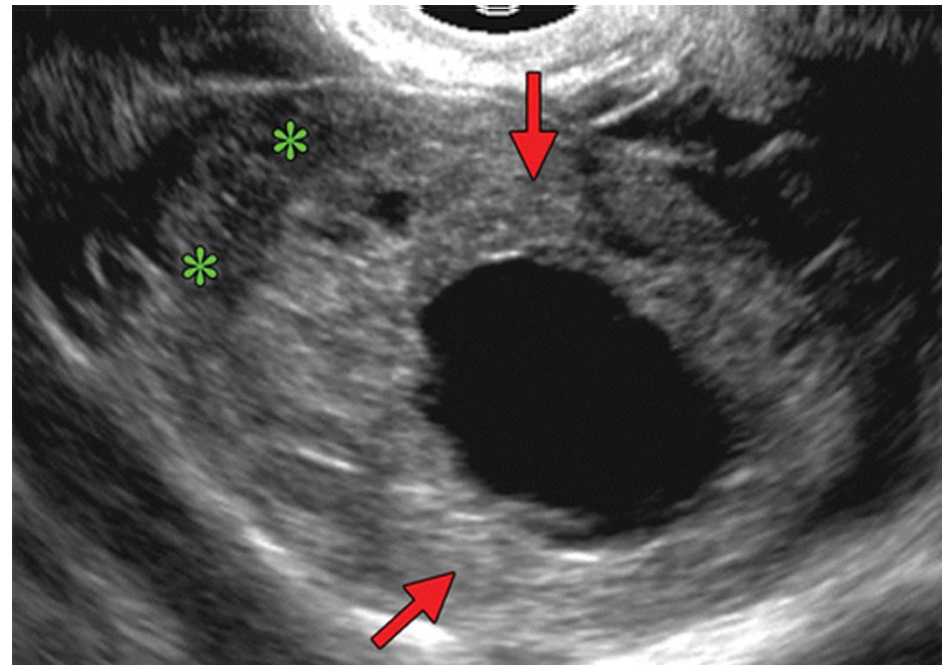
ТВУЗИ



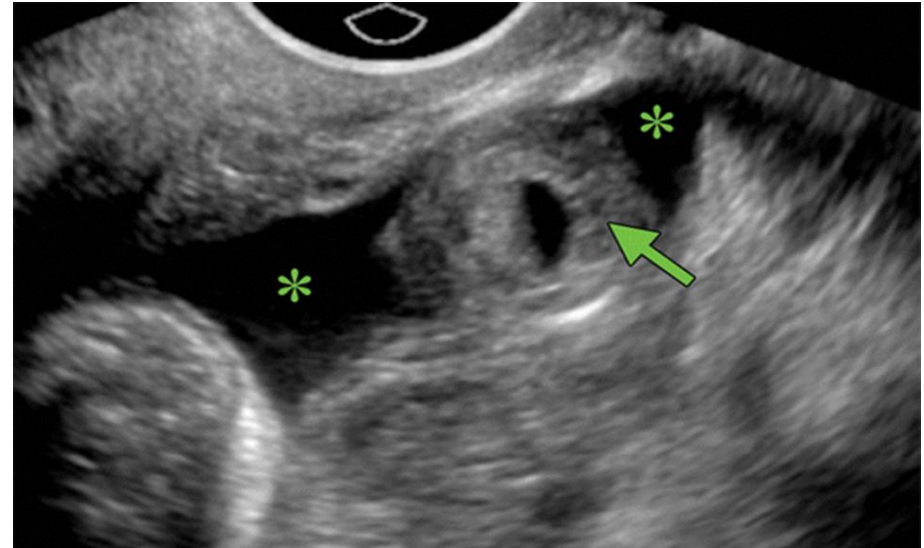
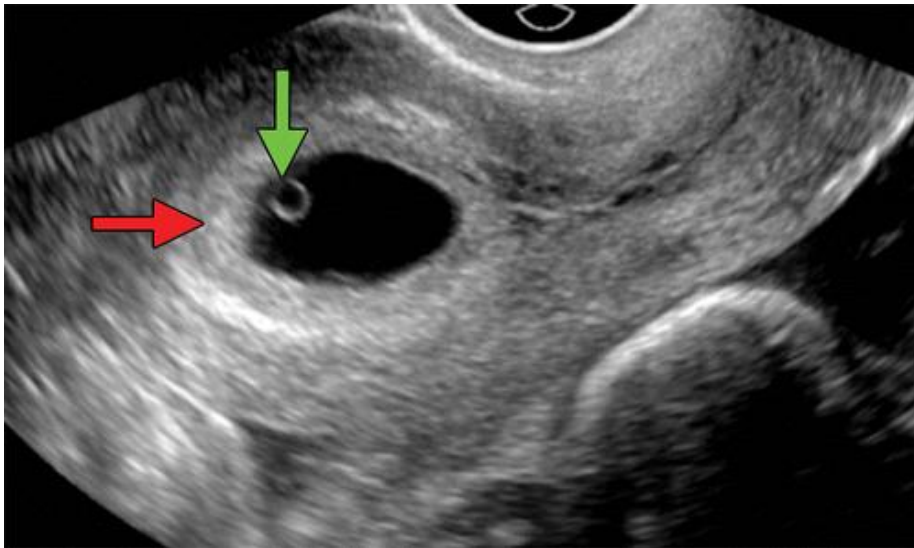
УЗ- признаки яичниковой беременности

Для диагностики яичниковой беременности специфических УЗ-критериев нет

- Отсутствие плодного яйца в полости матки
- Плодное яйцо неотделимо от прилегающей паренхимы яичника

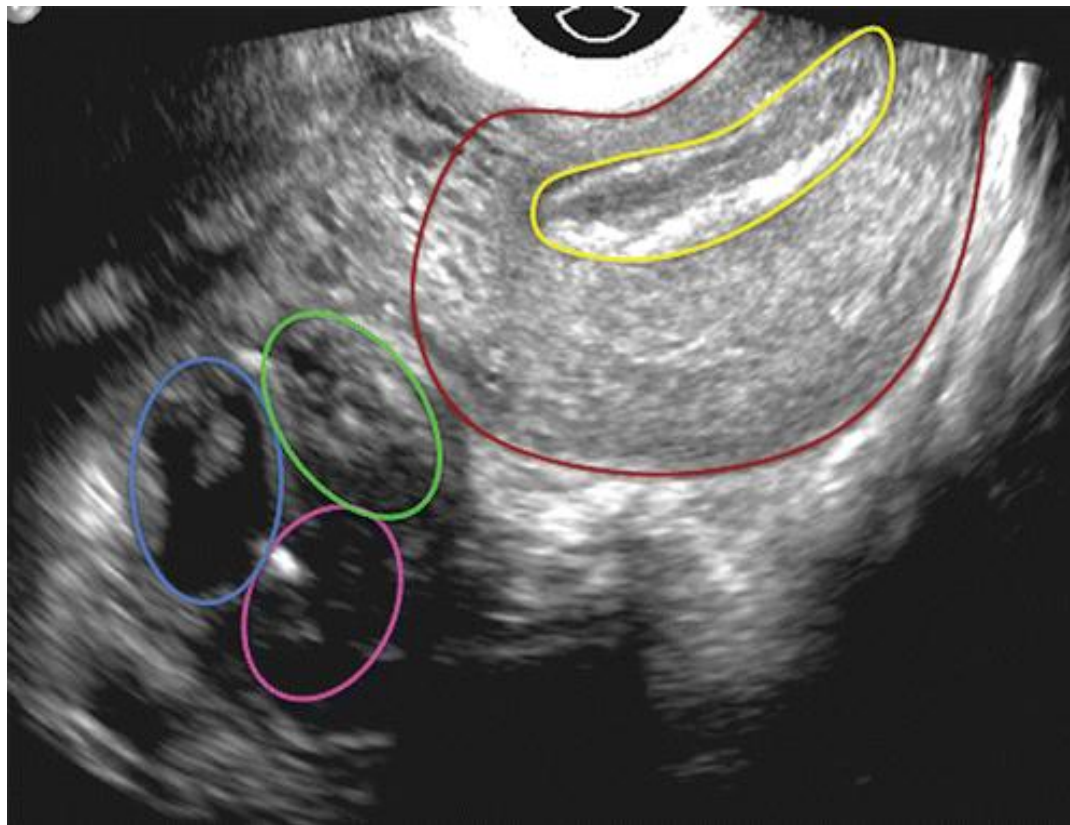


УЗ признаки гетеротопической беременности *ТВУЗИ*



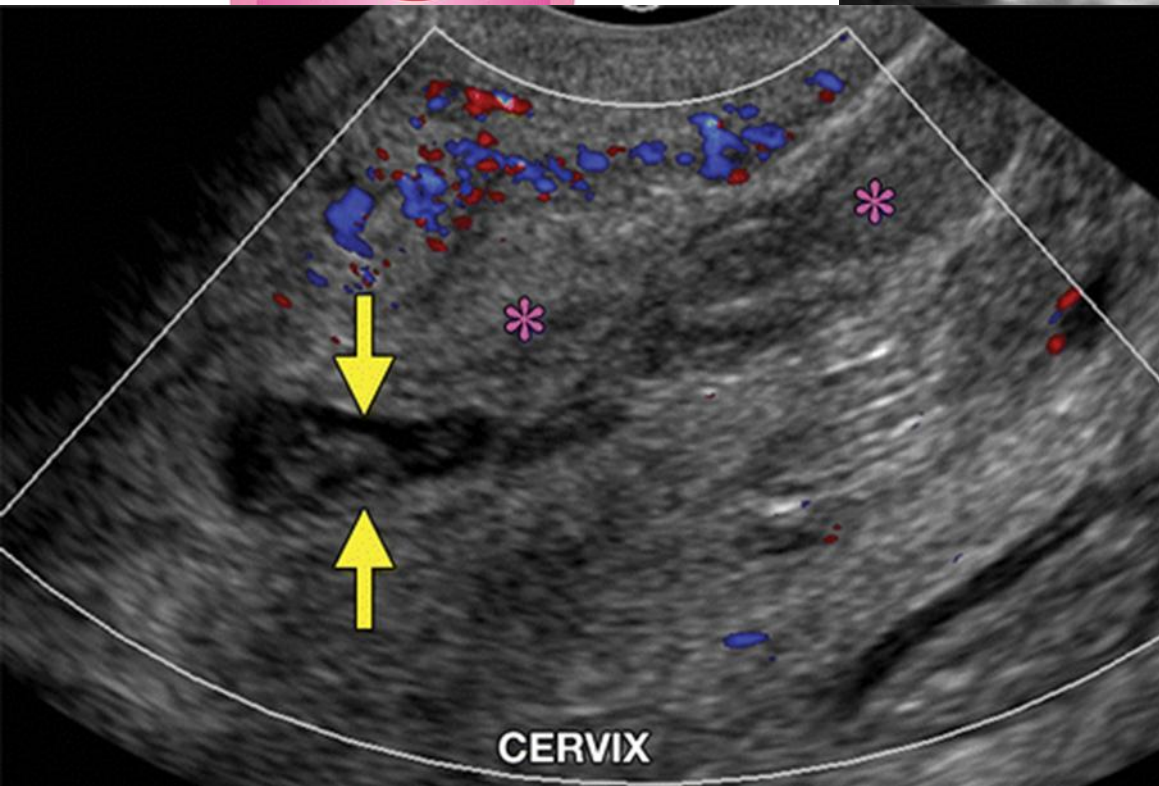
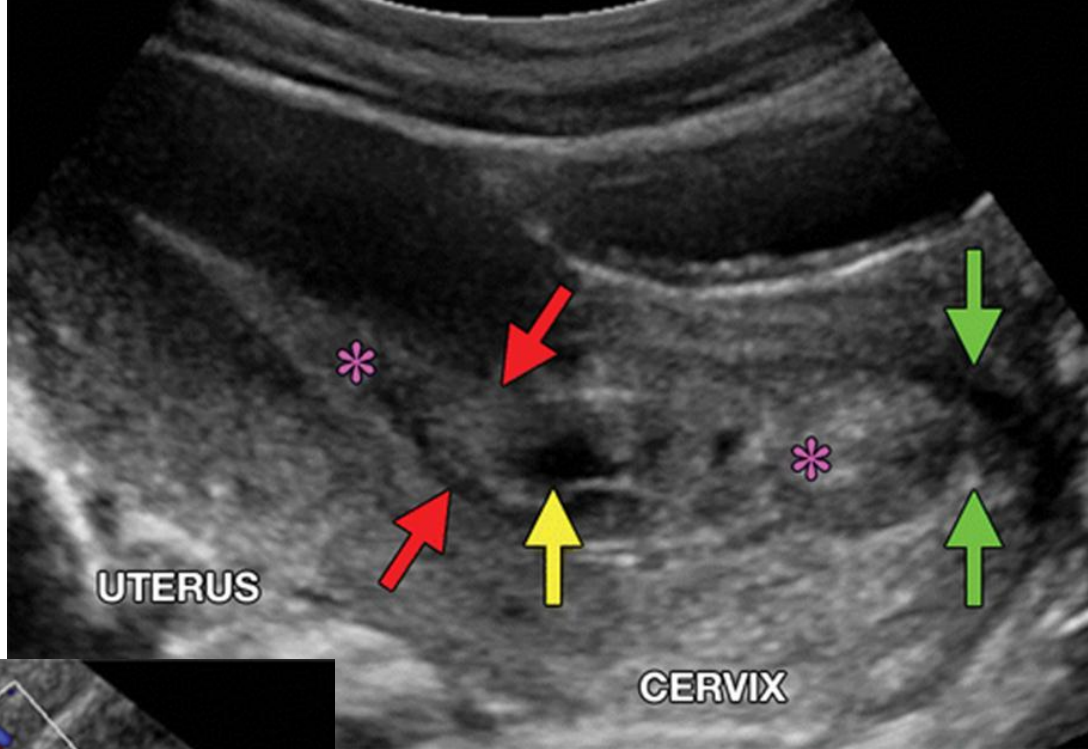
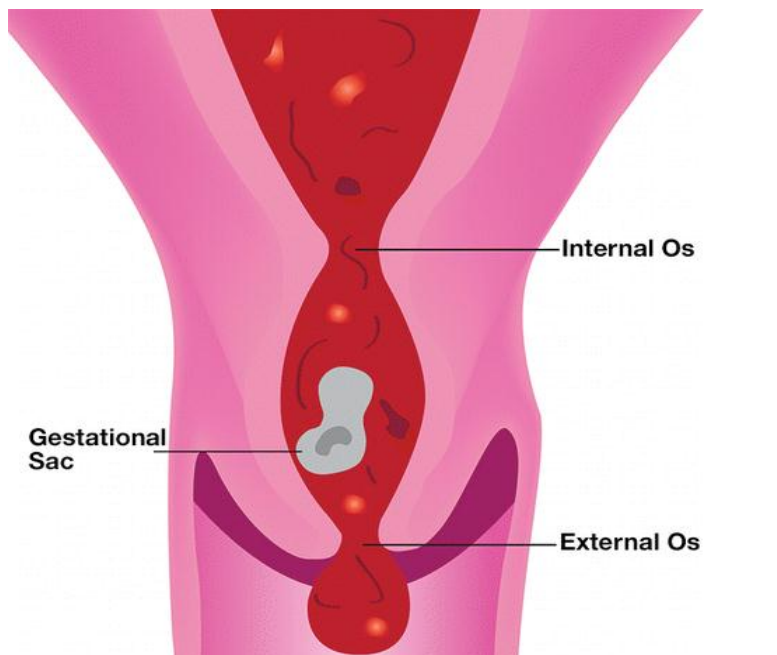
Признаки как у маточной и эктопической
беременности

Двойная внематочная беременность *ТВУЗИ*



УЗ- признаки угрозы прерывания беременности

- Не прикрепленный желточный мешок
- Желточный мешок с деформированным контуром
- Кровь в брюшной полости
- Шаровидная увеличенная матка
- Плохая визуализация плода
- Отсутствие сердечной деятельности плода



Деформированное
плодное яйцо в
цервикальном канале.
Открыт внутренний и
наружный зев.

Кровь в полости
эндометрия и
цервикальном канале.

Вывод

Для диагностики требуется исследование малого таза как абдоминальное, так и вагинальное

Клиническая картина может отсутствовать

Знание специфических УЗ-критериев , имеет решающее значение для правильной диагностики

Переводная статья

Uncommon Implantation Sites of Ectopic
Pregnancy: Thinking beyond the Complex
Adnexal Mass - RadioGraphics 2015; 35:946–959