

Федеральное государственное бюджетное образовательное учреждение
высшего образования "Красноярский государственный медицинский
университет имени профессора В.Ф. Войно-Ясенецкого" Министерства
здравоохранения Российской Федерации Кафедра урологии, андрологии,
сексологии ИПО

"Травма почки"

Выполнил:
Клинический ординатор
Евпак Алексей Вячеславович

Красноярск 2021 г

Оглавление

Травма почки

Повреждения мочеточников

Патанатомия

Клиническая картина

Диагностика

Лечение

ЗАКЛЮЧЕНИЕ

Литература

Травма почки

Травма почки являются наиболее распространенной **травмой мочеполовой системы**. Несмотря на внушительный "защитный каркас" состоящий из поясничной мышцы, ребра, тел позвонков и внутренних органов, почки имеют большую подвижность, а следовательно, паренхиматозные повреждения, а так же повреждение сосудов могут легко произойти.

Причиной **травмы почки** в большинстве случаев являются падения, дорожно-транспортные происшествия, удары, спортивных травмы, колото-резаные и огнестрельные ранения. Спонтанный разрыв почки является большой редкостью, тем не менее, большинство урологов будет иметь по меньшей мере два или три случая в течение всей жизни в урологической практике.

Почечные травмы могут быть классифицированы как тупые (не проникающие) или проникающие. В свою очередь как проникающие, так и не проникающие травмы могут быть разделены на две основные группы: крупные и мелкие повреждения.

Виды травмы почки

Тупая почечная травма может классифицироваться в зависимости от тяжести нанесенного повреждения, **наиболее распространенным видом тупой травмы** является контузия (ушиб) почки. Тупая травма в области 12 ребра сдавливает почку между ним и поясничным отделом позвоночника, вовлекая обычно нижний полюс почки, где 12 ребро сдавливает его. Почки также могут быть травмированы ударом в **переднюю брюшную стенку**, чуть ниже грудной клетки, в частности, при дорожно-транспортных происшествиях, при сдавливании рулем автомобиля. Благодаря ремням безопасности травмы брюшной полости с вовлечением мочеполовой системы составляют 11 % (из них половина являются травмы почек).

Проникающие травмы (обычно в результате огнестрельных и колото-резанных ранений) занимают 20 % почечных травм в городских условиях. Повреждение почки будет зависеть не только от направления, но и от скорости движения пули. Пуля с низкой скоростью будет проникать во все структуры на их пути. При ранении пулей с высокой скоростью движения нужно предполагать, что вокруг пулевого канала создается зона молекулярного сотрясения (зона повреждения тканей во много раз превосходящая диаметр раневого канала). Нож или другой острый предмет может без труда повредить ткань почки, особенно, если длина лезвия превышает или равна 8 см. Если даже при ранении почки развивается забрюшинная гематома, гематурия может не развиваться, пока чашечно-лоханочная система почки не включена в зону повреждения.

Существует также возможность ятрогенных травм (повреждение, вызванное врачебной манипуляцией), которые могут возникнуть при прохождении катетера через мочеточник (повреждение почечной лоханки) при выполнении биопсии почки, а также при наличии инфекции чашечно-лоханочной системы.

Классификация травмы почек

Различают несколько видов классификаций, но основным критерием остается объем и степень повреждения, а также тактика лечения в зависимости от тяжести травмы. Первая и вторая степени травмы почек являются легкими, третья, четвертая и пятая – тяжелые травмы. **Первая степень:** ушиб или субкапсулярная гематома, без паренхиматозного (тканевого) разрыва **Вторая степень:** наличие околопочечной гематомы, поверхностные повреждения коркового слоя, менее 1 см глубиной, без гематурии (кровь в моче) **Третья степень:** паренхиматозные (тканевые) повреждения, более чем 1 см в глубину, без гематурии **Четвертая степень:** глубокие повреждения почки, достигающие чашечно-лоханочную систему; либо тромбоз сегмента почечной артерии, без паренхиматозного повреждения **Пятая степень:** возможны три ситуации:

- тромбоз основной ветви почечной артерии
- множественные объемные повреждения ткани почки
- разрыв основной почечной артерии и/или вены

Наличие ассоциированной патологии усугубляет почечную функцию. Доктор обязательно заподозрит наличие ассоциированной патологии при наличии гематурии и основных симптомов травмы почек, даже если у пациента нет жалоб и его ничего не беспокоит.

Повреждения мочеточников

Закрытые (подкожные) повреждения **мочеточников** в изолированном виде представляют исключительную редкость; причиной их может быть ушиб при падении, ударе копытом, бревном и т. п.

Открытые повреждения мочеточника происходят при огнестрельных ранениях его или при операциях на органах таза (главным образом, гинекологических), когда происходит ранение тазового отдела мочеточника, причем ранение нередко остается незамеченным во время операции.

Повреждения мочеточников чаще всего происходят во время гинекологических операций, по ходу которых мочеточник может быть захвачен клеммами, проколот, надрезан, перерезан, перевязан. Лигатура может вызвать перегиб мочеточника, расширение вышележащей его части с последующим изъязвлением стенки и т. д. Наиболее часто повреждается, естественно, тазовый отдел мочеточника, причем чаще имеет место неполное (боковое) повреждение его и реже — полная перерезка; иногда мочеточник оказывается перевязанным лигатурой. Повреждения мочеточников диагностируются, как правило, после операции, нередко спустя длительное время (до месяца и более) и лишь в меньшей части случаев — во время оперативного вмешательства.

Огнестрельные ранения мочеточников наблюдаются редко. Это объясняется, с одной стороны, тонкостью и подвижностью мочеточника, а с

другой — тем, что он расположен близко к крупнейшим кровеносным сосудам и к органам брюшной полости, ранение которых быстро ведет к смерти.

Основными симптомами **ранения мочеточников** являются гематурия и выделение мочи из раневого отверстия. Случайные **ранения мочеточника**, не замеченные во время операции, ведут в зависимости от оперативного доступа к образованию мочеточниково-влагалищного свища, к перитониту или флегмоне клетчатки.

Ранения верхнего отрезка мочеточника требуют дифференцирования от ранений почки, что не представляет особых трудностей и достигается путем выделительной и ретроградной пиелографии.

Труднее отличить ранение тазового **отрезка мочеточника** от ранения мочевого пузыря. Дифференциальными признаками являются: 1) нормальное мочеиспускание при ранении мочеточника и расстройство мочеиспускания при ранении пузыря; 2) запаздывание или отсутствие выделения индигокармина из устья раненого мочеточника; 3) препятствие на месте ранения мочеточника при катетеризации его; 4) окрашивание в синий цвет мочи, выделяющейся из свища при наполнении мочевого пузыря раствором метиленовой синьки в случае его ранения и неокрашивание мочи при ранении мочеточника. Иногда ценные услуги оказывает фистулография.

Патанатомия

Закрытые повреждения почек могут возникать под влиянием как прямых, так и непрямых силовых воздействий. К числу первых относят удары и резкие толчки в поясничную область или живот (палкой, кулаком, копытом животного, частями машин), сдавление тела между твердыми предметами (буфера железнодорожных вагонов) или при спортивных приемах (захват в замок при борьбе) и др. Ко вторым относят силовые воздействия на почку, возникающие при падении с высоты, спортивных

прыжках, обширной травме тела при автомобильных или железнодорожных катастрофах и др.

Открытые повреждения почек в мирное время возникают под воздействием колющих и режущих предметов или снарядов огнестрельного оружия (пуля, дробь).

Относительно механизма повреждения почки при травме существуют многочисленные теории, согласно которым возникновение повреждений почки связывают с ее сгибанием, сжатием, сотрясением или смещением с последующим ударом о ребра или поперечные отростки позвонков, появлением в ней гидродинамического эффекта в связи с находящимися в почке жидкостями — кровью и мочой и др.

Вероятно, в многообразном механизме повреждений почки участвуют в совокупности различные факторы, состав и удельное значение которых в каждом случае непостоянны. Имеют значение сила и особенно направление удара, место и размеры нанесенной травмы. Определенную роль играют некоторые особенности организма (степень развития мускулатуры, подкожной и особенно околопочечной жировой клетчатки), общее состояние организма к моменту травмы (снижение мышечного тонуса при утомлении, увеличение внутрибрюшного давления при наполненном желудке и кишечнике и др.), патологические процессы почки (гидронефроз, опухоль, нефроптоз) или ее аномалии (поликистоз, дистопия).

Некоторые авторы допускают возможность возникновения повреждений почки на стороне, противоположной месту приложения травмирующей силы, в результате возникновения противоударного эффекта.

При открытых повреждениях почки механизм травмы более простой и зависит от свойств ранящего предмета, колото-резаного и огнестрельного характера повреждения.

Патологическая анатомия при повреждениях почек, как закрытых, так и открытых, отличается большим многообразием. Среди закрытых повреждений почки следует различать морфологические изменения, которые

развиваются при сохранении целостности ее фиброзной капсулы и поэтому не сопровождаются образованием околопочечной гематомы, разрывы почки и ее собственной капсулы с образованием околопочечной гематомы (урогематомы) и повреждения сосудов почечной ножки.

В группе повреждений почки, при которых целостность собственной капсулы не нарушается (подкапсульные повреждения), встречаются различной распространенности кровоизлияния (под собственной капсулой, в паренхиме или под слизистой оболочкой лоханки и чашечек почки), различные по протяженности разрывы почечной ткани, начинающиеся от поверхности органа или со стороны его чашечно-лоханочной системы и заканчивающиеся слепо или, напротив, сообщающиеся и (или) с подкапсульным пространством и (или) с системой полостей почки или локализующиеся в толще почечной паренхимы и не имеющие сообщений ни с той ни с другой стороны.

При повреждениях почки, сопровождающихся нарушением целостности ее фиброзной капсулы, также наблюдаются различные по глубине и распространенности разрывы почечной ткани — от поверхностных в корковом слое до проникающих в глубь мозгового слоя, но не сообщающихся с чашечно-лоханочной системой почки и сопровождающихся образованием околопочечной гематомы или, напротив, проникающих в систему полостей почки и сопровождающихся образованием урогематомы. В редких случаях вследствие образования множества глубоких разрывов паренхимы почка оказывается расчлененной на большее или меньшее количество частей, потерявших или частично сохранивших кровоснабжение и связь друг с другом. Этот вид повреждения почки называют размозжением.

Перечисленные повреждения почки не исчерпывают все возможные варианты макроскопических изменений в ней, возникающих вследствие травмы. В практике обычно встречаются различные сочетания указанных проявлений повреждения почки, а также и различного рода переходные формы.

При открытых повреждениях почки морфологические изменения в ней могут быть весьма разнообразными, что зависит от характера ранящего предмета (нож, пуля, дробь), направления раневого канала, расстояния, с которого произведен выстрел (для огнестрельных ранений), и др. Поэтому могут встретиться всевозможные формы повреждений почки. Ножевые повреждения обычно имеют линейную форму и не сопровождаются значительным разрушением почечной паренхимы. Огнестрельные же ранения, особенно произведенные с близкого расстояния и особенно дробью, могут привести к разрыву почки на отдельные части или ее размозжению. Если же выстрел произведен с дальнего расстояния и снаряд невелик, как и при ранении дробью, возникающее повреждение почки может быть незначительным.

Большинство авторов различают касательные, сквозные, слепые ранения почки и ее размозжение. При огнестрельных ранениях в связи с воздействием ударной волны и возникновением в почке гидродинамического эффекта в ней наряду с производимым ранящим предметом повреждением почечной ткани наступают в той или иной степени такие же анатомические изменения, как и при закрытой травме.

При ранениях почки в отличие от закрытой травмы, при которой разрывы почечной ткани происходят между артериальными магистральями, направление раневого канала может быть самым различным, в связи с чем повреждению могут подвергаться и крупные артериальные магистральи, что в свою очередь приводит к образованию обширных инфарктов почки. Вероятность такого рода повреждений тем больше, чем ближе рана расположена к воротам почки.

При микроскопическом исследовании поврежденной почки отмечаются выраженные дегенеративные изменения канальцевого аппарата вблизи зоны повреждения, кровоизлияния, тромбозы, инфаркты и зоны некроза. Повреждение сосудов почечной ножки как при закрытой, так и при открытой травме может быть полным, тогда нарушается непрерывность обоих сосудов

почки — артерии и вены, и частичным, тогда непрерывность почечных сосудов сохранена, а нарушена в той или иной мере целостность их стенки. Наряду с этим может иметь место полное или частичное повреждение одного из сосудов почечной ножки — артерии или вены. Кроме того, бывает и повреждение почечной артерии, состоящее в нарушении целостности одной только интимы при сохранении непрерывности сосуда и целостности остальных его слоен, что обычно встречается только при закрытой травме.

В большинстве случаев полного или частичного повреждения одного или обоих сосудов почечной ножки имеет место сильное кровотечение. При полном повреждении обоих почечных сосудов или только почечной артерии наступает некроз почки вследствие прекращения кровоснабжения. При частичном повреждении одного или обоих сосудов почки кровообращение в ней в той или иной мере сохранено. В случаях повреждения интимы в местах ее надрыва остро наступает тромбоз артерии с последующим некрозом почки в случае полного прекращения кровоснабжения.

Повреждение сосудов почечной ножки может сопровождаться повреждением в той или иной мере почечной паренхимы, поэтому при сохранении кровообращения в почке может иметь место кровотечение и в мочевые пути.

Клиническая картина

Течение закрытых и открытых повреждений почек определяется как тяжестью почечной травмы, так и анатомическими особенностями, и зависит во многом от изолированного или сочетанного характера почечной травмы. Субкапсулярные повреждения почки, при которых вследствие образования небольших поверхностно расположенных и (или) глубоких внутриорганных разрывов наблюдаются подкапсулярные и внутриорганные гематомы, обычно отличаются благоприятным течением. Спустя 3—5 дней со времени травмы

выраженность клинических симптомов начинает уменьшаться, а общее состояние больных постепенно улучшается.

Известны, однако, наблюдения, когда при субкапсулярных повреждениях почки после обычного в первые дни после травмы течения выраженность клинических симптомов не только не уменьшается, но в некоторой степени даже нарастает, особенно это происходит в тех случаях, когда течение субкапсулярного повреждения почки осложняется воспалительным процессом, в частности пиелонефритом. Клиническая картина при наступлении этого осложнения резко меняется: нарастают боли в области поврежденной почки, при пальпаторном исследовании иногда удается установить ее увеличение и болезненность, отмечается высокий подъем температуры тела, сопровождающийся ознобами и проливными потами, нарастает лейкоцитоз в крови. Наряду с этим может усиливаться гематурия, принимая иногда угрожающий характер, может появиться пиурия. Течение повреждений почек, при которых наступает разрыв фиброзной капсулы и паренхимы почки, зависит главным образом от распространенности повреждения и величины образовавшейся околопочечной гематомы. Ее ли при небольших поверхностных разрывах кровотечение из почки небольшое и сравнительно быстро прекращается, то при более распространенных и глубоких ее; разрывах в большинстве случаев образуется относительно большая околопочечная гематома, которая, увеличиваясь в объеме, может затем в случае продолжающегося кровотечения распространиться забрюшинно вверх до диафрагмы и вниз до малого таза. В крайне редких случаях через тот или иной срок после травмы указанная гематома может отмечаться в мошонке или под кожей бедра. Течение повреждений почек в значительной мере обусловлено особенностями кровотечения из почки при ее травме. Это кровотечение наиболее часто происходит в мочевые пути и в околопочечное пространство; в редких случаях, оно, кроме того, может происходить в брюшную или плевральную полость. Важным моментом в течении закрытой травмы почек

является степень проявления и характер гематурии. В большинстве случаев гематурия носит кратковременный характер. Проявившись при первом после травмы мочеиспускании, она может отмечаться однократно, повторяться при каждом из последующих мочеиспусканий или возобновиться после нескольких мочеиспусканий, при которых выделялась обычная моча. Даже в случаях непрерывно продолжающейся гематурии ее интенсивность при каждом из мочеиспусканий бывает различной. Продолжительность гематурии варьирует в широких пределах. В редких случаях гематурия может продолжаться до нескольких недель. Вследствие закупорки мочеточника свернувшейся в нем кровью иногда в поврежденной почке отмечается возникновение острых болей — почечной колики, которая успокаивается после отхождения в мочевой пузырь червеобразных сгустков. Такая ситуация, при которой в поврежденной почке наступает повышение внутрилоханочного давления, может привести к увеличению существующего повреждения и усилению в связи с этим кровотечения как в мочевые пути, так и в околопочечное пространство. В отдельных случаях свертывание значительного количества содержащейся в моче крови наступает в мочевом пузыре. При этом происходит образование огромных по размеру кровяных сгустков, которые занимают полость мочевого пузыря, обуславливая частичную или полную задержку мочи. Наступает так называемая тампонада мочевого пузыря сгустками крови. В результате этого у больных возникают мучительные позывы к мочеиспусканию, тенезмы, а при пальпации в надлобковой области определяется шаровидное выпячивание — переполненный кровяными сгустками и мочой мочевой пузырь. В связи с тем что в подобных случаях опорожнить мочевой пузырь от кровяных сгустков даже специальным инструментом (эвакуатором) удается не всегда, иногда возникает необходимость в выполнении высокого сечения мочевого пузыря. Это имело место в одном из наших наблюдений. По мнению большинства авторов, гематурия отсутствует при наиболее легких, поверхностных повреждениях почки и наиболее тяжелой ее травме — при повреждении

сосудов почечной ножки, при отрыве мочеточника от почечной лоханки и при обширных разрывах последней, когда кровь из нее изливается в околопочечное пространство, и, наконец, при закупорке мочеточника поврежденной почки сгустком крови.

При отрыве почки от ее сосудистой ножки или полном; разрыве одной только почечной артерии гематурии в связи с сопутствующей травмой почечной паренхимы, естественно, не бывает. Однако при изолированном разрыве почечной вены или (и) частичном повреждении почечной; артерии, когда кровоснабжение почки в какой-то мере сохранено, гематурия часто сопутствует повреждению сосудов почечной ножки из-за одновременной травмы почечной паренхимы. Перечисленные выше моменты, в результате которых гематурии может не быть, все же не является наиболее частой причиной отсутствия гематурии при закрытой травме почек. Основной и наиболее частой причиной отсутствия гематурии при закрытых повреждениях почек является наступающая в результате и тотчас после травмы анурия. По этой причине поступившая в полости поврежденной почки кровь "не успевает" достигнуть мочевого пузыря к моменту первого после травмы мочеиспускания или первой катетеризации мочевого пузыря, вследствие чего из последнего эвакуируется обычная моча, находившаяся в нем еще до травмы. Это обстоятельство, по всей вероятности, является причиной того, что у части пострадавших наступившая после травмы анурия практически вначале не распознается. Правда, при изолированных повреждениях почек анурия встречается чрезвычайно редко. Как правило, она наблюдается у пострадавших, находящихся в тяжелом и крайне тяжелом состоянии, сопровождающемся шоком, у которых наряду с повреждением почек имеет место и сопутствующая тяжелая травма других органов. При закрытой травме почек гематурия, по-видимому, может отсутствовать и при ненарушенной функции обеих почек в тех случаях, когда венозный стаз, наступивший в почке вследствие травмы, оказывается недостаточным, чтобы вызвать разрыв фрониксов с последующим поступлением крови в чашечно-

лоханочную систему почки. Гематурия может отсутствовать и тогда, когда в результате травмы наступает угнетение функции одной только поврежденной почки при сохраненной нормальной функции другой почки, что часто прослеживается на урограммах, произведенных вскоре после травмы. В этих случаях в первое время моча может поступать в мочевой пузырь только из неповрежденной почки. Поэтому у части больных, у которых вначале отсутствует гематурия, последняя появляется позже, по мере восстановления функции поврежденной почки и "вымывания" мочой крови из ее лоханки в мочевой пузырь. Нередко при травме почек гематурия приобретает и. термиттирующий характер. По-видимому, значительную роль в возникновении перемежающейся гематурии следует отнести развития посттравматического воспалительного процесса в почечной паренхиме и возникновению вследствие этого венозного стаза в ней с последующим интермиттирующим разрывом тонкостенных форикулярных вен. Следует также допустить, что гематурия может прекратиться и вновь начаться вследствие отрыва образовавшегося тромба или его расплавления из-за присоединения инфекции. Кровотечения в мочевые пути, обуславливающие гематурию, могут быть первичными, возникающими непосредственно после травмы, вторичными, которые обычно наступают на 8—10-й день после травмы и связаны с отторжением ранее образовавшихся тромбов, и поздними, которые могут появиться через 3—4 нед после травмы вследствие септических, как считает Л. И. Дунаевский (1969), эрозий сосудов, а также нагноения травматических инфарктов почки. Способствующим фактором для возникновения поздней гематурии иногда является мышечное напряжение. При открытых повреждениях почек наблюдаемые иногда вторичные и поздние кровотечения обычно также являются следствием присоединения осложнений воспалительного характера, некроза и расплавления поврежденных участков почечной паренхимы, а также нагноительных процессов вокруг инородных тел, оказавшихся в почке.

Важно заметить, что даже в случаях, когда в одной из порций мочи обнаруживается примесь "старой" крови, в последующих порциях иногда отмечается наличие свежей крови, что настораживает обычно, так как это указывает, что наряду с опорожнением очагов "старых" кровоизлияний имеет место возобновившееся кровотечение, которое в любой момент может резко усиливаться и стать опасным для жизни пострадавшего. Поэтому любое изменение цвета мочи вследствие появления примеси свежей или "старой" крови требует самого пристального внимания и динамического наблюдения. Кровотечение из поврежденной почки в околопочечное пространство в большинстве случаев через тот или иной срок после травмы останавливается спонтанно, по-видимому, тогда, когда давление в околопочечной гематоме уравнивается давлением крови в кровоточащих сосудах. А поскольку обычно при повреждениях почек кровотечение происходит большей частью из разорванных вен, а не артерий, между которыми в радиарном направлении располагаются глубокие разрывы паренхимы, то становится понятной высокая частота самопроизвольной остановки кровотечения из поврежденной почки. Кроме того, следует также учесть, что по сравнению с кровотечением наружу или в свободные полости кровотечение в околопочечное пространство в значительной мере затруднено тем, что это пространство заполнено жировой клетчаткой. Поэтому нередки наблюдения, когда ко времени оперативного вмешательства на поврежденной почке кровотечение из нее уже успело самопроизвольно прекратиться.

Однако ко времени самопроизвольной остановки кровотечения из поврежденной почки в околопочечном пространстве может накопиться различное количество крови в зависимости от продолжительности и интенсивности кровотечения.

Величина и интенсивность кровопотери главным образом зависят от распространенности почечной травмы и особенностей поврежденных при этом сосудов — их характера, вида и калибра. В случаях, когда кровотечение из поврежденной почки паренхиматозное, оно обычно вскоре

останавливается и поэтому образовавшаяся параренальная гематома, как правило, небольшая. При магистральном же типе почечного кровотечения, которое чаще всего бывает венозным или артериовенозным и редко артериальным, в большинстве случаев образуется околопочечная гематома значительных размеров. Иногда образование такой параренальной гематомы в силу тех или иных причин происходит не вскоре после травмы, а в течение более продолжительного времени. В подобных случаях клиническое течение травмы почки ни вначале, ни в более поздние сроки не оставляет впечатления о развившемся внутреннем кровотечении; происходит компенсаторная реакция организма по восполнению объема циркулирующей крови и скорости кровотока за счет учащения сердечной деятельности, мобилизации крови из депо, спазма мелких периферических артерий. Иногда лишь впоследствии в силу значительного постепенного накопления крови в околопочечном или даже и в забрюшинном пространстве клиническая картина внутреннего кровотечения становится более четкой.

В большинстве случаев при изолированных повреждениях почек имеет место небольшая кровопотеря, которая обычно не проявляется ни клиническими симптомами, ни уменьшением числа эритроцитов, ни снижением уровня гемоглобина. Даже в случаях более значительной кровопотери при лабораторном исследовании это выявляется не сразу, а спустя 5—10 ч и более после травмы. Многократные лабораторные исследования крови, которые позволяют изучить вопрос в динамике, тоже не всегда дают достоверную информацию о степени кровопотери. Несмотря на абсолютное уменьшение массы эритроцитов, показатели содержания эритроцитов и гемоглобина в крови вскоре после кровопотери могут снизиться незначительно или оставаться в пределах нормы. Более достоверным показателем кровопотери по сравнению с гемоглобином крови следует считать уровень гематокрита. Для получения достоверных сведений о степени кровопотери результаты лабораторных анализов крови необходимо

оценивать только в сопоставлении с результатами других методов исследования.

Возникающее в редких случаях при закрытой травме почек сильное кровотечение в околопочечное пространство не имеет обычно тенденции к прекращению. Оно может иметь место при таких тяжелых повреждениях, как множественные глубокие разрывы почки, размозжение ее, разрыв сосудов почечной ножки. В подобных случаях может наблюдаться так называемое молниеносное течение повреждения почки, при котором за короткий срок, если своевременно не произведено экстренное оперативное вмешательство, наступает смерть от острой кровопотери. У таких больных острой кровопотере соответствуют и клинические проявления: жалобы на головокружение, мелькание мушек перед глазами, выраженное беспокойство, сменяющееся сонливостью, общей слабостью и апатией, резкая бледность кожных покровов и слизистых оболочек, исчезновение розовой окраски губ, малый, частый пульс на периферических артериях, прогрессирующее падение артериального давления, глухие тоны сердца, учащенное поверхностное дыхание, затемнение или потеря сознания, если наступает терминальное состояние.

Заслуживает внимания тот факт, что в течении тяжелых повреждений почки, при которых на первый план выступают симптомы острой кровопотери, чаще можно различить 2 периода: 1 — мнимого благополучия, когда по клинической картине создается ложное впечатление, что речь идет о неопасной для жизни больного почечной травме, не требующей оперативного вмешательства; 2 — выраженной острой кровопотери, когда состояние пострадавшего прогрессивно ухудшается и возникает необходимость экстренного оперативного вмешательства. Продолжительность 1-го периода варьирует в широких пределах от нескольких десятков минут до многих часов, в зависимости от интенсивности внутреннего кровотечения. По всей вероятности, 1-й период обусловлен компенсаторной реакцией организма, направленной на восполнение объема циркулирующей крови и скорости

кровотока. Второй период, при котором появляется приведенная выше клиническая картина острой кровопотери, указывает на истощение компенсаторных механизмов.

Известно, однако, немало тяжелых повреждений почки, в клиническом течении которых признаки кровотечения в околопочечное пространство вовсе отсутствуют, а возникшая необходимость в оперативном вмешательстве диктуется не кровотечением, а тяжестью анатомических нарушений. В подобных случаях причина отсутствия значительного кровотечения при тяжелой травме почки заключается в том, что, как уже было отмечено, глубокие разрывы почечной ткани обычно происходят между артериальными стволами, которые в большинстве случаев имеют радиарное направление. Крупные вены нередко сопутствуют артериям и поэтому также могут остаться неповрежденными.

Касаясь вопроса об опасности для жизни первичных кровотечений из поврежденной почки или сосудов ее ножки в околопочечное пространство, важно уточнить, возникает ли угрожающая кровопотеря. Между тем решить этот вопрос чрезвычайно трудно, так как собрать и замерить объем крови, излившейся в околопочечное пространство, наподобие того, как это часто делают при кровоизлияниях в брюшную полость, практически невозможно по той причине, что эта кровь в короткий срок пропитывает околопочечную, а при обильном кровотечении и всю забрюшинную жировую клетчатку с соответствующей стороны. Определение же объема циркулирующей крови не отличается достаточной для этого достоверностью при том, что часть крови изливается в мочевые пути, обуславливая гематурию. Поэтому о величине имевшего место кровотечения из поврежденной почки можно при операции или при вскрытии судить лишь ориентировочно, в зависимости от обилия кровяных сгустков в околопочечном пространстве, степени и распространенности пропитывания кровью окружающей жировой клетчатки. Обычно величину кровоизлияния в околопочечное пространство оценивают условно как небольшое, умеренное или значительное в зависимости от

создавшегося у врача общего впечатления. Если существование околопочечной гематомы обнаруживают при лапаротомии, когда указанная гематома при целостности заднего листка париетальной брюшины "выбухает" в брюшную полость, то в случаях образования в области соответствующей почки небольшой "подушки" ее рассматривают как небольшую. Если выступающая околопочечная гематома имеет величину с кулак, ее считают умеренной, а если эта гематома величиной с голову новорожденного или больше, то значительных размеров. Конечно, такая оценка величины кровоизлияния в околопочечное пространство является в значительной мере субъективной и создает лишь ориентировочное представление о величине кровопотери у больного.

Кровопотеря в 500 мл действительно не представляет непосредственной опасности для жизни больного, однако, даже не говоря о повреждении сосудов почечной ножки, когда за короткий срок может наступить кровопотеря, вызывающая смерть, при тяжелом повреждении почки кровопотеря может составить лишь 500 мл только в случаях, когда оперативное вмешательство производилось вскоре после травмы и большее количество крови еще не успело излиться.

При закрытых повреждениях почек кровотечение в околопочечное пространство может носить и вторичный характер, возникнув через тот или иной срок после травмы. Причиной таких вторичных кровотечений может быть отторжение тромбов, развитие воспалительного процесса, наступление второй фазы при так называемом двухфазном разрыве почки, а также увеличение в силу тех или иных причин повреждения почки путем распространения его на неповрежденные участки почечной паренхимы.

Клинически в подобных случаях также могут отмечаться более или менее выраженные признаки внутреннего кровотечения, наряду с которыми можно иногда отметить также увеличение в размере околопочечной гематомы, если ее существование наблюдалось и раньше, или ее первоначальное появление, если после травмы она не определялась вовсе.

Выявление у больных с закрытой травмой почки околопочечной гематомы и наблюдение за ее обратным развитием имеет большое практическое значение, так как часто величина этой гематомы в известной мере может указывать на тяжесть почечной травмы и, кроме того, является хорошим косвенным показателем течения последней. Обратное развитие околопочечной гематомы происходит медленно, сопровождается субфебрильной температурой, иногда желтушностью склер, часто повышением числа лейкоцитов и уровня билирубина крови. При пальпаторном исследовании в области соответствующей почки отмечается вначале эластической консистенции, с гладкой поверхностью, малоболезненное округлой формы образование, которое в последующем, постепенно уменьшаясь в размере, становится более плотным, с неровной поверхностью и безболезненным. Кривая температуры тела и числа лейкоцитов в крови постепенно снижается и достигает нормальных цифр примерно через 2—3 нед. К этому же времени перестает определяться пальпаторно и околопочечная гематома.

Большую опасность при травме почек представляет кровотечение в брюшную полость через образовавшиеся дефекты в париетальном листке брюшины вблизи поврежденной почки.

Эта опасность и при закрытой, и при открытой травме почек заключается в том, что такое кровотечение в отличие от кровотечения в околопочечное пространство часто не имеет тенденции к самопроизвольному прекращению. Аналогичное положение может иметь место при торакоабдоминальном повреждении, когда кровь из околопочечного пространства через отверстие в диафрагме поступает в плевральную полость, чему способствует также присасывающее действие грудной клетки.

Особого внимания заслуживает течение закрытых и открытых повреждений почки в случаях, когда вследствие нарушения целостности ее чашечно-лоханочной системы в связи с травмой в околопочечное пространство поступает моча.

В момент травмы в указанных случаях в околопочечное пространство может изливаться лишь то незначительное количество мочи, которое к этому времени находилось в лоханке соответствующей почки, что практического значения не имеет. В первое время после травмы почки ее функция обычно значительно угнетена, поэтому в этом периоде поступление мочи в околопочечное пространство незначительное или отсутствует, в связи с чем практически вначале следует иметь в виду лишь возможность образования околопочечной гематомы, а не урогематомы. Лишь впоследствии по мере восстановления функции поврежденной почки и поступления мочи в параренальное пространство постепенно развивается мочевиная инфильтрация околопочечной, а затем и забрюшинной клетчатки. Пропитанная кровью и мочой жировая клетчатка некротизируется. Мочевая инфильтрация распространяется книзу в малый таз. Если своевременно не произведено оперативное вмешательство, то с присоединением инфекции развивается гнойно-воспалительный процесс — вначале острый паранефрит, а затем флегмона забрюшинного пространства. Наряду с этим развивается тот или иной гнойно-воспалительный или воспалительный процесс и в самой поврежденной почке (абсцесс, карбункул, апостематозный нефрит, а также токсический нефрит, пиелонефрит), развивается клиническая картина уросепсиса. Постепенно наступают дегенеративные изменения в других органах: неповрежденной почке, печени, селезенке. Появляется и быстро нарастает печеночно-почечная недостаточность. Возникают эмболические гнойные очаги в других органах: печени, легких и др. Смерть наступает от сепсиса и печеночно-почечной недостаточности. Быстрота течения этого процесса зависит от характера повреждения почки и количества мочи, поступающей в околопочечное пространство, характера и тяжести сопутствующих повреждений, общего состояния пострадавшего, вирулентности инфекции.

Клинически указанное течение травмы почки в период нарастания и распространения мочевиной инфильтрации проявляется рядом местных и

общих симптомов. К числу местных симптомов относятся усиление сглаженности соответствующей поясничной области, болезненности при пальпации области поврежденной почки, возобновление защитного напряжения мышц передней брюшной стенки и слабо выраженного симптома Щеткина — Блюмберга, появление или увеличение границ ранее отмеченного притупления при перкуссии соответствующей половины живота, не смещающегося при изменении положения тела.

Среди общих симптомов появляются клинические признаки нарастания мочевого интоксикации: сухость во рту, вялость и апатия, периодически наступающее возбужденное состояние больного, бессонница, спутанное сознание, повышенная потливость и др. В крови появляется умеренный лейкоцитоз. Биохимические сдвиги проявляются в увеличении уровня остаточного азота, мочевины, креатинина крови, нарастании ацидоза.

С началом развития забрюшинной мочевого флегмоны состояние пострадавшего резко ухудшается: черты лица заостряются, глаза западают, появляется или усиливается желтушность склер, сухость кожи; на фоне симптомов мочевого интоксикации появляются признаки септического состояния: высокая температура тела гектического типа, сопровождающаяся ознобами и проливными потами, высокий лейкоцитоз в крови со сдвигом формулы влево, прогрессирующее снижение гемоглобина. Появляются сильные боли в области поврежденной почки и соответствующей половины живота. Отмеченные выше местные симптомы становятся выраженными более резко. Бурное и быстрое клиническое течение забрюшинной мочевого флегмоны наблюдается редко, в основном при огнестрельных ранениях почки, которые, как правило, бывают инфицированными, особенно когда инородное тело, являющееся очагом инфекции, остается в околопочечной клетчатке. Чаще распространение гнойно-воспалительного процесса ограничивается околопочечной клетчаткой и проявляется в более позднем периоде, развиваясь с самого начала медленно и вяло.

При закрытой травме почек гнойно-воспалительные процессы в околопочечной, а тем более в забрюшинной клетчатке встречаются редко. Причина этого кроется в том, что при разрывах почки, "проникающих" в ее чашечно-лоханочную систему, количество мочи, обычно изливающееся в околопочечное пространство, за редким исключением, невелико, так как околопочечная клетчатка оказывает "выходящей" из поврежденной почки моче определенное сопротивление, которое постепенно возрастает по мере увеличения мочевого инфильтрации клетчатки вследствие поступления в околопочечное пространство новых порций мочи. Наряду с этим при проходимом мочеточнике отток мочи по нему из этой почки происходит беспрепятственно, что в конечном итоге не создает благоприятных условий для "выхода" новых порций мочи из поврежденной почки в околопочечное пространство, а следовательно, и для возникновения в этом месте воспалительного очага, имеющего тенденцию к распространению. Поэтому в большинстве случаев в околопочечной клетчатке под воздействием мочи и в некоторой степени инфекции наступает ограниченный некроз, сменяющийся затем склерозом. Именно поэтому у многих больных, у которых в связи с травмой почки отмечается поступление мочи в околопочечное пространство и оперативное вмешательство по тем или иным причинам не выполнено, удается достигнуть выздоровления с помощью одного только консервативного лечения.

В подтверждение изложенного выше важно заметить, что при оперативных вмешательствах, производимых даже спустя 3—5 сут после закрытой травмы почки, обычно обнаруживают мочу в небольших (30—50 мл) количествах даже при значительных разрушениях не только почки, но и почечной лоханки, когда в околопочечном пространстве следовало бы ожидать особенно больших скоплений мочи. Так, в одном из наших наблюдений полного поперечного разрыва почки, где оперативное вмешательство производилось спустя одну неделю после поступления

больного в институт, в околопочечном пространстве при операции было обнаружено лишь около 20 мл мочи.

Иначе может обстоять дело при нарушенной проходимости мочеточника, в силу чего моча вытекает из поврежденной почки по основному или единственному свободному пути — через образовавшийся дефект в чашечно-лоханочной системе и паренхиме почки — в околопочечное пространство. Причиной нарушения проходимости мочеточника может, по-видимому, быть кровяной сгусток, закупоривающий его просвет, или первоначальное сдавление мочеточника образовавшейся околопочечной гематомой значительных размеров, которая по мере поступления в околопочечное пространство очередных порций мочи превращается в урогематому, в свою очередь постепенно еще больше сдавливающую мочеточник, способствуя тем самым поступлению в околопочечное пространство еще большего количества мочи. Образуется так называемый порочный круг. В практике, однако, подобные наблюдения встречаются крайне редко, так как эти повреждения почек обычно распознаются достаточно хорошо, в связи с чем предпринимается необходимое лечение.

Среди наших наблюдений лишь в одном случае, закончившемся выздоровлением, имела место обширная мочева инфильтрация околопочечной и забрюшинной клетчатки справа, которая была отмечена при оперативном вмешательстве, произведенном по подозрению на острую патологию в брюшной полости спустя 10 сут после своевременно не распознанного повреждения правой почки и ее лоханки.

В редких случаях после образования урогематомы может наступить ее "прорыв" и опорожнение в чашечно-лоханочную систему поврежденной почки. Так, у одного из наблюдаемых нами больных с изолированным колото-резаным повреждением правой почки, у которого в связи с отказом его от оперативного вмешательства проводилась консервативная лечебная тактика, образовалась большая околопочечная урогематома, выпячивавшая правую

поясничную область. Через 2 нед после ранения в моче появилась примесь темной крови, огромная до этого урогематома через 2 дня перестала определяться, общее состояние больного за этот срок значительно улучшилось. Наступило выздоровление.

Особого внимания заслуживает течение тех повреждений почки, при которых вследствие нарушения целостности париетального листка брюшины моча поступает в брюшную полость, что может быть причиной развития перитонита. Подобные наблюдения, представляющие большую редкость, могут быть результатом как закрытой, так и открытой травмы.

При закрытой травме перитонит, возникший вследствие поступления из поврежденной почки в брюшную полость, как правило, неинфицированной мочи, обычно вначале имеет медленное, вялое течение с нерезко выраженными клиническими симптомами, что характерно для "мочевого" перитонита. И лишь в дальнейшем по мере усиления воспалительного процесса брюшины симптомы перитонита становятся более яркими. Однако и при закрытой травме возникший в результате повреждения почки перитонит может с самого начала иметь ярко выраженный характер. Это может быть в тех случаях, когда возникший вследствие инфицирования урогематомы гнойно-воспалительный процесс в околопочечной или забрюшинной клетчатке приводит к расплавлению подлежащего участка париетального листка брюшины с "прорывом" гноя и мочи в брюшную полость. Течение перитонита в подобных случаях не отличается от обычного какими-либо особенностями.

Что касается вопроса о функции поврежденной почки, то она обычно в той или иной степени довольно быстро восстанавливается. При изолированных повреждениях почек легкой и во многих случаях средней степени нередко уже через 3—6 ч нарушенная после травмы функция поврежденной почки бывает почти удовлетворительной. В более редких случаях восстановление почечной функции происходит в течение 1—3 сут в зависимости от распространенности и тяжести повреждения почки. При

тяжелых повреждениях почки, таких как ее размозжение или отрыв от сосудистой ножки, орган следует считать утраченным.

Суммарная функция почек при изолированных повреждениях почек нарушается редко и то лишь в незначительной мере. Обычно в период обратного развития околопочечной гематомы (урогематомы), особенно имеющей значительные размеры, отмечается небольшая азотемия, которая продолжается примерно с 5-го по 15-й день после-травмы.

В большинстве случаев повреждения почек имеют благоприятное течение, которое заканчивается практическим выздоровлением с сохранением неизменной или несколько сниженной функции поврежденной в прошлом почки. Лишь в редких случаях течение почечной травмы заканчивается формированием так называемого посттравматического заболевания почки.

Признаками повреждения мочеточника являются гематурия, боли и припухлость в поясничной области, повышение температуры тела. Мочевая инфильтрация забрюшинной клетчатки вызывает припухлость поясничной области, болезненность при ее пальпации.

Диагностика

Почки

Повреждения почек являются наиболее частым видом травмы мочеполовой системы и встречаются у 3 - 10% пациентов с абдоминальной травмой. Подозрение на травму почки возникает при наличии у пациентов:

- гематурии;
- значительного кровоподтека в поясничной области;
- перелома тел позвонков Th 8-12;
- обширных повреждений при падении или автомобильной травме;
- проникающих ранений живота или поясничной области.

Одним из наиболее важных факторов, указывающих на наличие или тяжесть повреждений почек, является наличие гематурии.

Результаты лечения во многом определяются ранней диагностикой и выбранными, исходя из полученной при этом информации, методами лечения.

Однако отсутствие корреляции между выраженностью гематурии и стадией повреждения почек существенным образом затрудняет диагностический процесс и повышает роль лучевых методов для определения лечебной тактики.

Типичная триада симптомов: боли в поясничной области, гематурия и наличие припухлости в поясничной области одновременно встречаются в 40 - 60% случаев. Наиболее часто клиническими проявлениями травмы почек являются боли в поясничной области (75%) и гематурия (до 90%).

До недавнего времени объем лучевых методов диагностики у больных с подозрением на травму почки включал в себя: внутривенную урографию (при отсутствии шока) и УЗИ. Однако в течение последних 10 лет специалисты рекомендуют выполнение компьютерной томографии с усилением (КТ), что позволяет более точно определить объем и характер повреждений, а также выделительную функцию почек (Goldman S.M., 1998).

С появлением спиральной КТ диагностические возможности еще более возросли. Это обусловлено быстротой получения изображений почек и других органов и возможностью многомерной реконструкции. Полагают, что этот вид наиболее перспективен при оценке закрытой травмы почек, когда хирург рассматривает возможность консервативного метода лечения путем наблюдения за больным. Кроме того, спиральная КТ может быть использована в виде атравматической ангиографии почек, так как позволяет выявлять повреждения, как основной почечной артерии, так и ее ветвей.

Применение ядерно-магнитной резонансной томографии (ЯМР) показало отсутствие каких-то преимуществ перед стандартной КТ, особенно при определении стадии повреждения. Однако ЯМР, возможно, заслуживает внимания у пациентов с почечной недостаточностью или аллергией на контрастные вещества. Не исключено, что в ближайшем будущем магнитно-

резонансная ангиография (МРА) будет использоваться как безопасный вариант стандартной контрастной ангиографии для обследования больных с предполагаемым повреждением сегментарных артерий.

Объем лучевых методов диагностики должен определяться исходя, прежде всего, из состояния больного, так как наличие шока III и IV степени служит показанием для неотложного хирургического вмешательства.

Для упрощения процесса обследования и лечения больных с травмой почек была предложена классификация стадий травмы и предложены алгоритмы терапии.

У пациентов с закрытой травмой почек показаниями для ревизии забрюшинного пространства являются:

- быстрое увеличение размеров урогематомы;
- признаки продолжающегося внутреннего кровотечения (нестабильная гемодинамика);
- интенсивная длительная макрогематурия;
- подозрение на повреждение других органов;
- ухудшающееся состояние больного;
- невозможность установить стадию повреждения.

Мочеточник

Травма мочеточников встречается крайне редко (< 1% от всех травм мочевого тракта) из-за их положения в забрюшинном пространстве и маленьких размеров повреждаемой области.

Ранения мочеточника в мирное время в подавляющем большинстве являются ятрогенными (82% - после гинекологических, 13% - проктологических, 5% - урологических операций). В военное время преобладают огнестрельные повреждения. Тупая травма мочеточников в виде контузии возникает вследствие ущемления мочеточника в области тел позвонков и встречается редко.

Первыми признаками повреждения мочеточника являются: боли в поясничной области, гематурия, лихорадка, мочевые свищи. Наиболее

информативными диагностическими методами при подозрении на повреждение мочеточника являются: внутривенная урография и КТ с контрастированием. Однако у 40 - 50% больных с повреждениями мочеточника применение этих методов не дает точного ответа. Пациентам, не имеющим показаний к неотложной лапароскопии, может быть выполнена ретроградная уретерография.

Лечение

Почка

Вопрос о своевременном лечении повреждений почек, как закрытых, так и открытых, является чрезвычайно важным, так как от его решения зависит не только здоровье, но иногда и жизнь пострадавшего. Между тем именно решение этого вопроса нередко сопряжено со значительными трудностями, особенно у тяжелых больных с политравмой, у которых каждое из имеющих место повреждений, как правило, неравнозначных по тяжести, требует соответствующего направленного лечения. Проведенное оперативное вмешательство по поводу одного из повреждений обычно утяжеляет вначале общее состояние пострадавшего, чем ухудшает условия для осуществления аналогичного при необходимости лечения других повреждений, в том числе и почечных.

В литературе по вопросам о различных сторонах лечения повреждений почек, и то только изолированных, существуют противоречивые, часто диаметрально противоположные взгляды. Вопросы лечебной тактики при повреждениях почек у больных с политравмой в литературе не освещаются совсем.

Существует множества противоречивых мнений относительно способа лечения закрытых повреждений почки средней тяжести при окончательном решении этого вопроса необходимо всесторонне взвесить все моменты и требуется большая осторожность с тем, чтобы, с одной стороны,

при соблюдении консервативной тактики не потерять функционирующий орган, а с другой — не произвести ненужное оперативное вмешательство, напрасно усугубив тяжесть состояния больного, что особенно опасно для пострадавших с политравмой, находящихся обычно и без операции в тяжелом состоянии. В конечном итоге вопрос о способе лечения повреждения почки — консервативном или оперативном — должен решаться исключительно индивидуально на основании совокупности клинических данных и результатов рентгенологического и других исследований с учетом характера и тяжести сопутствующих повреждений.

Мочеточник

Хирургическое лечение повреждений мочеточников должно быть направлено на восстановление целостности стенки и адекватное дренирование верхних мочевых путей. В зависимости от локализации повреждений, их протяженности варьируют и виды оперативных вмешательств - от резекции поврежденных краев и анастомоза "конец в конец" до замещения участка мочеточника сегментом кишки или аппендикулярным отростком и т.д.

На выбор лечебной тактики влияет срок выявления того или иного повреждения. Если ятрогенная травма мочеточника выявлена в ходе оперативного вмешательства, то выполняется пластика "конец в конец" на стенке. В тех случаях, когда повреждение мочеточника установлено через п-дней после хирургического вмешательства - выполняется перкутанная нефростомия и при отсутствии положительного эффекта больному показана пластическая операция через 2-3 месяца.

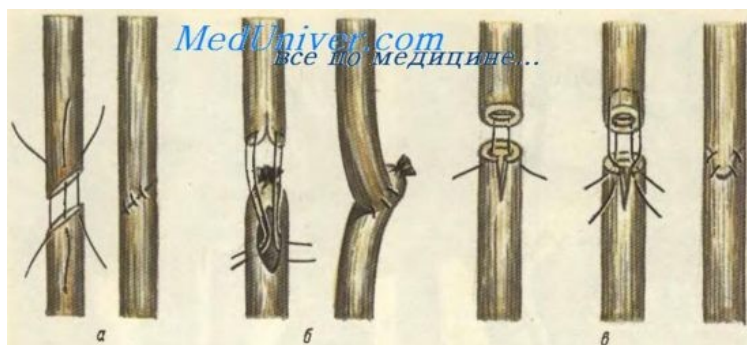
При повреждении мочеточника и обнаружении этого осложнения во время операции целесообразно его закатетеризовать. Для этого больную необходимо повернуть в положение для цистоскопии, ввести в мочевой пузырь катетеризационный цистоскоп, произвести катетеризацию поврежденного мочеточника, продвинуть катетер вверх до появления его в ране. Затем катетер проводится в проксимальный конец мочеточника и

продвигается до лоханки. Оба конца перерезанного мочеточника сближаются несколькими швами, которые накладывают на адвентициальные периуретеральные ткани, не захватывая слизистой во избежание образования конкрементов. Для увеличения окружности линии шва и уменьшения возможности возникновения рубцового сужения существуют различные приемы; наиболее простым из них является косое срезание анастомозируемых концов мочеточника. Боковое повреждение мочеточника требует наложения 2—3 узловатых кетгутовых швов и, по возможности, перитони-зации зашитого дефекта.

Сшивание обоих **отрезков перерезанного мочеточника** рекомендуется лишь в случаях высокого повреждения мочеточника (например, на уровне верхней части широкой связки матки), причем наилучшим признан один из способов инвагинации по типу анастомоза конец в бок. Пузырный (дистальный) конец мочеточника перевязывают кетгутом и несколько ниже места перевязки рассекают продольно на протяжении 0,5—1 см; сюда инвагинируют расщепленный пополам проксимальный (почечный) конец мочеточника при помощи кетгутовых нитей по принципу пересадки мочеточника в мочевой пузырь. Между мышечно-адвентициальными тканями инвагинированного мочеточника и краями разреза перевязанного пузырьного конца мочеточника накладываются дополнительные узловатые кетгутовые швы для плотного соединения концов мочеточника с последующей перитонизацией анастомоза. Недостатком операции является натяжение анастомоза, большее, чем при наложении его по типу конец в конец. Преимущество этого способа заключается в меньшей опасности сужения просвета мочеточника.

В случаях низкого повреждения мочеточника (около мочевого пузыря, вблизи перекреста с маточной артерией) операцией выбора является имплантация (пересадка) центрального конца мочеточника в мочевой пузырь. Для этого после перевязки пузырьного конца мочеточника кетгутом в мочевой пузырь вводится металлический (мужской) катетер, которым выпячивается

стенка мочевого пузыря по направлению к почечному концу мочеточника. В этом месте стенка мочевого пузыря вскрывается путем прокола острым скальпелем или остроконечными ножницами между двумя держалками, осторожно наложенными на расстоянии 0,5— 1 см друг от друга.



Шов мочеточника. *а — анастомоз конец в конец; б — инвагинация расщепленного проксимального конца мочеточника; в - перевязанный дистальный конец мочеточника по типу конец в бок; г — шов с расщеплением дистального конца мочеточника.*

При выборе места для **вскрытия мочевого пузыря** учитывают следующее: место вскрытия пузыря должно быть наименее отдаленным от конца перерезанного мочеточника; вскрывать пузырь следует по возможности ближе к месту расположения нормального устья мочеточника; мочеточниково-пузырный анастомоз должен быть наложен без натяжения. Для соблюдения третьего условия при необходимости можно использовать область верхушки мочевого пузыря, которую легко мобилизовать. Для этого следует провести палец между симфизом и передней стенкой мочевого пузыря и отделять пузырь тупо снизу вверх. Разрез в стенке мочевого пузыря должен соответствовать диаметру мочеточника.

Лечение: При краевом повреждении или незначительном дефекте стенки - выполняется операция - анастомоз "конец в конец" на стенке, если выявлен большой дефект, то устанавливается нефростома или

уретрокутанеостома с введением в просвет мочеточника стента. Все пластические операции должны выполняться через 2-3 месяца.

ЗАКЛЮЧЕНИЕ

Таким образом, в последнее десятилетие урологами стали широко использоваться новые лучевые методы диагностики (МРТ, КТ), которые существенным образом облегчили как диагностику, так и выбор оптимальной лечебной тактики. Тем не менее, многие вопросы лечения больных с травмой мочеполовых органов остаются спорными и требуют дальнейшего исследования. В то же время хирурги не имеют много времени, чтобы планировать ведение больных с травмой, вот почему самым лучшим выходом из этой ситуации является обдумывание и реализация принципов лечения этих пациентов, прежде всего, в сознании врача, до такой степени, чтобы неожиданность не была внезапной и было больше времени для спасения жизни больного.

Литература

1. "Неотложная медицинская помощь", под ред. Дж.Э. Тинтиналли, Рл. Кроума, Э. Руиза, Перевод с английского д-ра мед. наук В.И. Кандрора, д. м. н. М.В. Неверовой, д-ра мед. наук А.В. Сучкова, к. м. н. А.В. Низового, Ю.Л. Амченкова; под ред. Д. м. н. В.Т. Ивашкина, Д.М. Н.П.Г. Брюсова; Москва "Медицина" 2001
2. Военно-полевая терапия. Под редакцией Гембицкого Е.В. - Л.; Медицина, 1987. - 256 с.
3. Лечение болезней почек и мочеполовой системы Год выхода: 2005
4. Автор: Борис Покровский
5. Урология: Учебник/Н.А. Лопактин, - М.: Медицина, 1995. – 496 с.