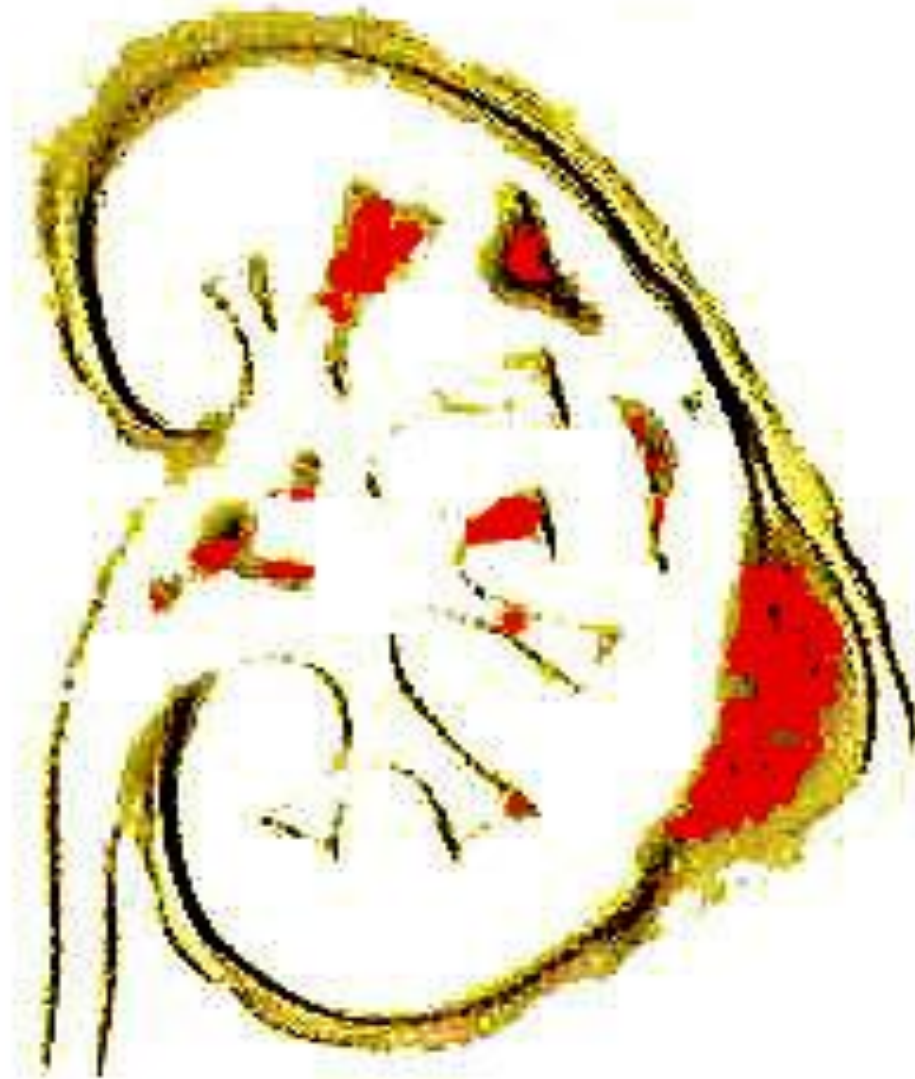
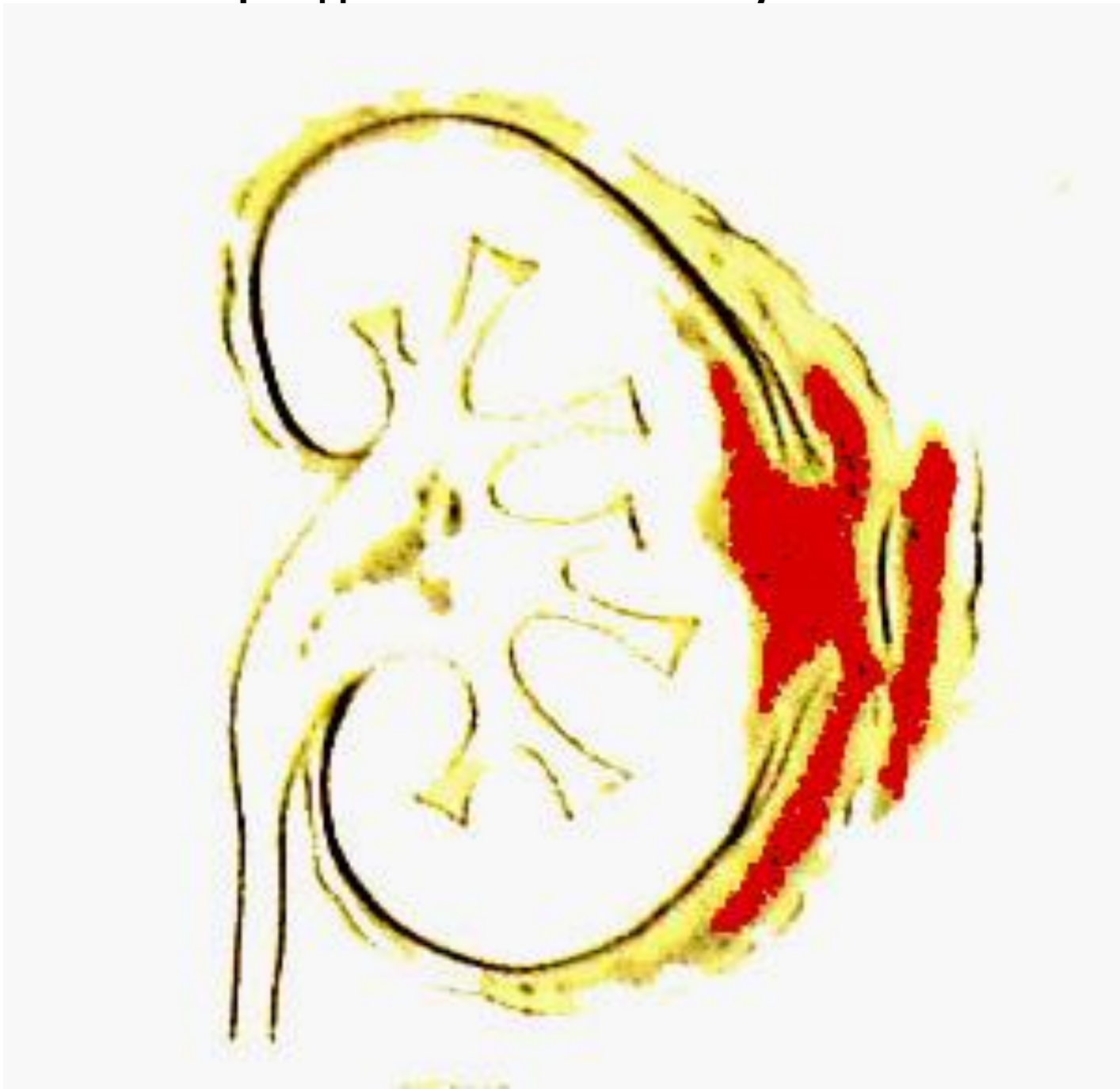
Травма урология

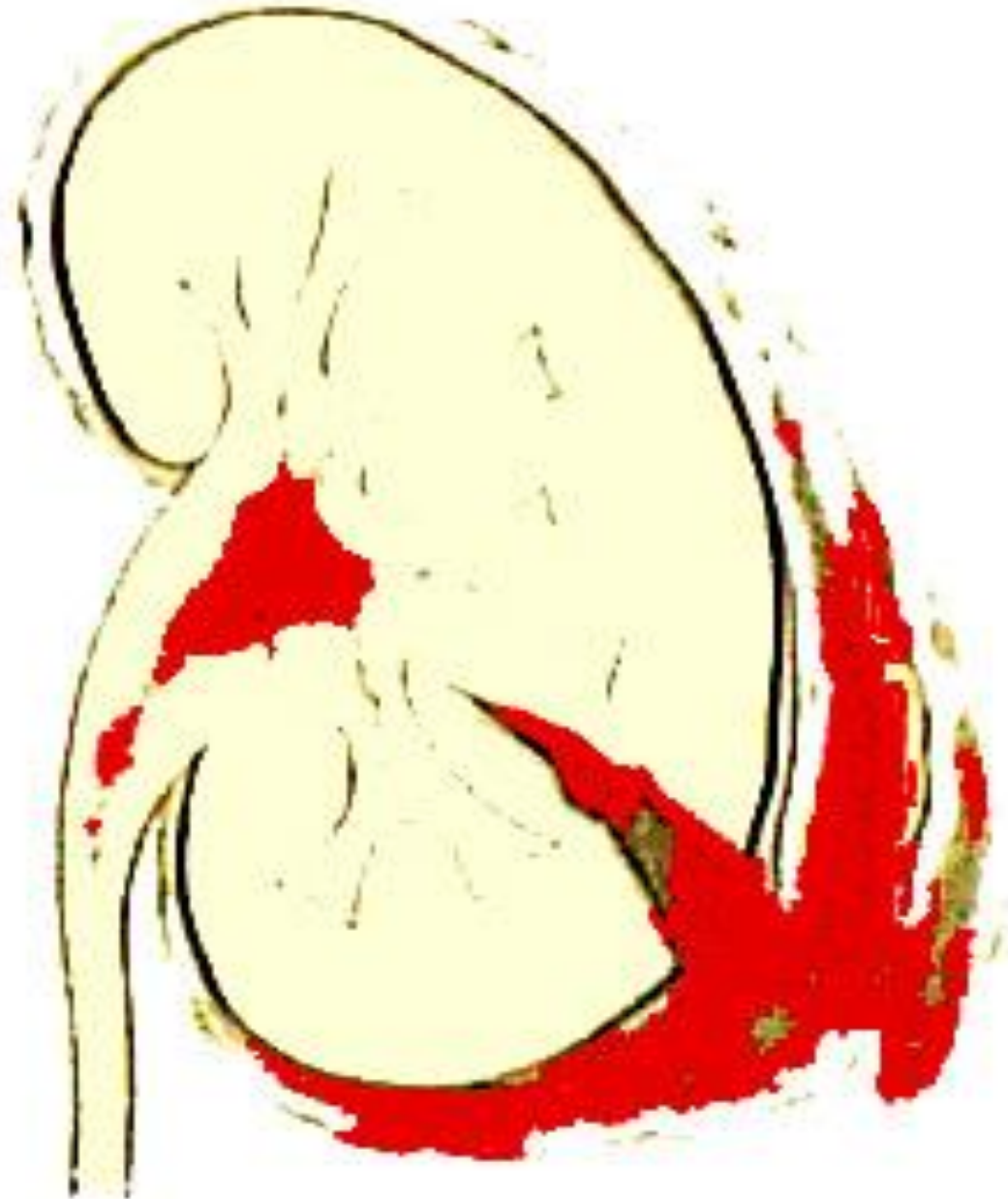
Ушиб почки



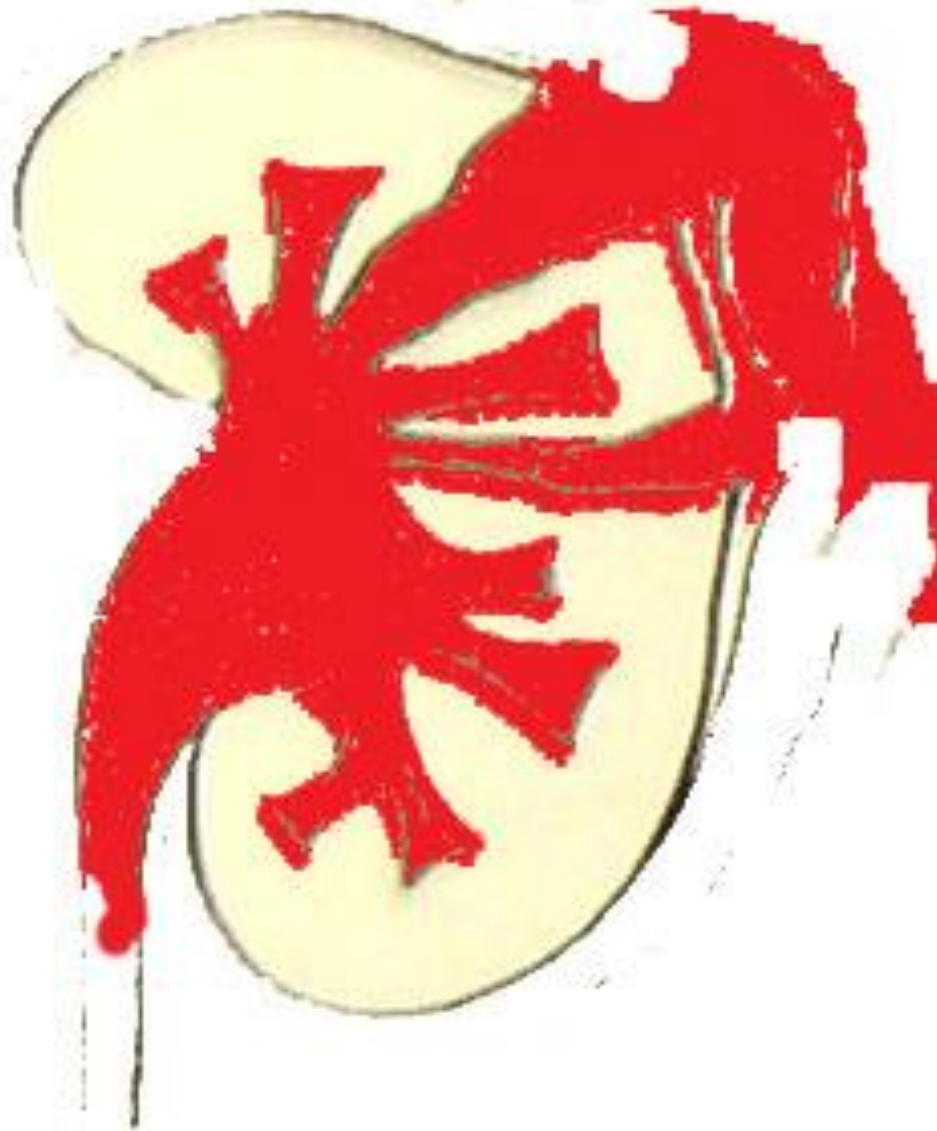
Повреждение почечной капсулы



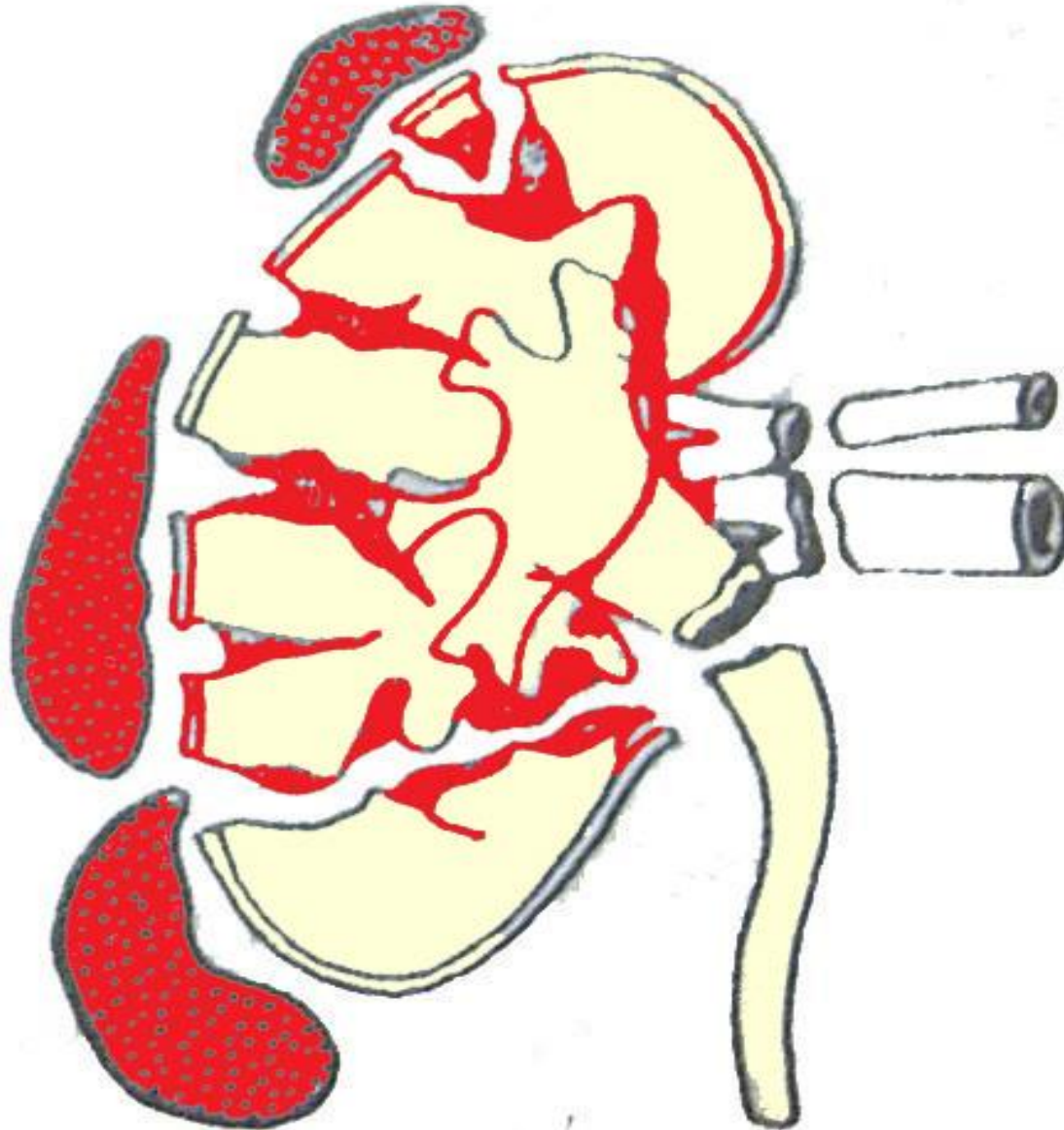
Непроникающий разрыв почки




Проникающий разрыв почки



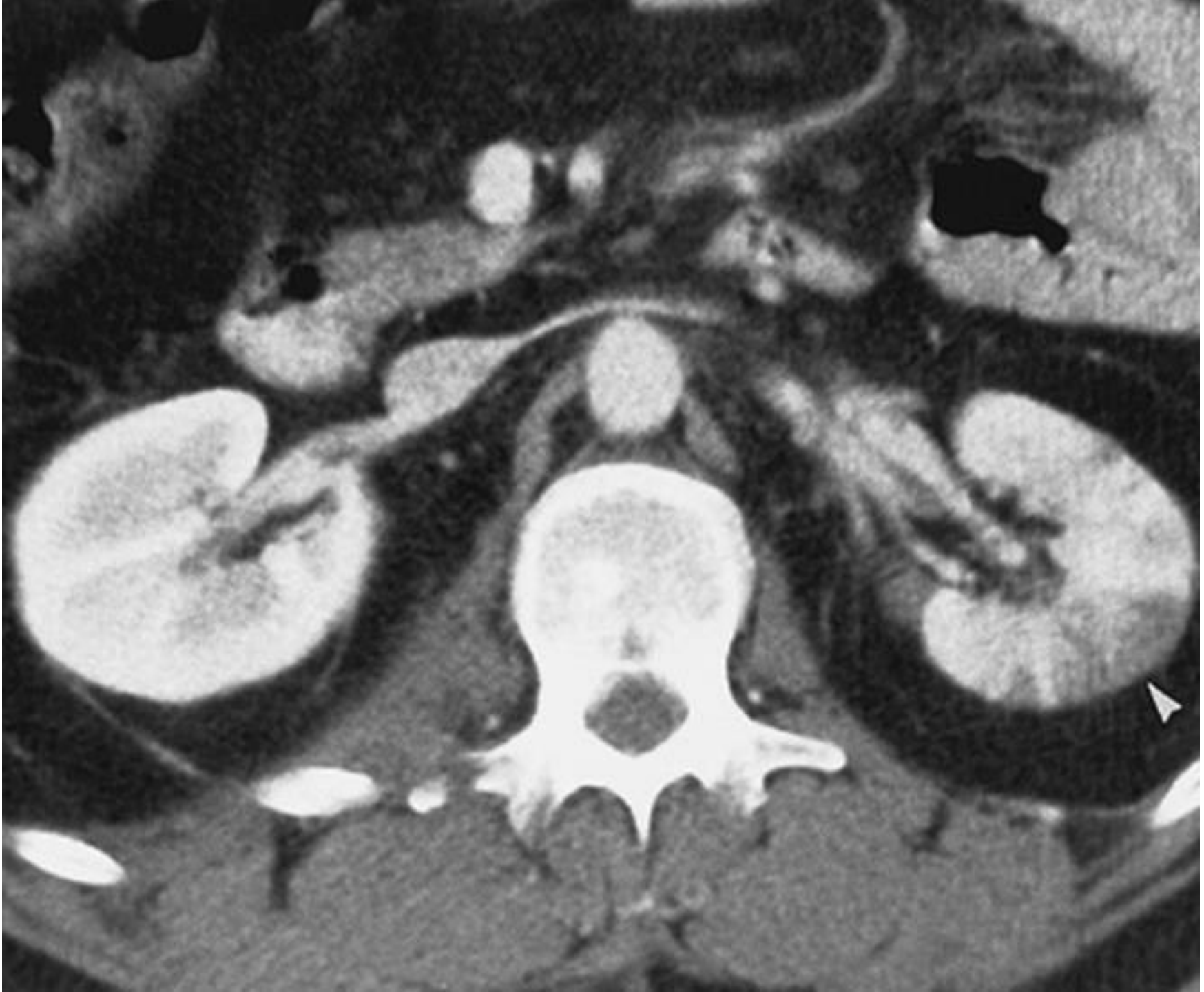
Размножение почки



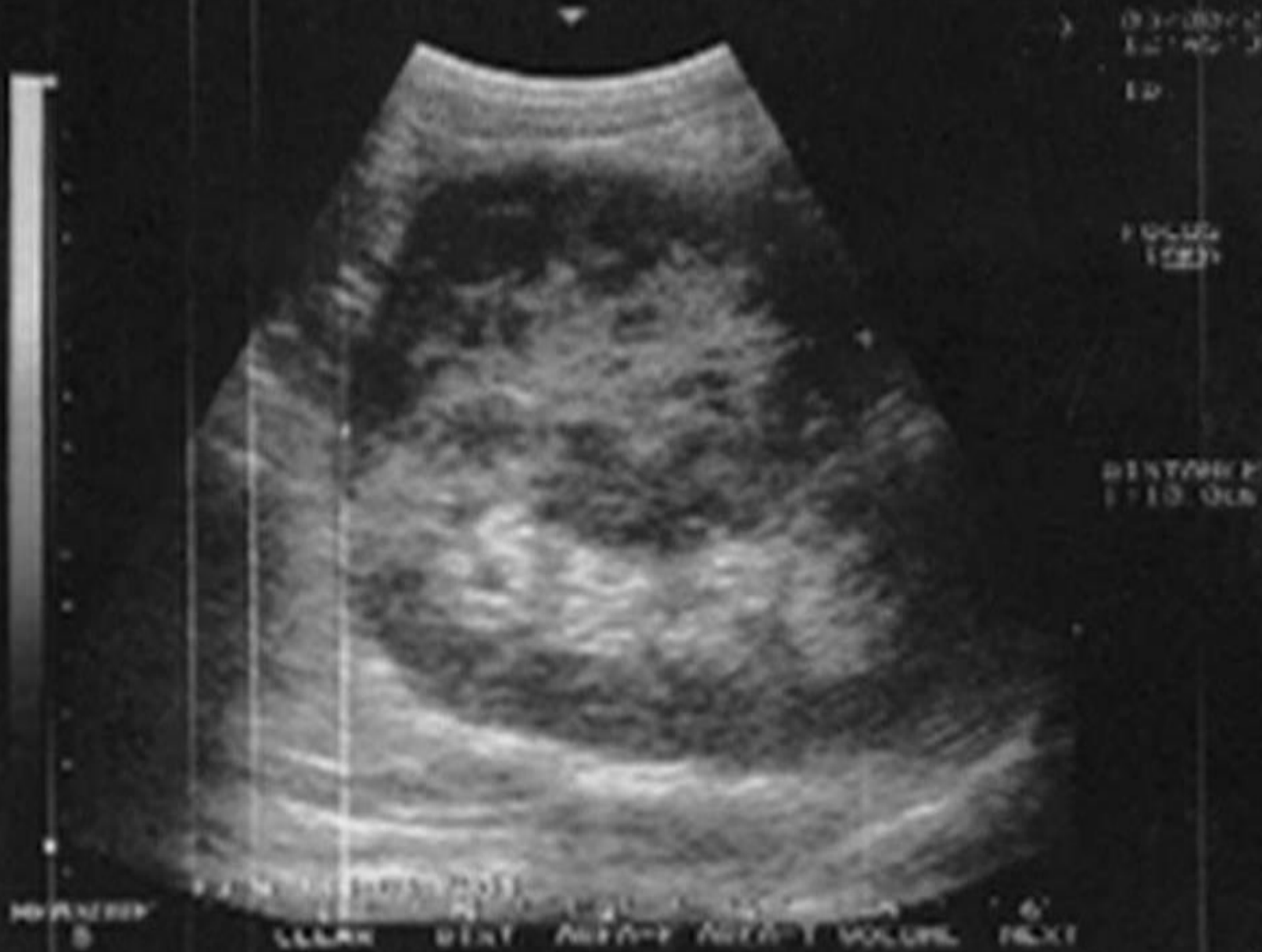Отрыв почки от сосудистой ножки



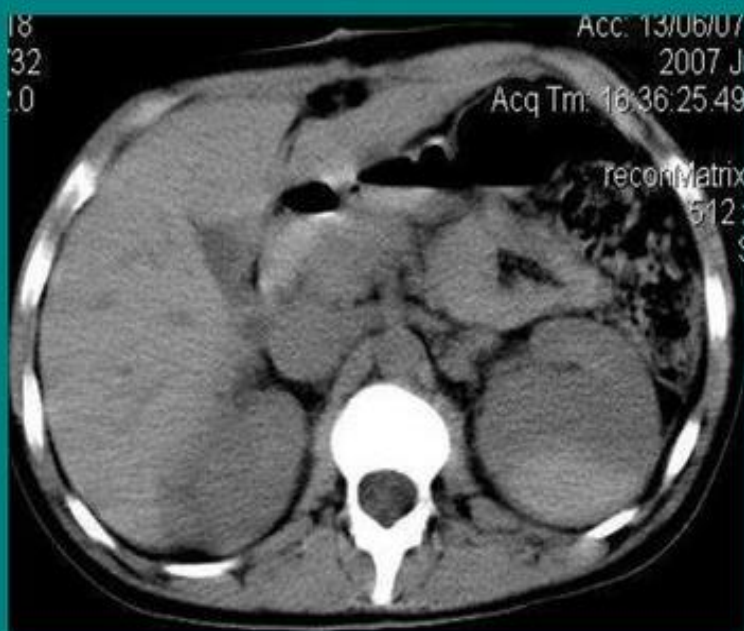
1



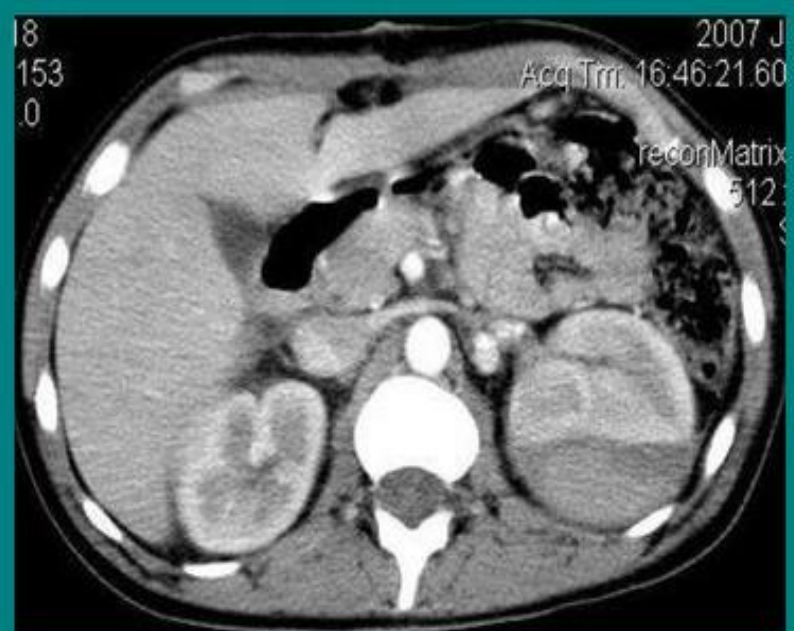2



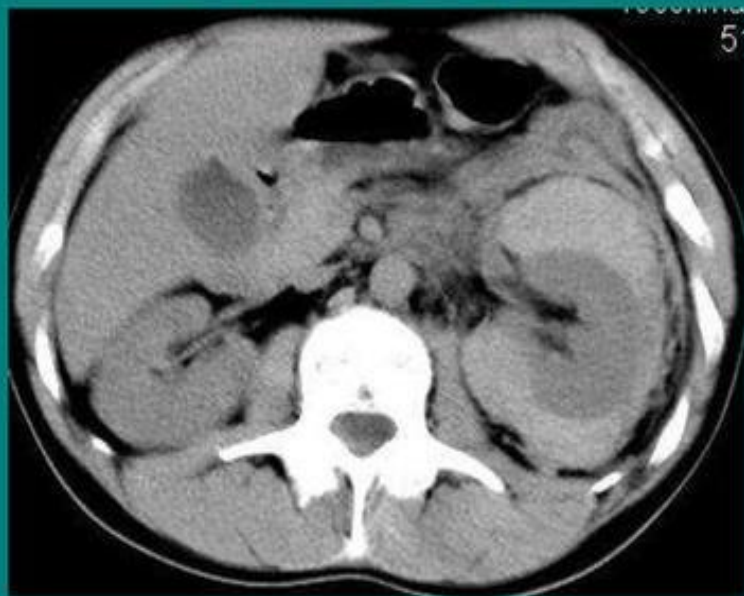3



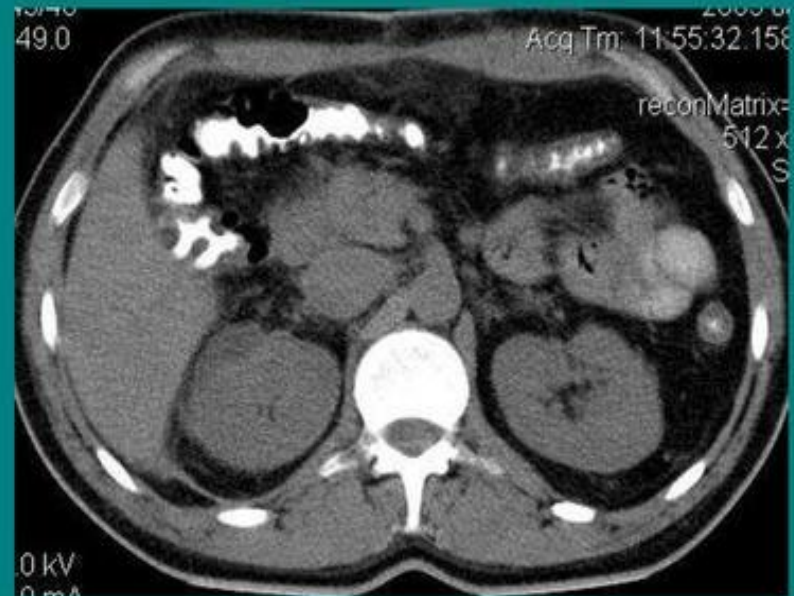
5 сутки (до КУ)



5 сутки (после КУ)

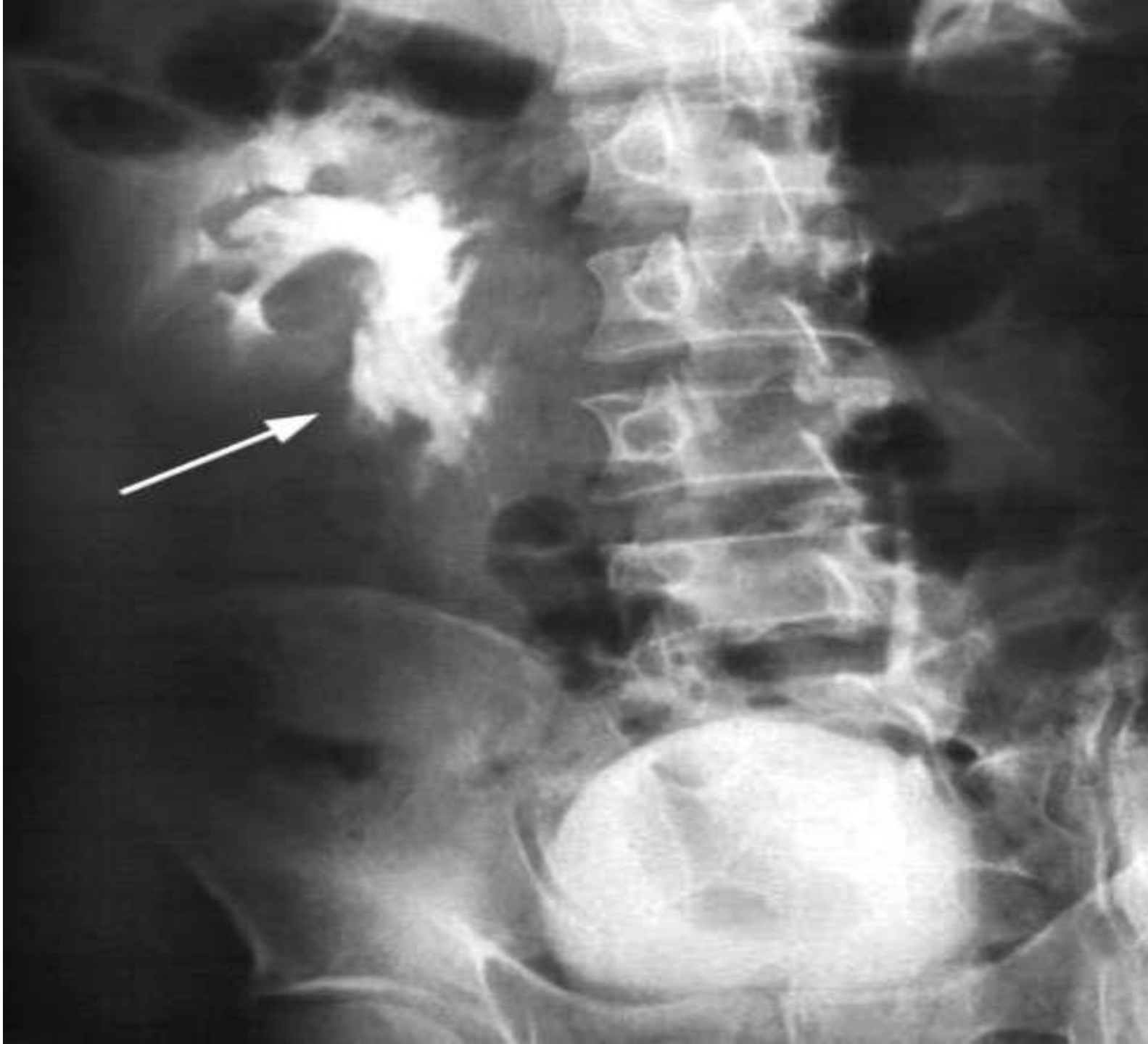

2 сутки

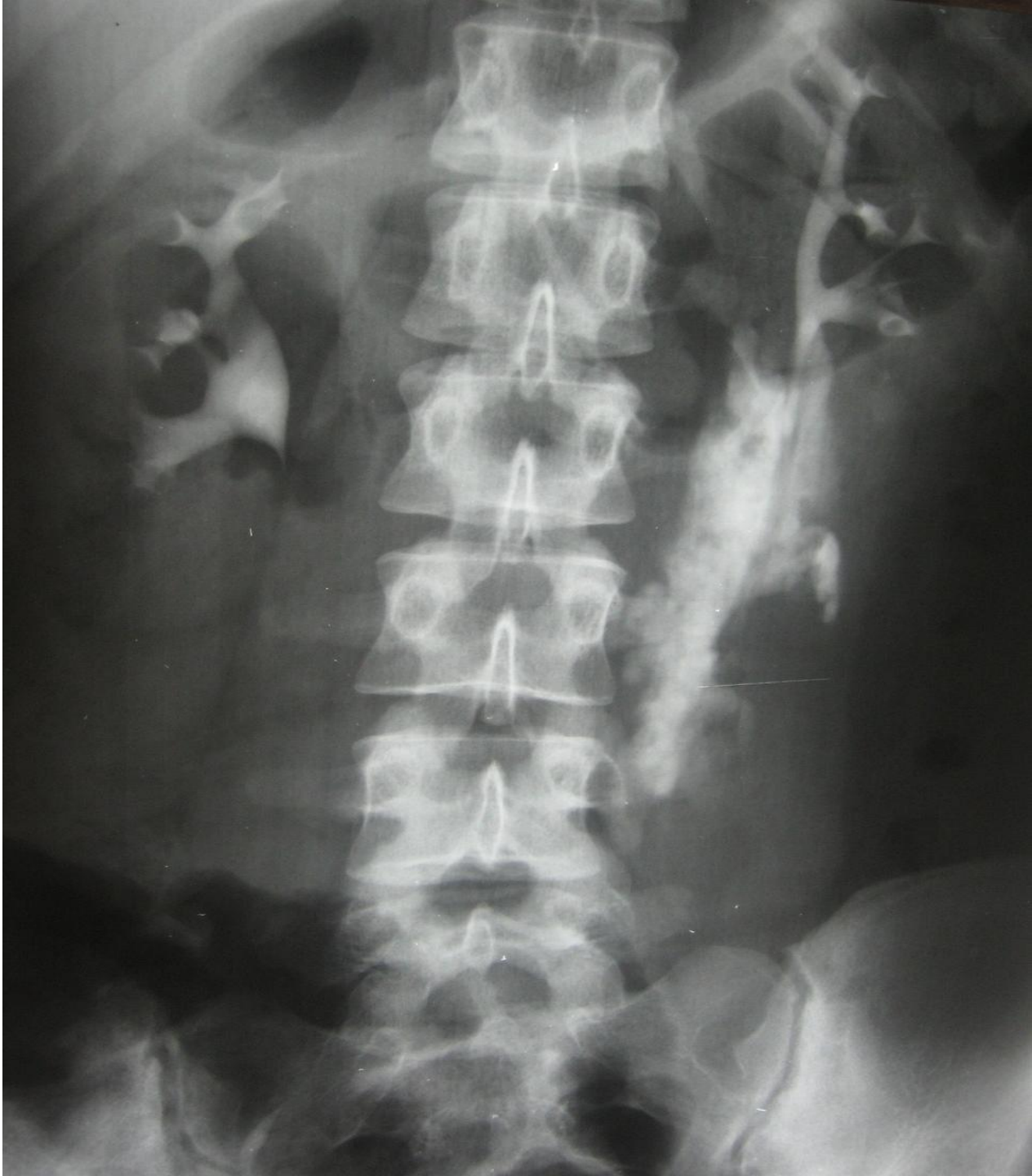

12 сутки

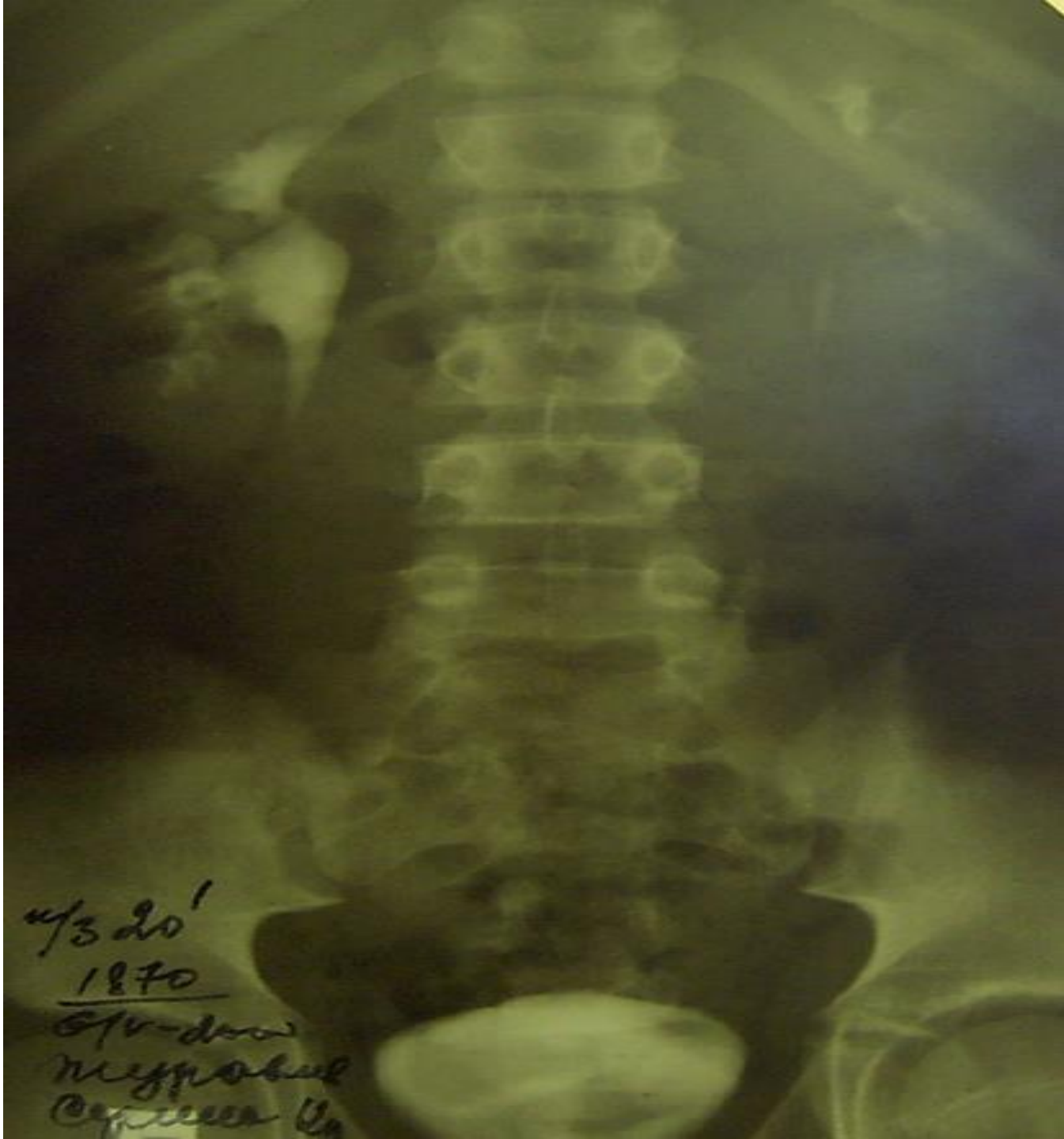4



5

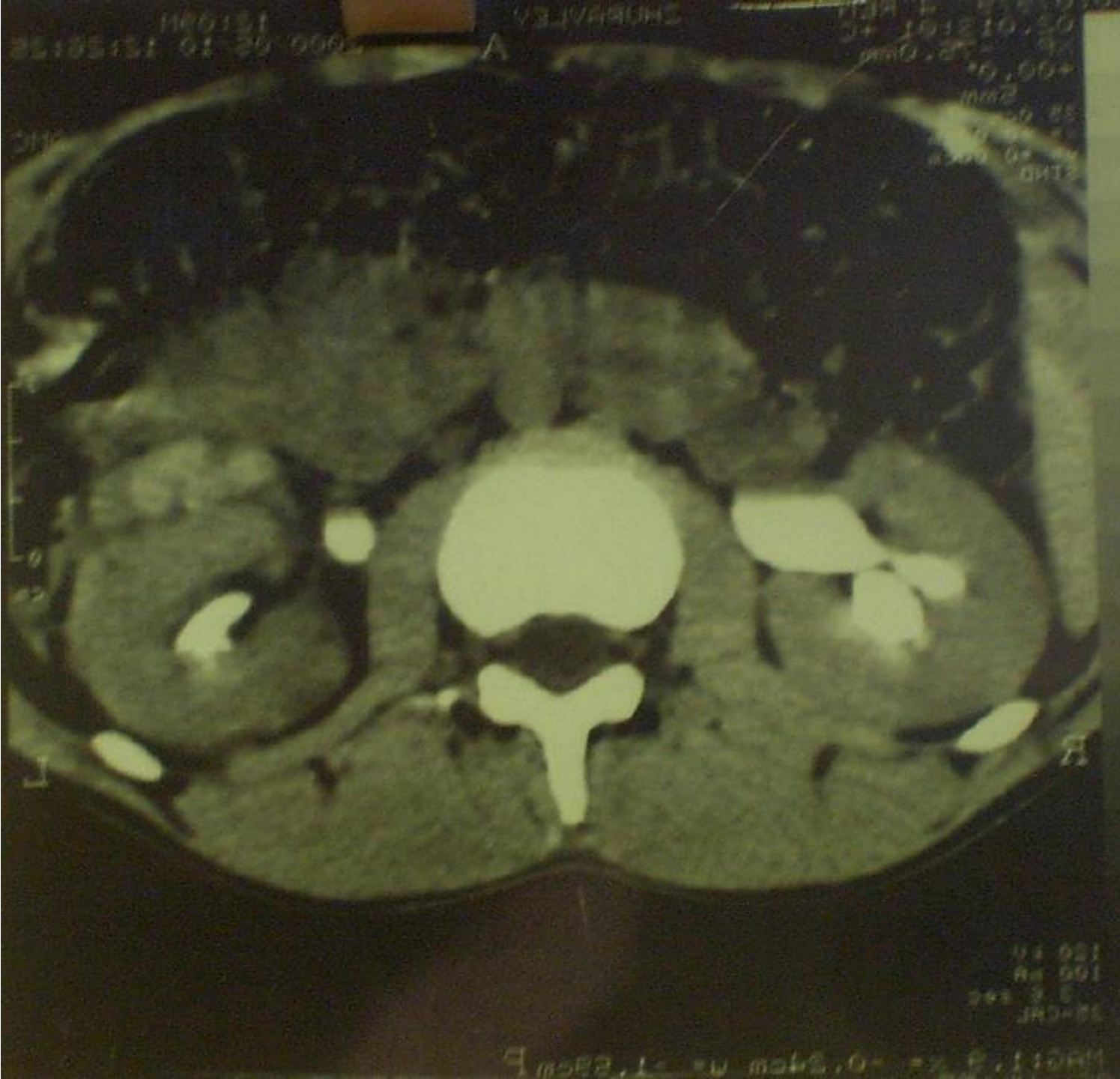


6

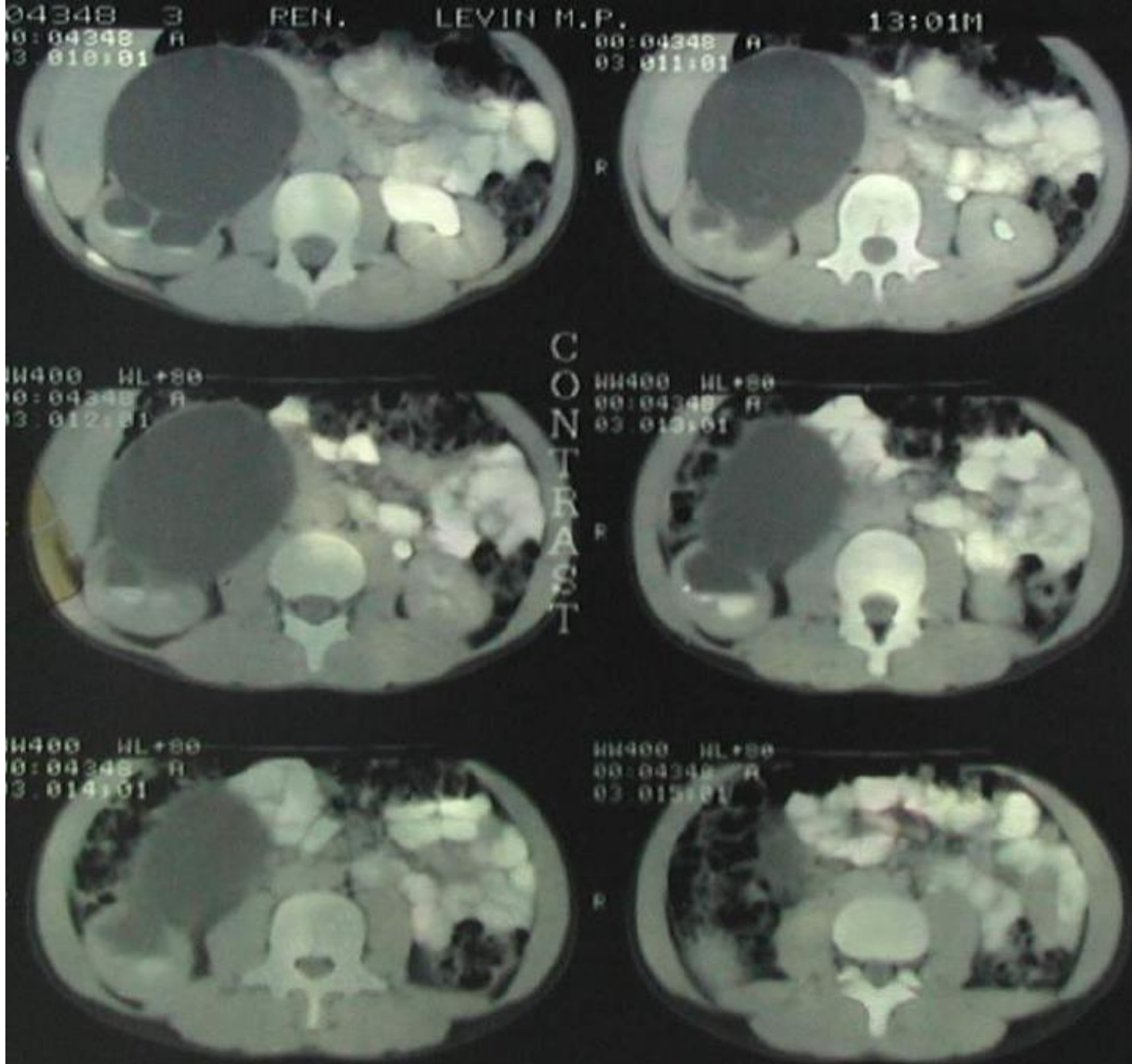


4/3 20'
1870
Stu-don
Meynol
Cypress Co

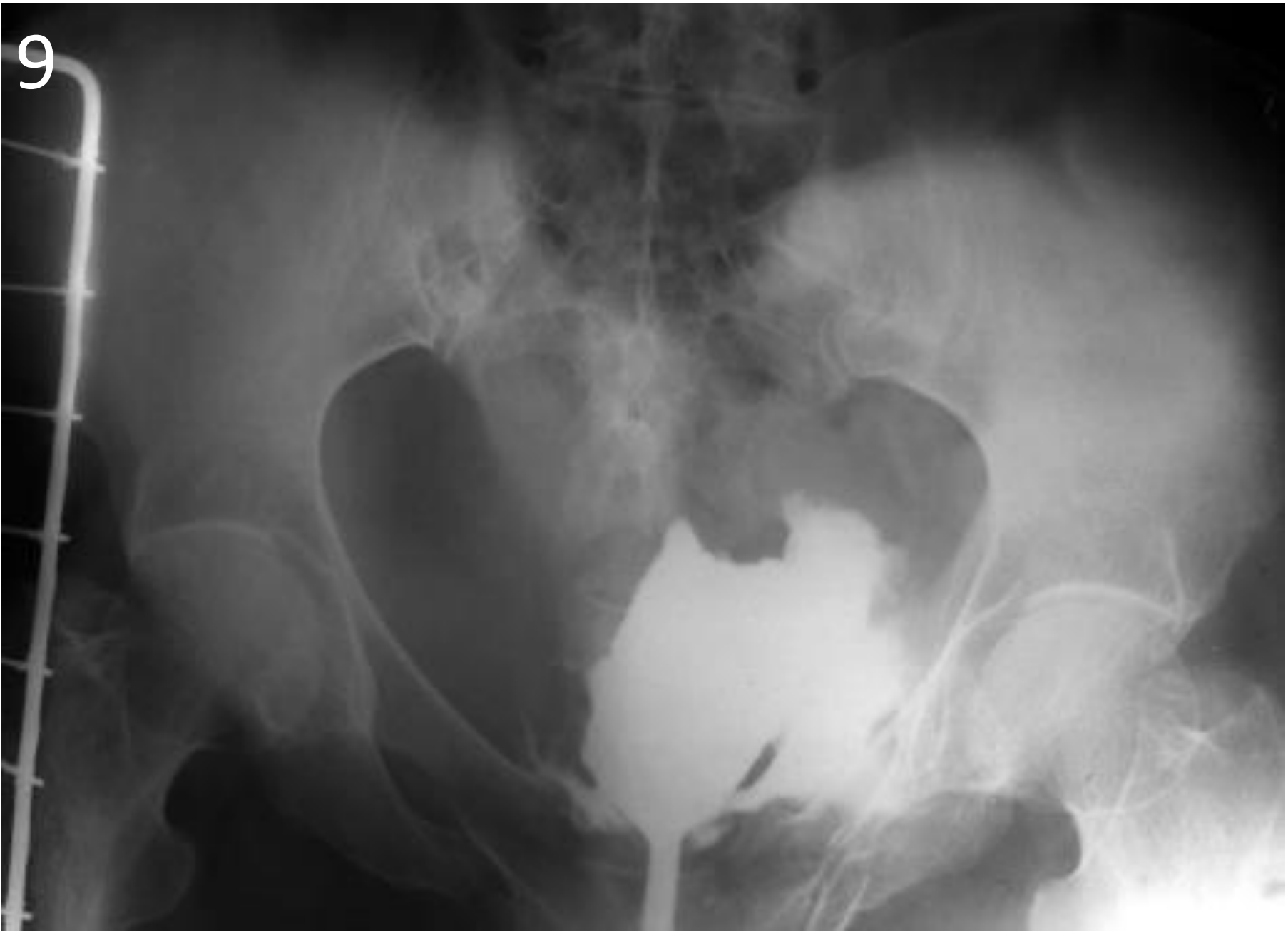7



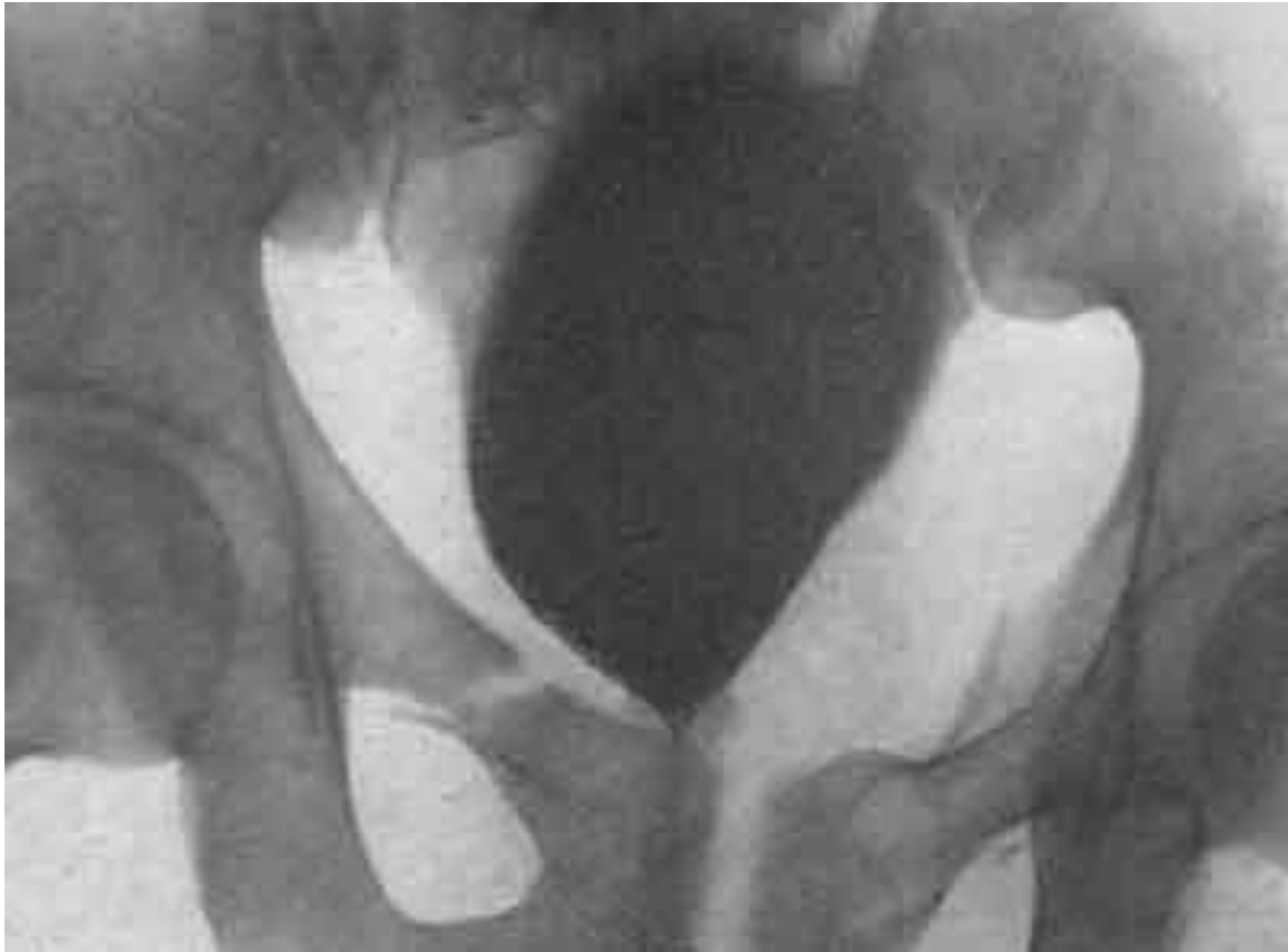8



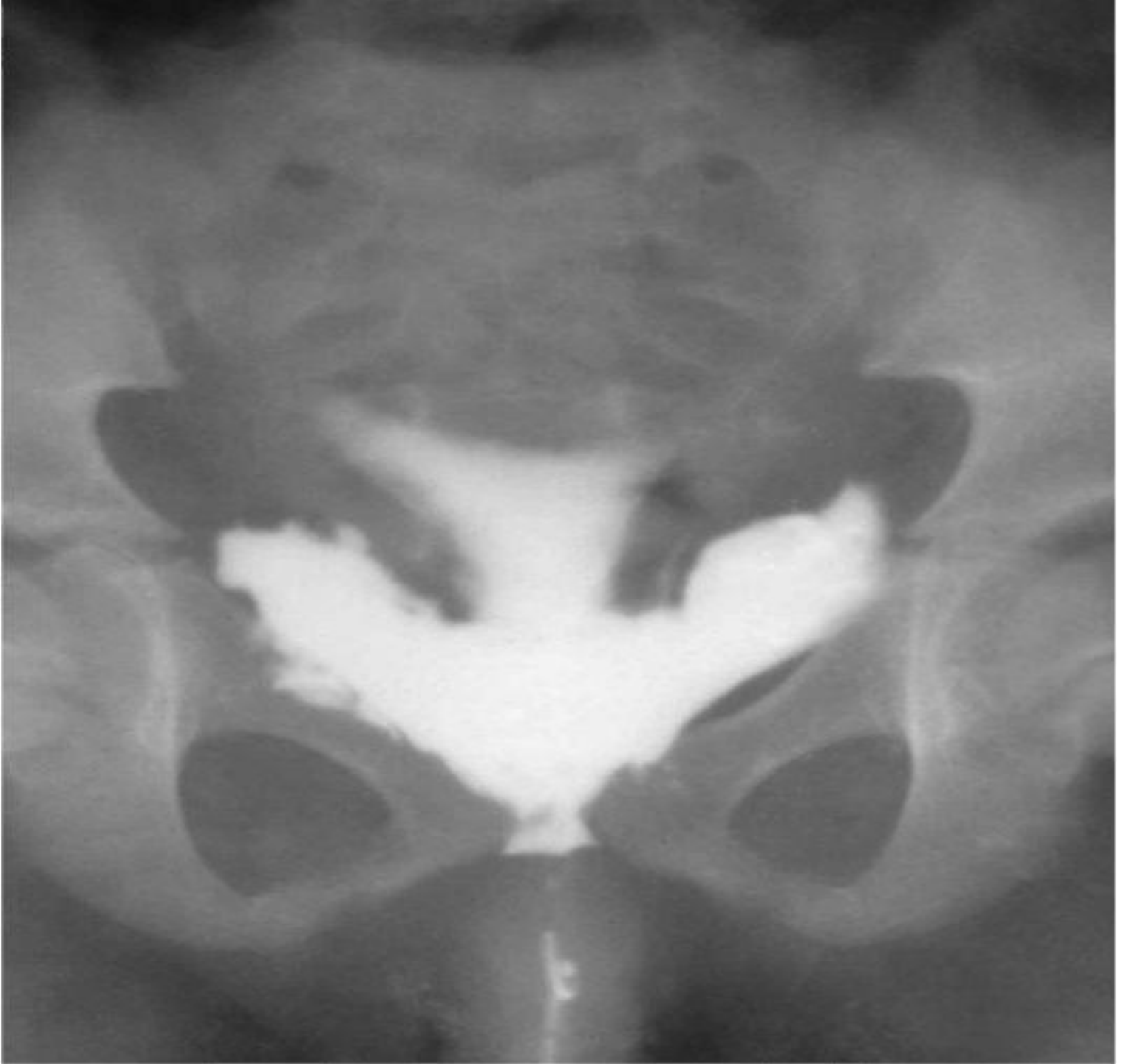9



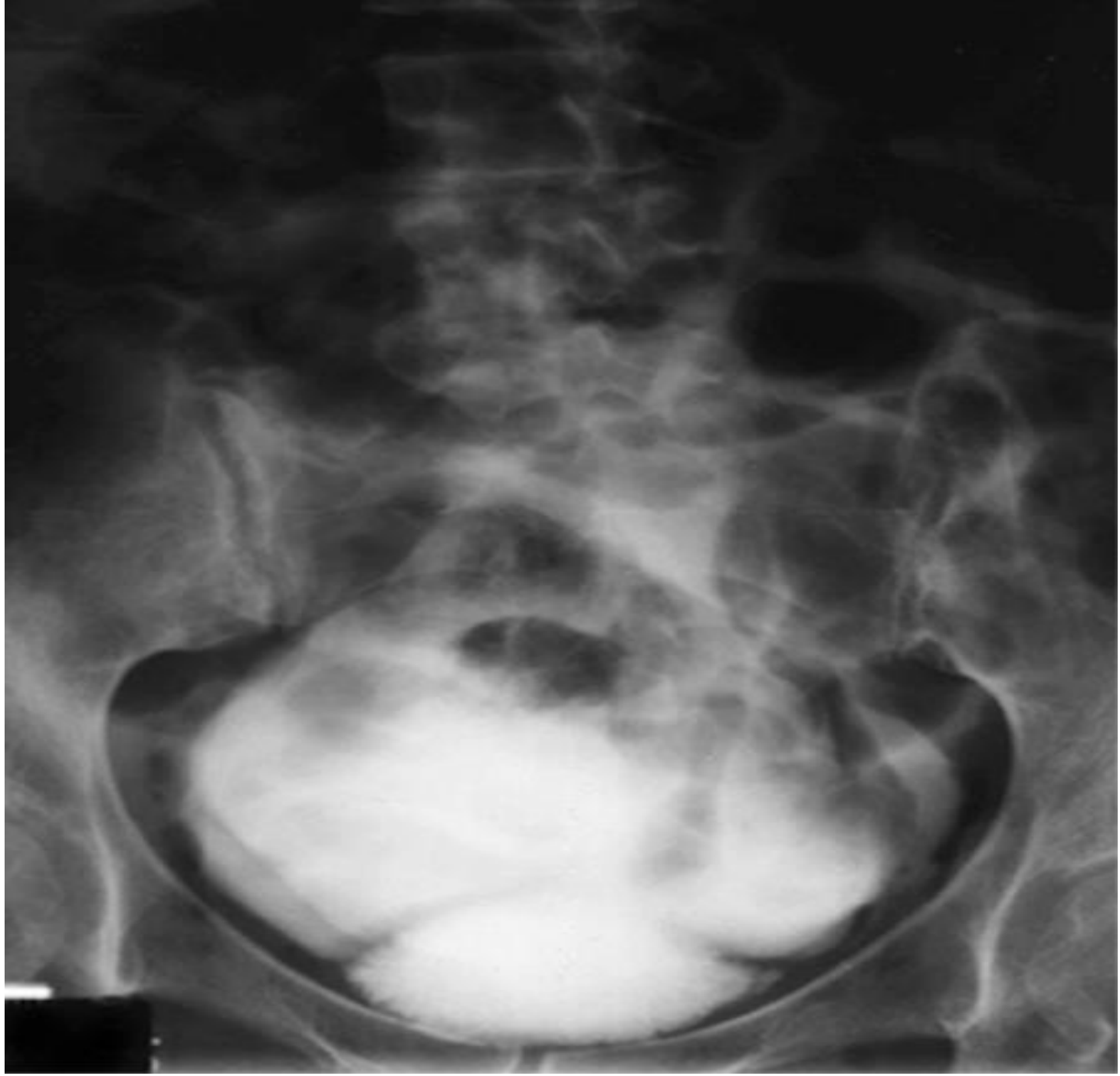
10



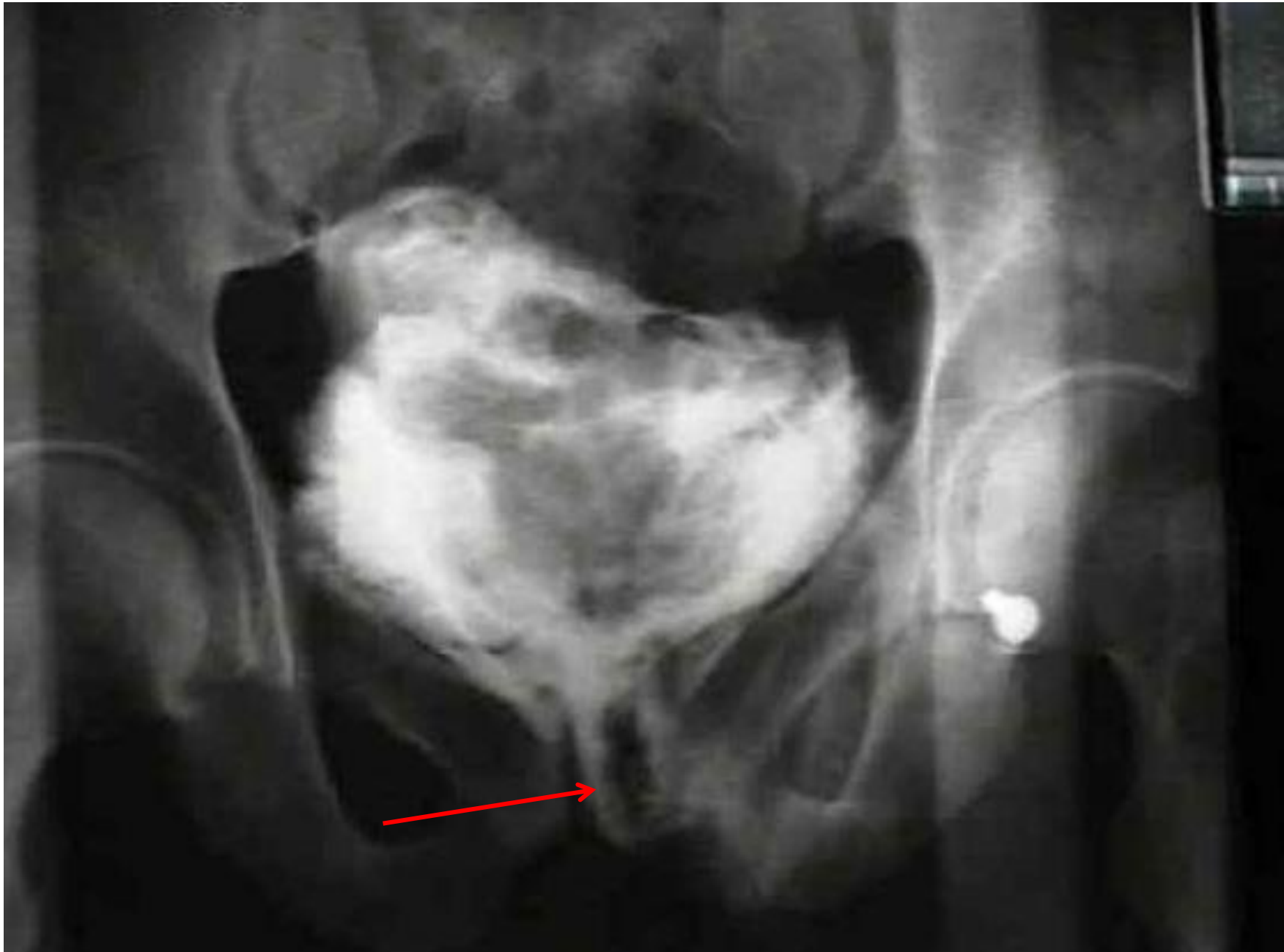11



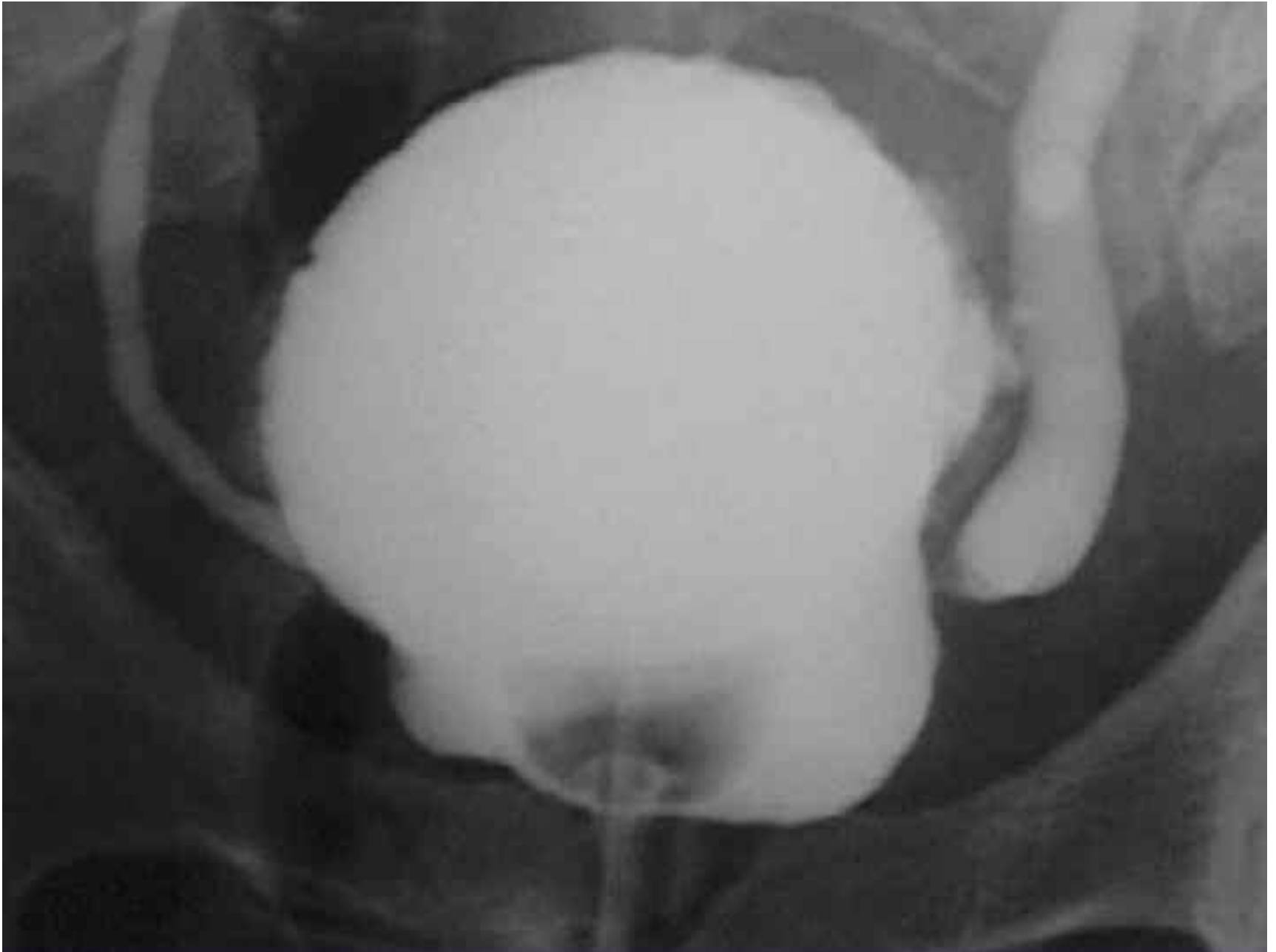12



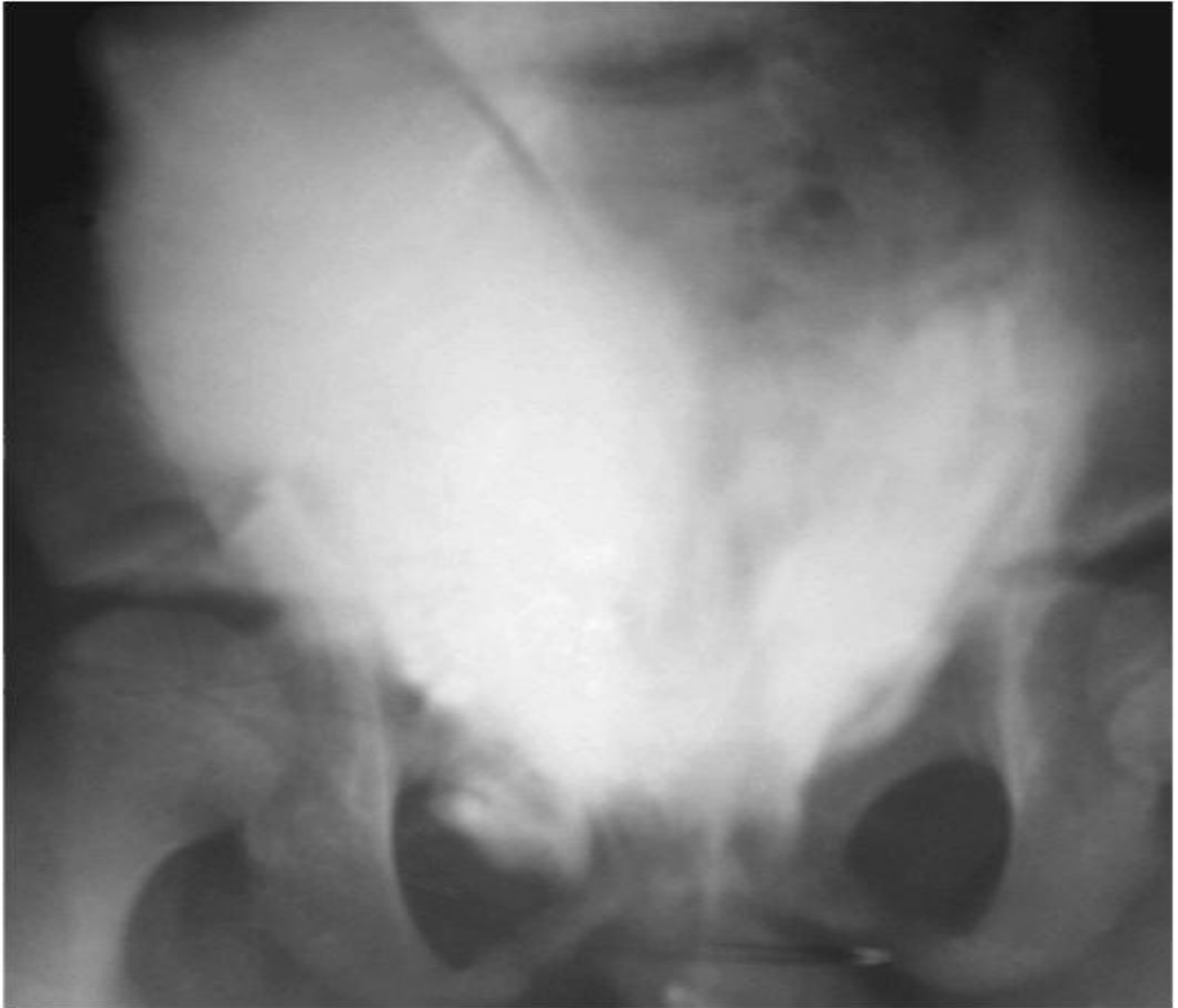
13

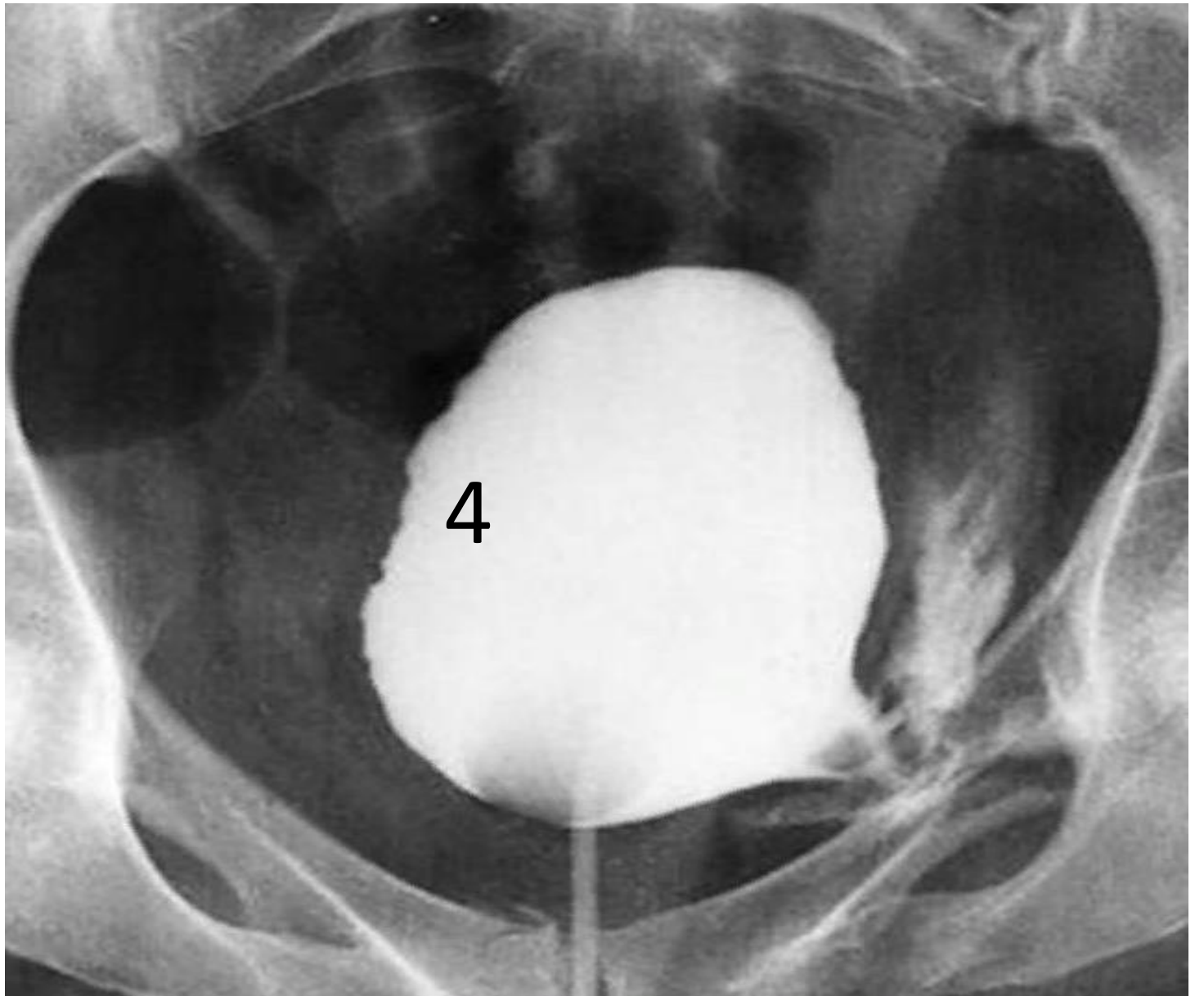


14



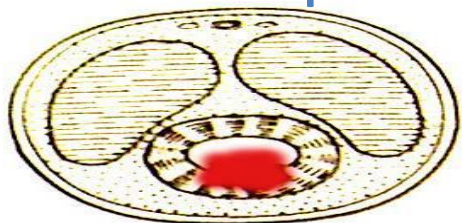15





Травма уретры

Непроникающие (пристеночные) разрывы

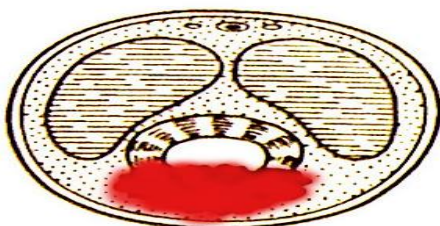


1




2

Неполный разрыв



3




3a

Полный разрыв



4



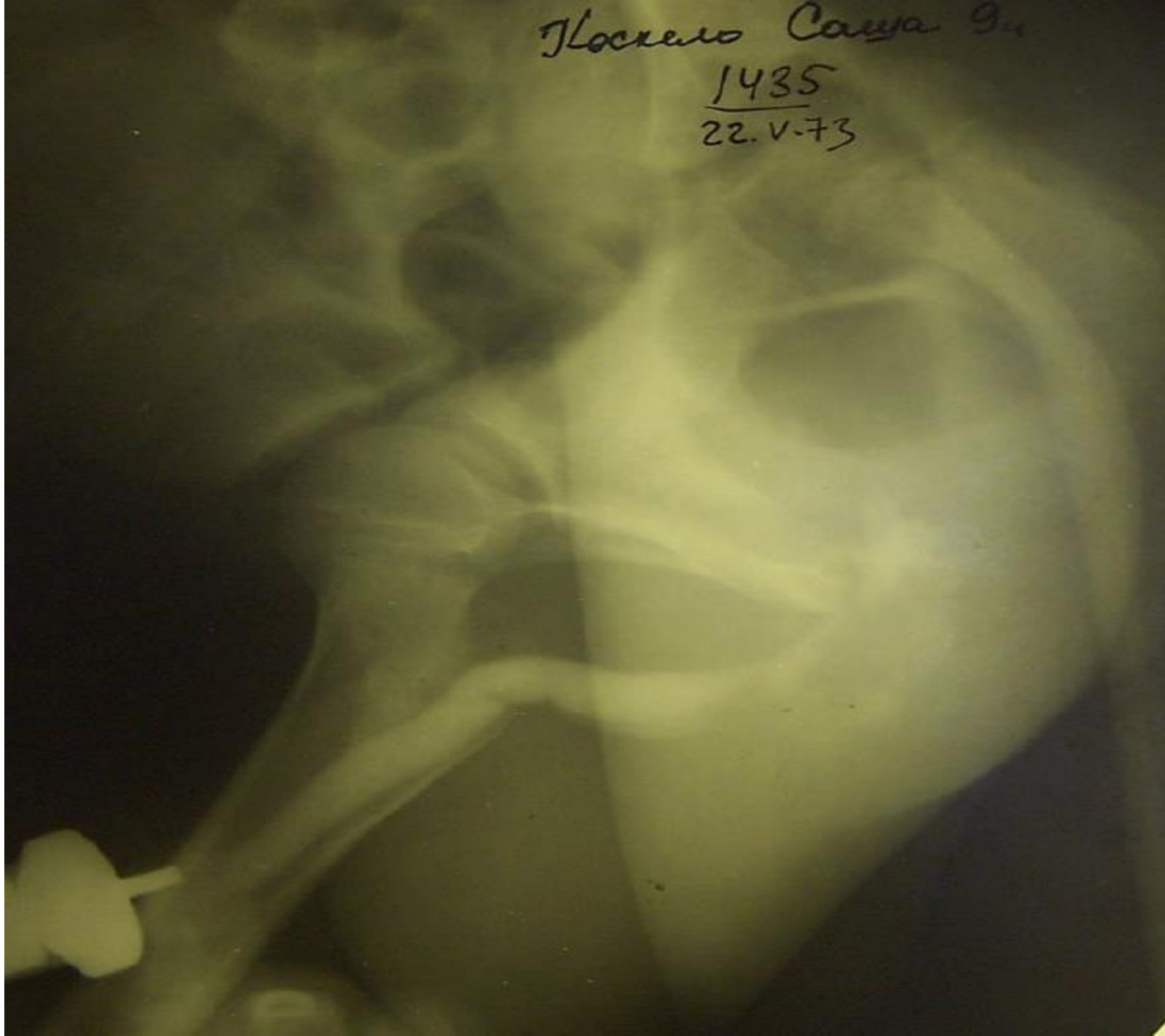4a

5

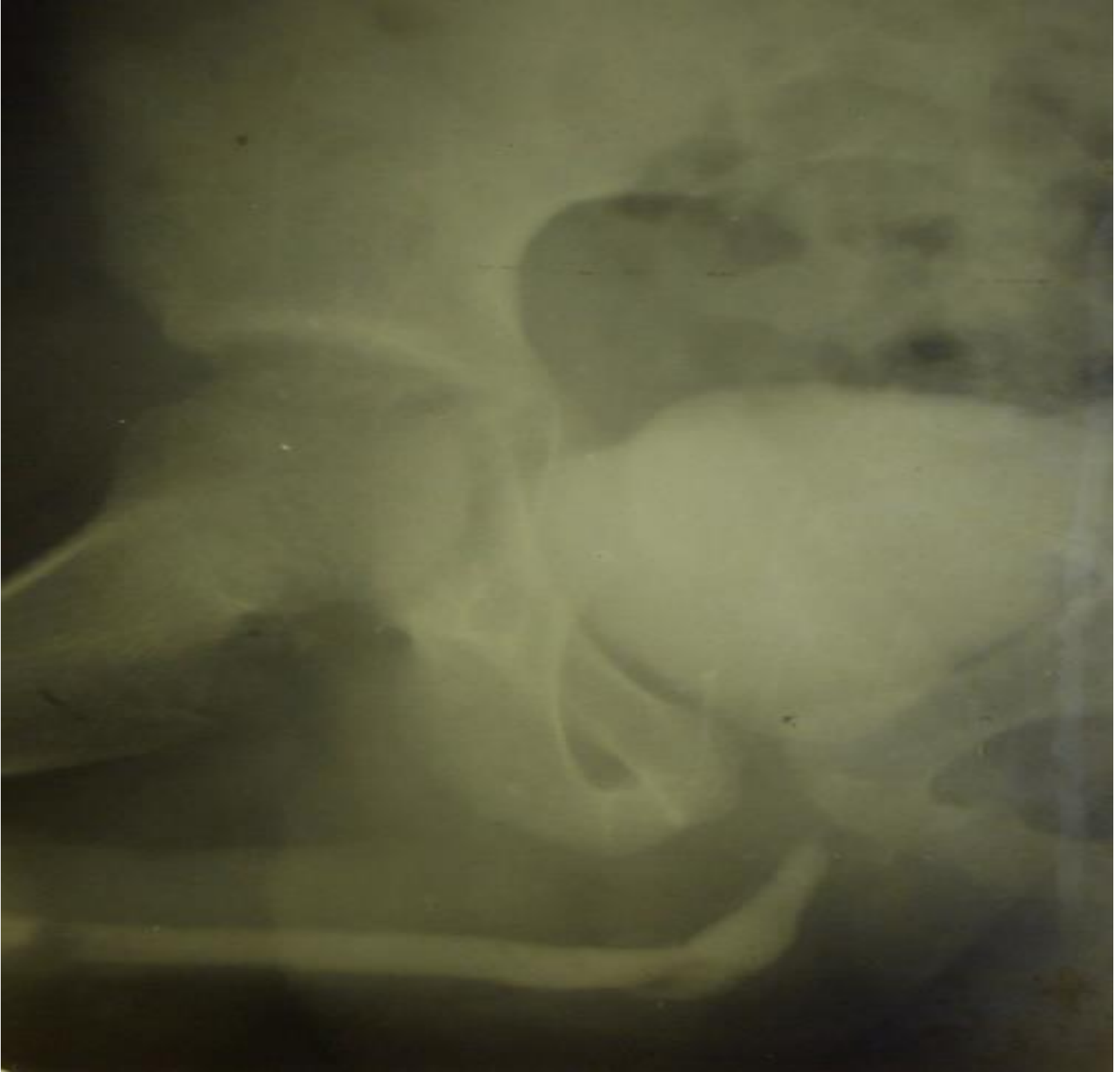Госкнро Савва 9и

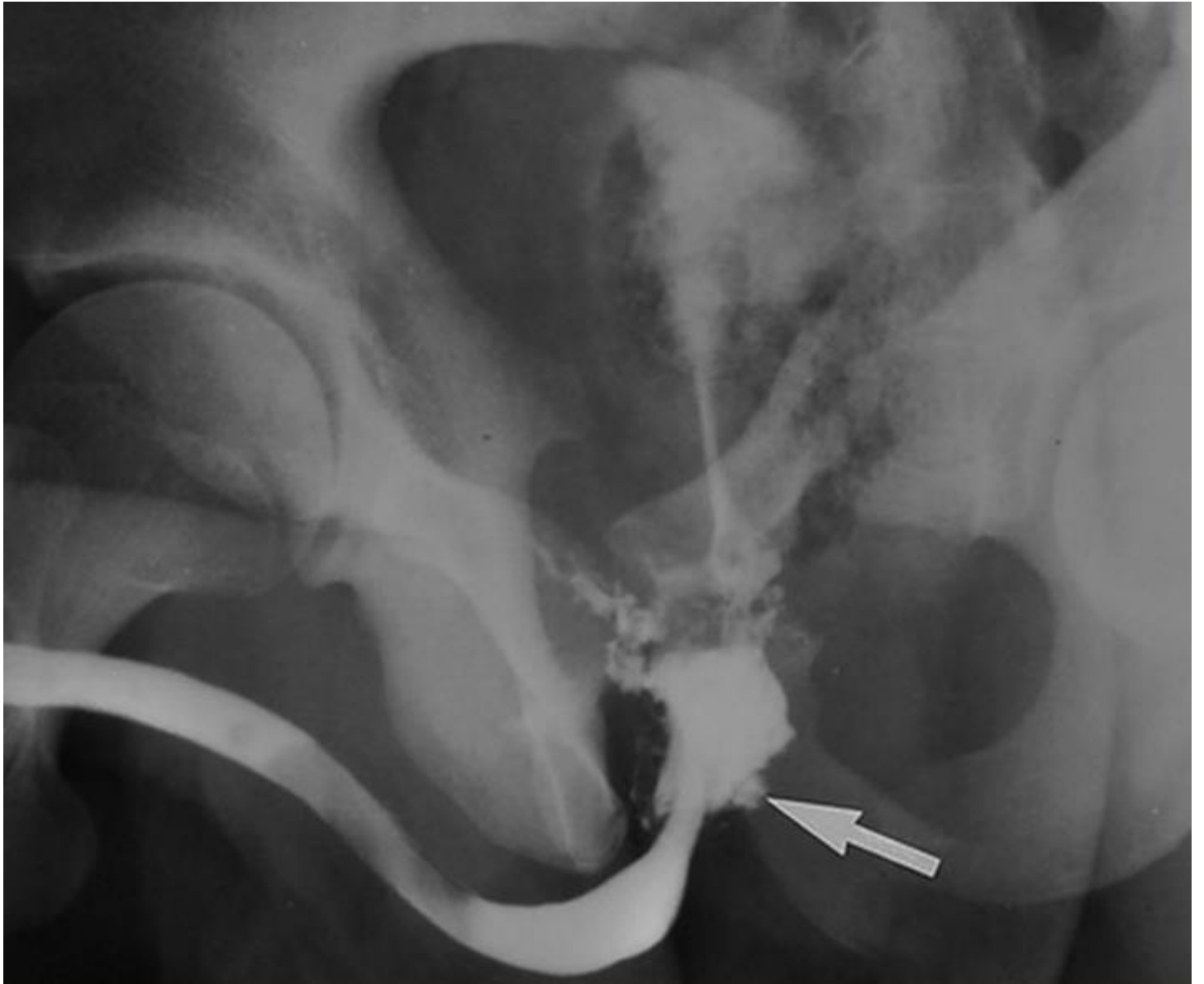1435

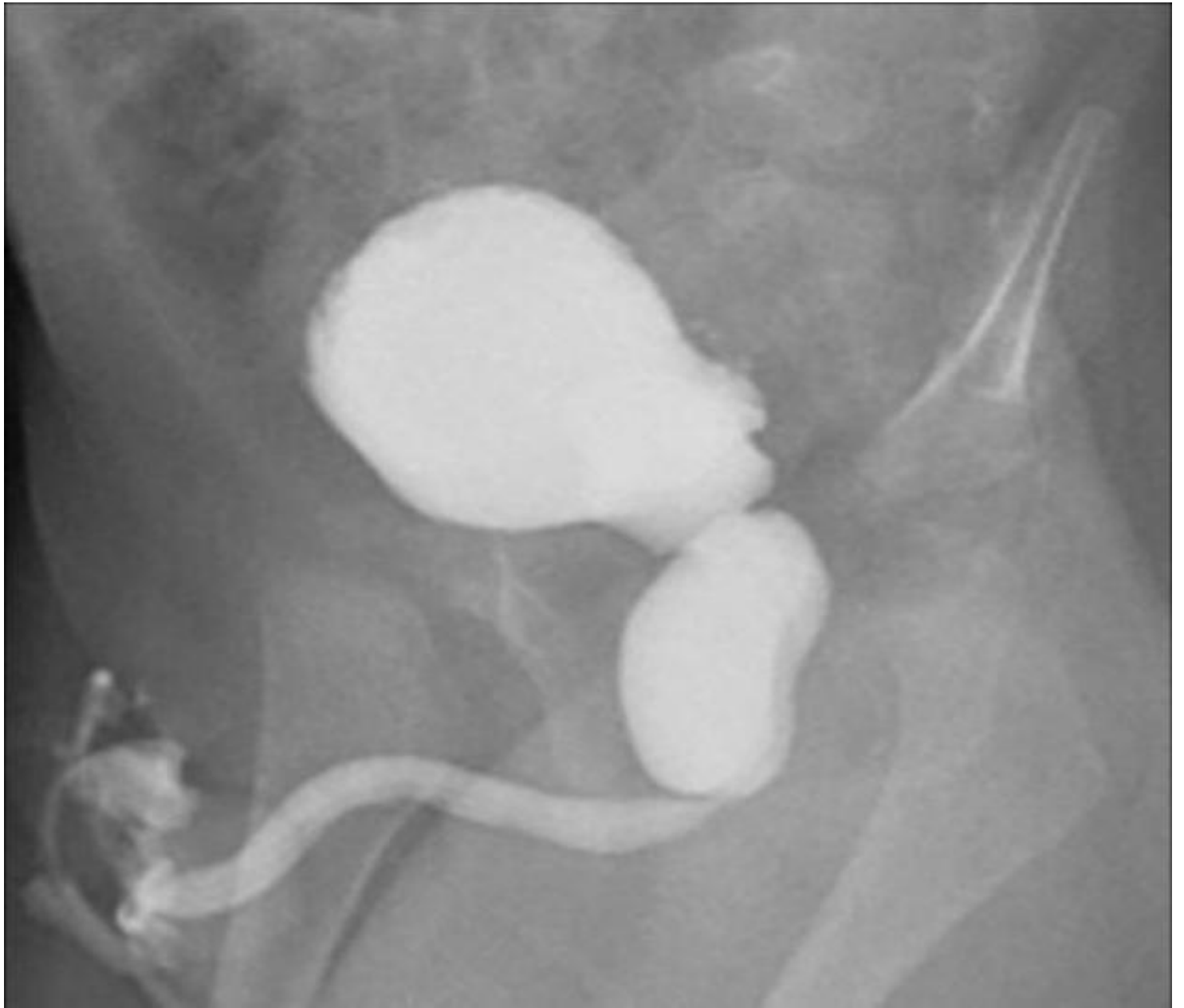
22.V.73



6







Восходящая уретрография - отмечается затек контрастного препарата в проекции бульбомембранозного отдела уретры

