Федеральное государственное бюджетное образовательное учреждение высшего образования «Красноярский государственные медицинский университет имени профессора В.Ф.Войно-Ясенецкого»

Министерства здравоохранения Российской Федерации

Кафедра травматологии, ортопедии и нейрохирургии с курсом ПО

Рецензия д.м.н., зав. кафедрой травматологии, ортопедии и нейрохирургии с курсом ПО, доцента Шнякина Павла Геннадьевича на реферат-презентацию ординатора 1 года обучения по специальности «Травматология и ортопедия» Лютых Ильи Евгеньевича по теме:

ПЕРЕЛОМЫ КОСТЕЙ ПРЕДПЛЕЧЬЯ

В своем реферате-презентации Лютых И.Е рассматривает вопросы клиники, классификации, диагностики, особенности доступов и лечения переломов костей предплечья.

Актуальность данной темы автор объясняет той ролью, которую играет функция верхней конечности в обеспечении различных аспектов деятельности человека.

Структурированность работы не нарушена, и содержит основные необходимые данные.

Автор рассматривает вопросы нормальной анатомии, классификации повреждений костей предплечья, подробное описание клинических проявлений, предоставляет примеры рентгенограмм с указанием определенных диагнозов, а также возможные варианты хирургических доступов и возможных современных методов остеосинтеза с использованием металлоконструкций.

Список литературы представлен 6 источниками. Работа выполнена по типу реферата-презентации, оформлена в соответствии с требованиями.

Основные оценочные критерии:

Оценочный критерий	Положительный/отрицательный
1. Структурированность	+
2. Наличие орфографических ошибок	—
3. Соответствие текста реферата его теме	+
4. Владение терминологией	+
5. Полнота и глубина раскрытия основных понятий темы	+
6. Логичность доказательной базы	+
7. Умение аргументировать основные положения и выводы	+
8. Круг использования известных научных источников	+
9. Умение сделать общий вывод	+

Итоговая оценка: Положительная / Отрицательная

Комментарии рецензента:

Подпись рецензента: (Беляева О.А.)

Подпись ординатора: Лютых И.Е

Переломы костей предплечья

Подготовил – ординатор травматолог-ортопед Лютых И.Е

- Предплечье является сложной анатомической зоной в связи с расположением в ней двух костей (со сложными межсуставными отношениями), огромного числа мышц и топографией сосудисто-нервных пучков. Поэтому проблемы лечения повреждений области локтевого сустава актуальны, что объясняется той ролью, которую играет функция верхней конечности в обеспечении различных аспектов деятельности человека.

Классификация

- В травматологии предложено множество классификаций переломов, но лишь некоторые получили широкое применение в практике; среди них классификация переломов длинных костей Muller-AO.
- Переломы костей предплечья представлены повреждениями проксимального отдела костей предплечья (сегменты 21, 22, 23)

- Наиболее частные классификации будут рассмотрены далее, для каждой зоны предплечья отдельно.

Переломы проксимального отдела предплечья

Анатомия локтевого сустава

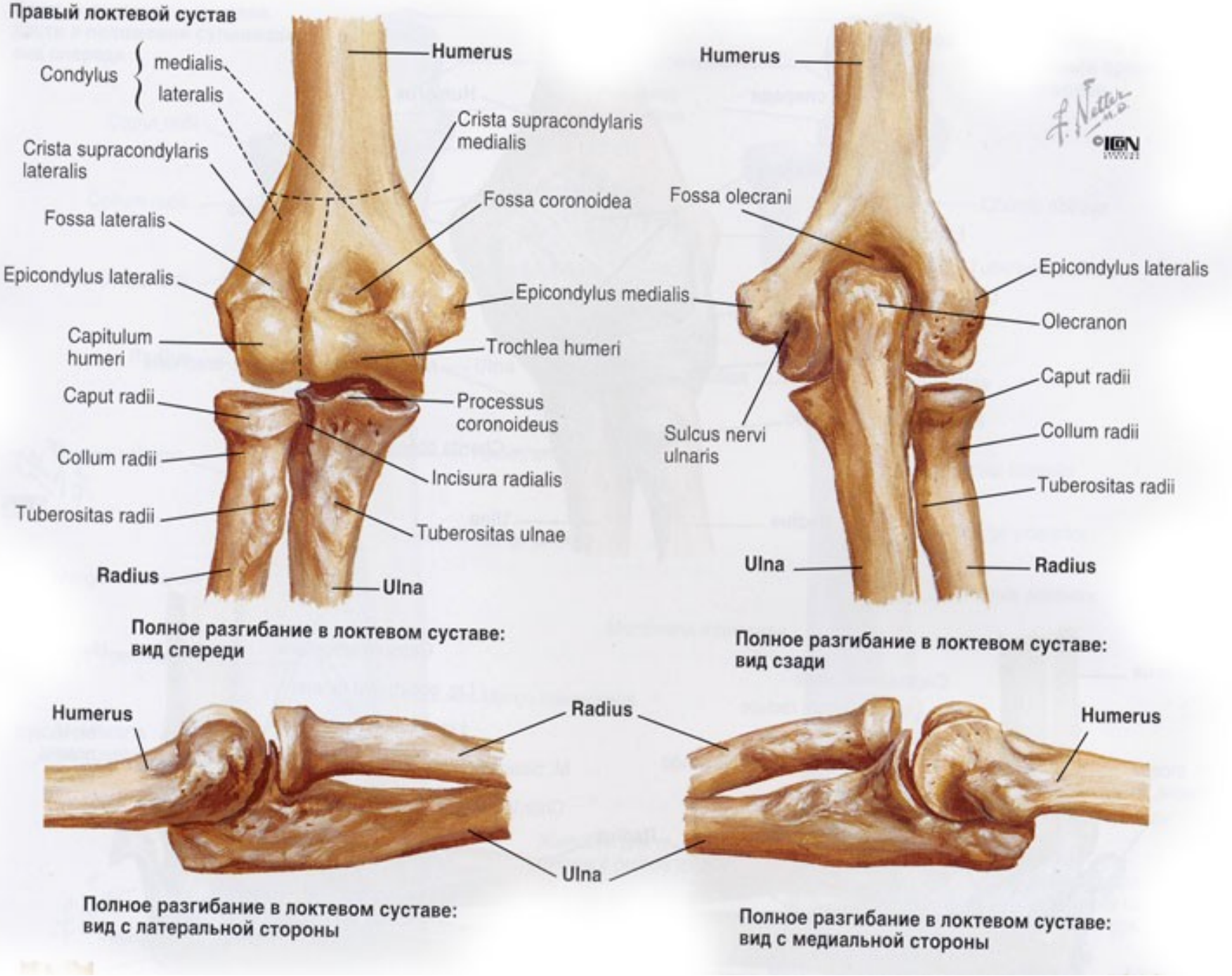
Правый локтевой сустав
Condylus
medialis
lateralis
Humerus
Crista supracondylaris medialis
Crista supracondylaris lateralis
Fossa coronoidea
Fossa lateralis
Epicondylus lateralis
Epicondylus medialis
Capitulum humeri
Trochlea humeri
Caput radii
Processus coronoideus
Collum radii
Incisura radialis
Tuberositas radii
Tuberositas ulnae
Radius
Ulna
Полное разгибание в локтевом суставе: вид спереди
Humerus
Fossa olecrani
Epicondylus lateralis
Olecranon
Epicondylus medialis
Caput radii
Collum radii
Sulcus nervi ulnaris
Tuberositas radii
Ulna
Radius
Полное разгибание в локтевом суставе: вид сзади
Humerus
Radius
Ulna
Полное разгибание в локтевом суставе: вид с латеральной стороны
Humerus
Полное разгибание в локтевом суставе: вид с медиальной стороны

ПЕРЕЛОМЫ ПРОКСИМАЛЬНОГО СЕГМЕНТА ДЕЛЯТСЯ НА 3 ТИПА:

- A - Внесуставной перелом
- B - Внутрисуставной перелом одной кости
- C - Внутрисуставный перелом обеих костей

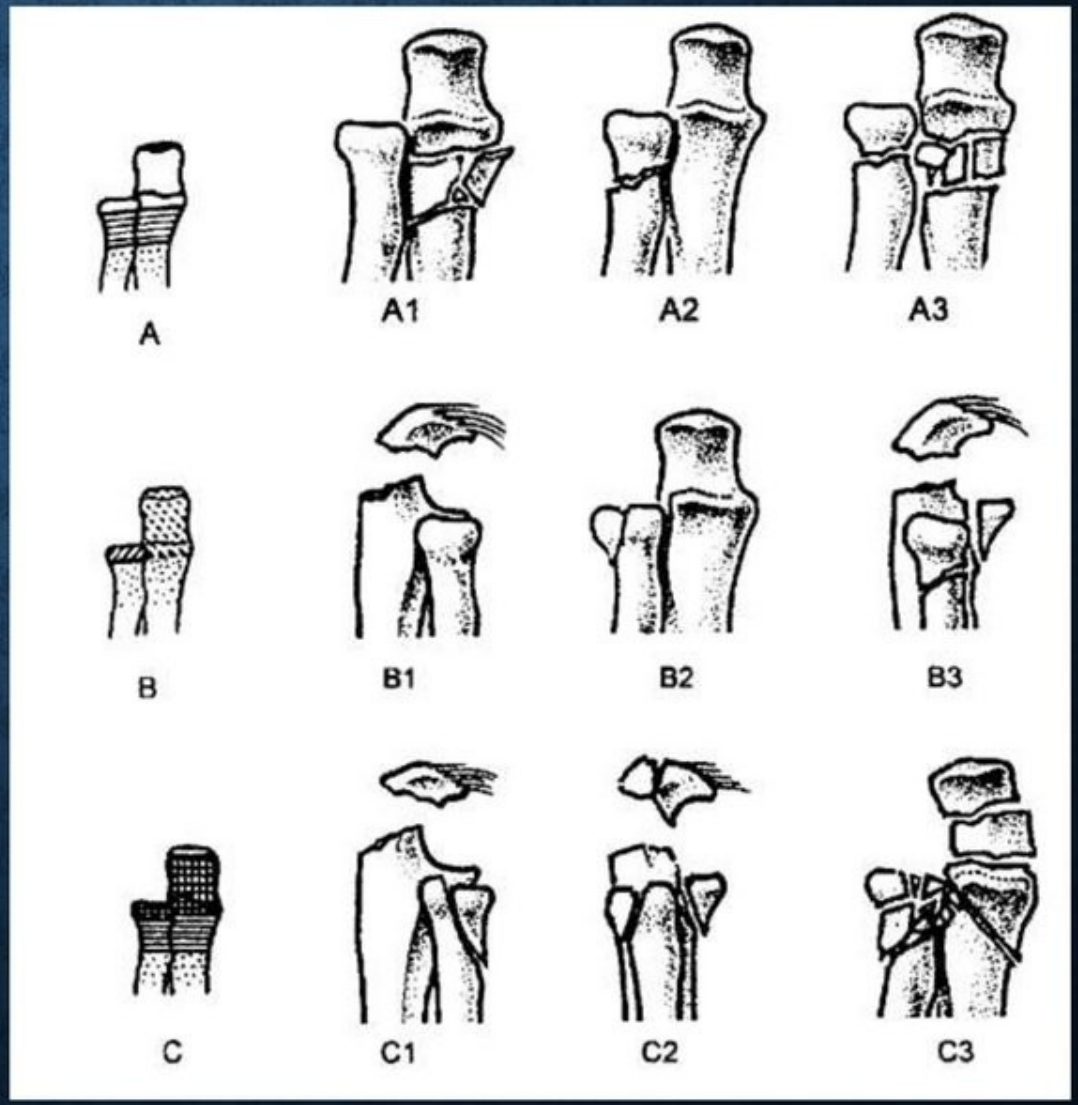

- 21 – Лучевая/ локтевая кость – проксимальный отдел
- A=Внесуставной перелом –

A1 Внесуставной перелом локтевой, лучевая интакна 1. отрыв прикрепления M.triceps от локтевого отростка 2. метафизарный простой 3. метафизарный оскольчатый

A2 Внесуставной перелом лучевой, лучевая интакна 1. отрыв прикрепления M.biceps от Tuberositas radii 2. шейки, простой 3. шейки, оскольчатый

A3 Внесуставной перелом обеих костей 1. простой обеих костей 2. оскольчатый одной кости и простой – другой кости 3. оскольчаный обеих костей

- B=Внутрисуставной перелом одной кости

B1 Внутрисуставной перелом локтевой, лучевая интактна 1. унифокальный 2. бифокальный 3. бифокальный оскольчатый

B2 Внутрисуставной перелом лучевой, локтевая интактна 1. простой 2. оскольчатый без вдавления 3. оскольчатый со вдавлением

B3 Внутрисуставной перелом одной кости с внесуставным переломом другой 1. локтевой, внутрисуставный простой 2. лучевой, внутрисуставный простой 3. внутрисуставный оскольчатый

- C=Внутрисуставный перелом обеих костей

C1 Внутрисуставный перелом обеих костей, простой 1. Olecranon и головка лучевой 2. Proc, coronoideus+ головка лучевой

C2 Внутрисуставный перелом обеих костей, простой одной и оскольчатый другой 1. Olecranon – оскольчатый, головка лучевой – простой 2. Olecranon – простой, головка лучевой – оскольчатый 3. Proc, coronoideus – простой, головка лучевой - оскольчатый

C3 Внутрисуставный перелом обеих костей, оскольчатый 1. три фрагмента каждой

Перелом локтевого отростка

- Механизм травмы – прямой удар локтем о твердый предмет, падение на согнутый локоть.
- Перелом может быть вследствие переразгибания в локтевом суставе, а также при резком напряжении трехглавой мышцы (отрывной перелом)
- При этом отрывные переломы локализуются обычно ближе к верхушке отростка, переломы от прямого насилия – ближе к основанию.

Диагностика

- Характерный механизм травмы, описываемый пациентом
- Пораженная конечность свисает, больной поддерживает ее здоровой рукой.
- Пальпация отростка по линии перелома и надавливание на верхушку вызывает боль в области перелома. При переломе со смещением достоверно ощущается западение.
- Увеличение объема сустава (гемартроз)
- Пассивное разгибание конечности, амплитуда активных движений находится в прямой зависимости от степени повреждения капсульно-связочного аппарата. Причем разгибание следует производить при отведении плеча под углом 90 градусов и пронированном предплечье, для исключения разгибания в локтевом суставе под действием силы тяжести. Следует избегать сильного сгибания конечности в целях профилактики повреждения связочного аппарата локтевого сустава и дополнительного расхождения отломков.
- При пальпации – нарушение равнобедренности треугольника Гютера (в зависимости от степени смещения локтевого отростка

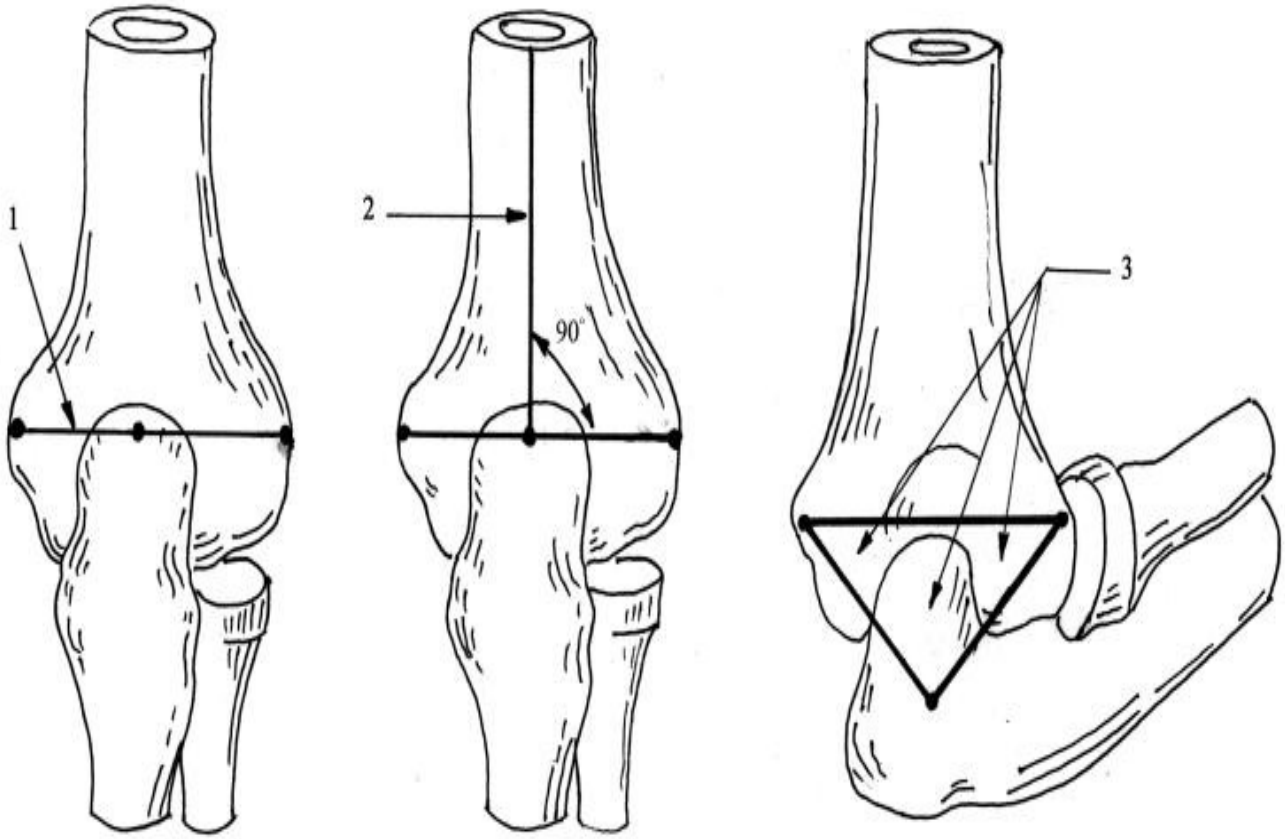

1- линия Гютера

2 – линия Маркса

3 – Треугольник Гютера

Рентгенодиагностика

- Поперечный перелом локтевого отростка без смещения

- Поперечный перелом локтевого отростка со смещением

Лечение

- Консервативному лечению могут быть подвергнуты переломы без смещения, при отрывах незначительных фрагментов кости от верхушки локтевого отростка, с незначительным расхождением отломков.
- Производится пункция сустава, фиксация конечности с помощью задней гипсовой лонгеты от верхней трети плеча до головок пястных костей в положении разгибания на 7-10 суток, с последующим постепенным переводом конечности в сгибание супинированного предплечья под углом 100-105 гр. и выводом предплечья в положение сгибания под 90 гр. Средний срок иммобилизации – 2-3 недели. Дальнейшая разработка функции локтевого сустава при помощи ЛФК, физиотерапии.

Хирургическое лечение

- Показания
- 1) перелом со смещением костных фрагментов более 1 см

2) Многооскольчатые переломы

Хирургический доступ

Кожный разрез проходит сзади от надмыщелковой зоны до точки на 4 или 5 см дистальнее перелома. Разрез может быть слегка изогнут в лучевую сторону для защиты локтевого нерва(или обхождения ушибов и ссадин кожи). Для обнажения локтевого сустава прикрепление локтевой мышцы отделяют от локтевой кости вблизи нее, так как при разведении ее волокон возможна денервация

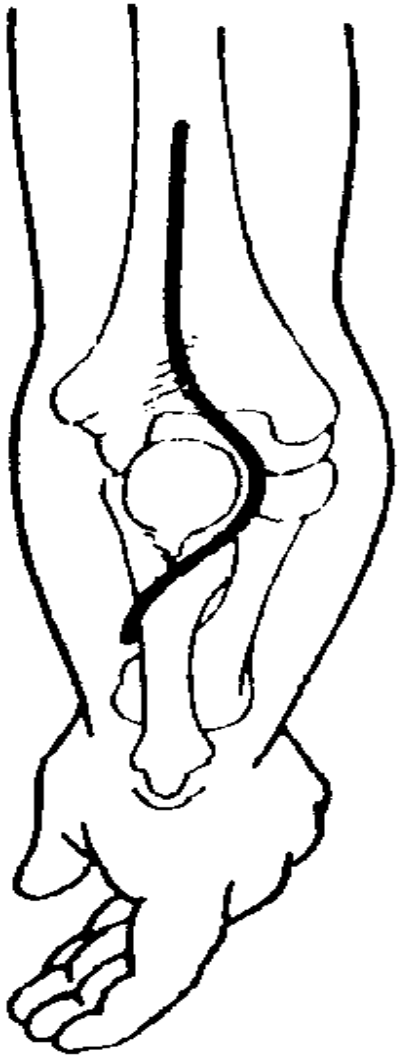

Варианты остесинтеза

- 1) Остеосинтез по Веберу - две спицы Киршнера как внутренние шины и один или два серкляжа из нержавеющей проволоки.

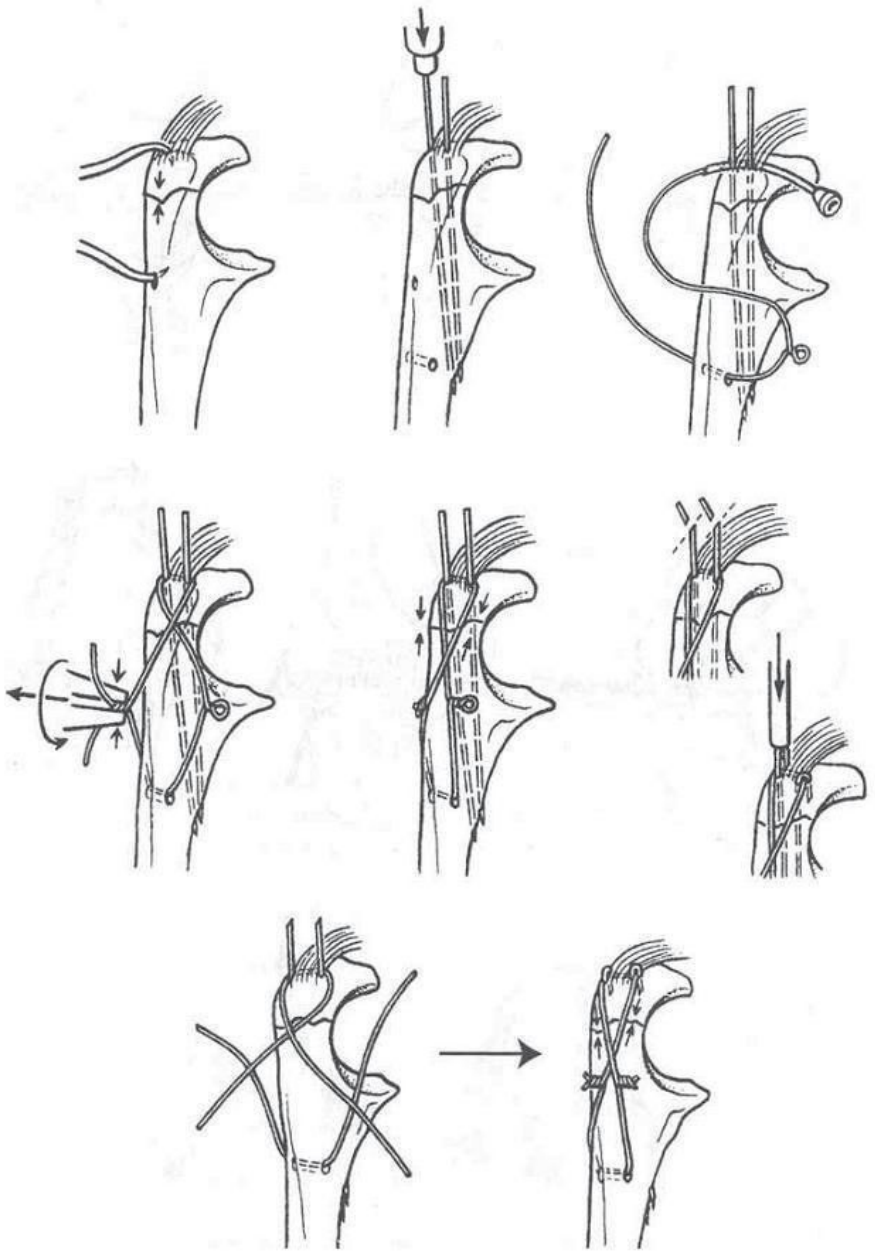

- При косом переломе целесообразно дополнить остеосинтез по Веберу стягивающим винтом.

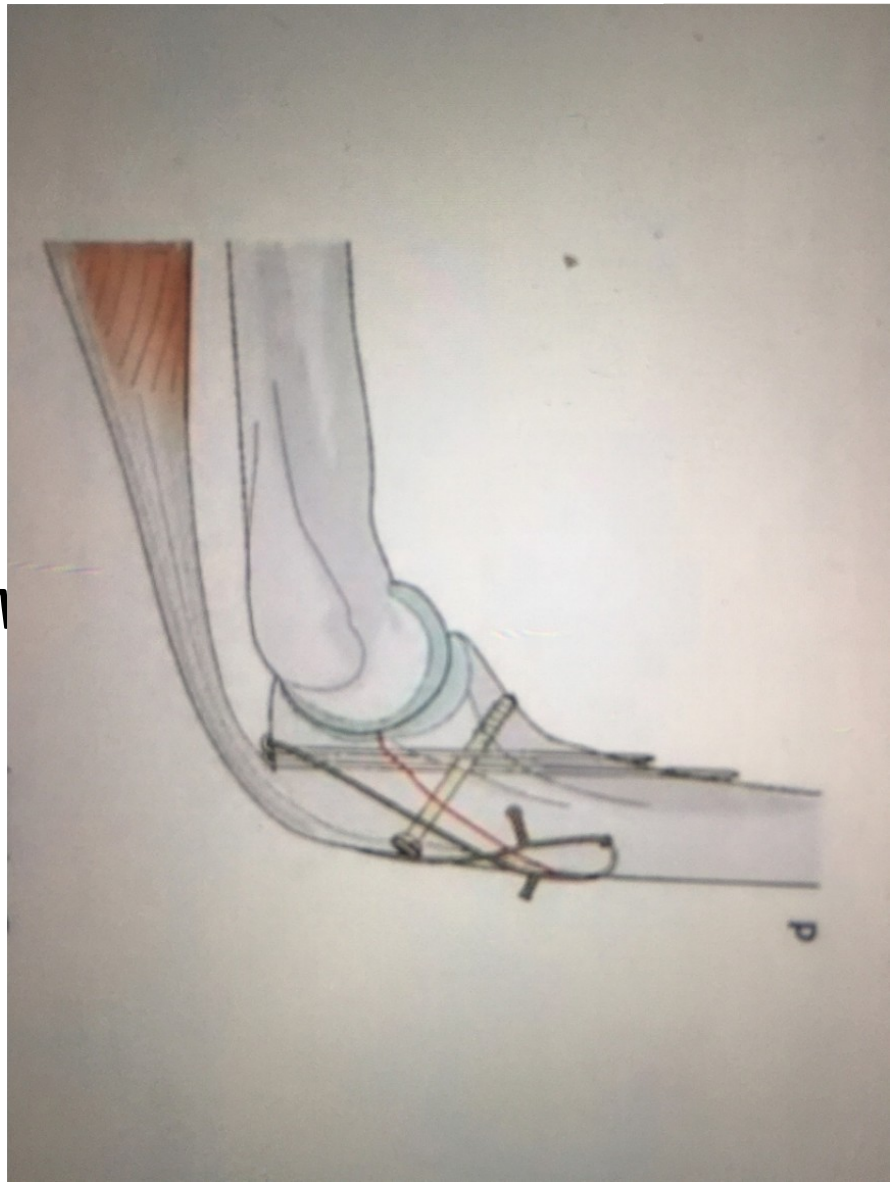

Остеосинтез по Веберу на рентгенограмме

- 2) Накостный остеосинтез пластиной - предпочтительна при оскольчатых переломах и при переломах, распространяющихся дистальнее уровня венечного отростка.

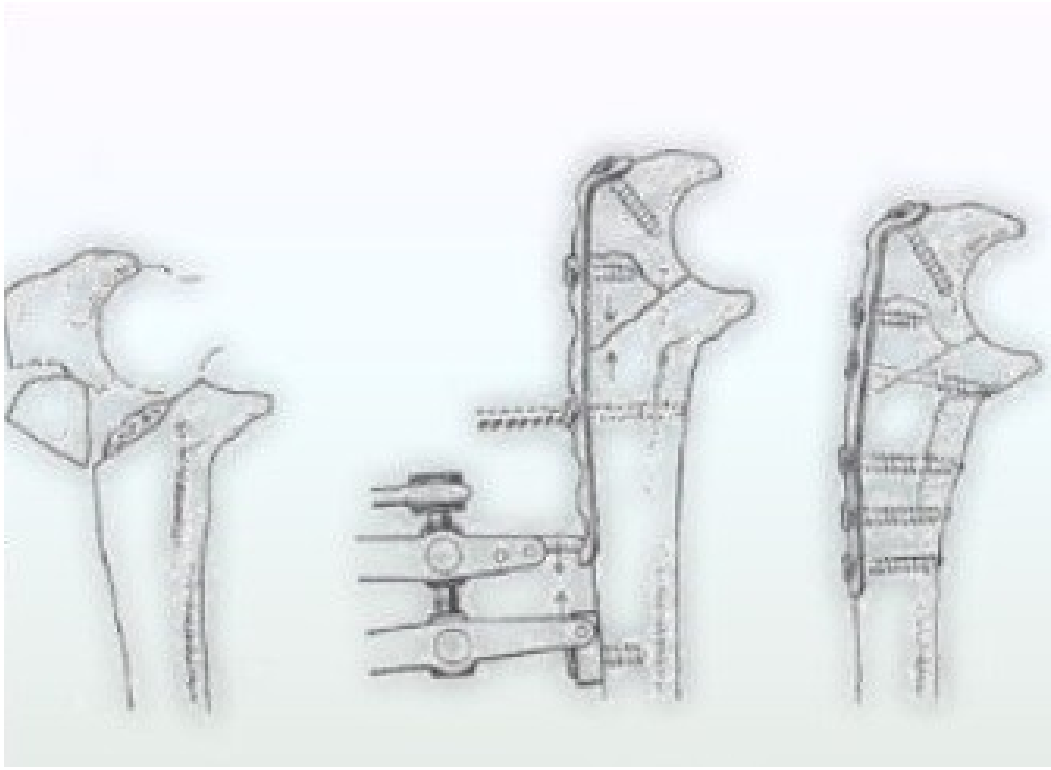

Переломы венечного отростка

- Изолированное повреждение встречается редко и чаще наблюдается при заднем вывихе предплечья или комбинированном внутрисуставном переломе.
- Механизм травмы – непрямой – падение на вытянутую руку венечный отросток упирается в суставную поверхность плечевой кости, которая и сбивает его. (Описаны случаи отрывного перелома из за сокращения плечевой мышцы, сухожилие которого прикрепляется к венечному отростку)

Классификация Регана (Regan) и Моррея (Morrey)

- I тип — внутрисуставной перелом верхушки венечного отростка, нестабильность сустава отсутствует.
- II тип — перелом 1/2 венечного отростка может развиваться плечелоктевая нестабильность.
- III тип — перелом более 1/2 венечного отростка, часто сопровождается задним вывихом предплечья. Классификация AO/ASIF 21-A — внесуставные переломы проксимального конца локтевой кости. 21-B и 21-C — внутрисуставные переломы проксимального конца локтевой кости.

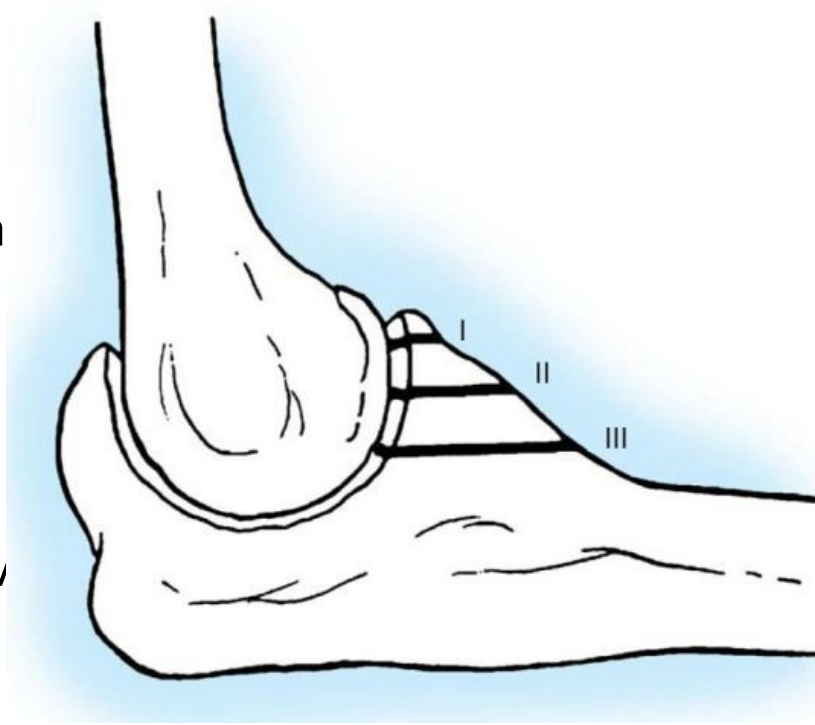

Клиника и диагностика

- Диагностика перелома на основании клинических данных затруднена, нет абсолютных признаков (припухлость локтевого сустава, болезненность при пальпации, ограничение объема движений, блокада свойственны многим повреждениям локтевого сустава). Поэтому решающим методом остается лучевой.

Проблема изолированных переломов венечного отростка в том, что чаще всего их пропускают, даже при выполнении рентгенографии.

При подозрении на перелом венечного отростка рука укладывается так, чтобы локтевой отросток и внутренний надмыщелок плеча соприкасаются с кассетой, предплечье сгибают под углом 160 гр и устанавливают в полупронации. При этом лучи центрируются на венечный отросток, а головка лучевой кости не перекрывает его проявление на снимке.

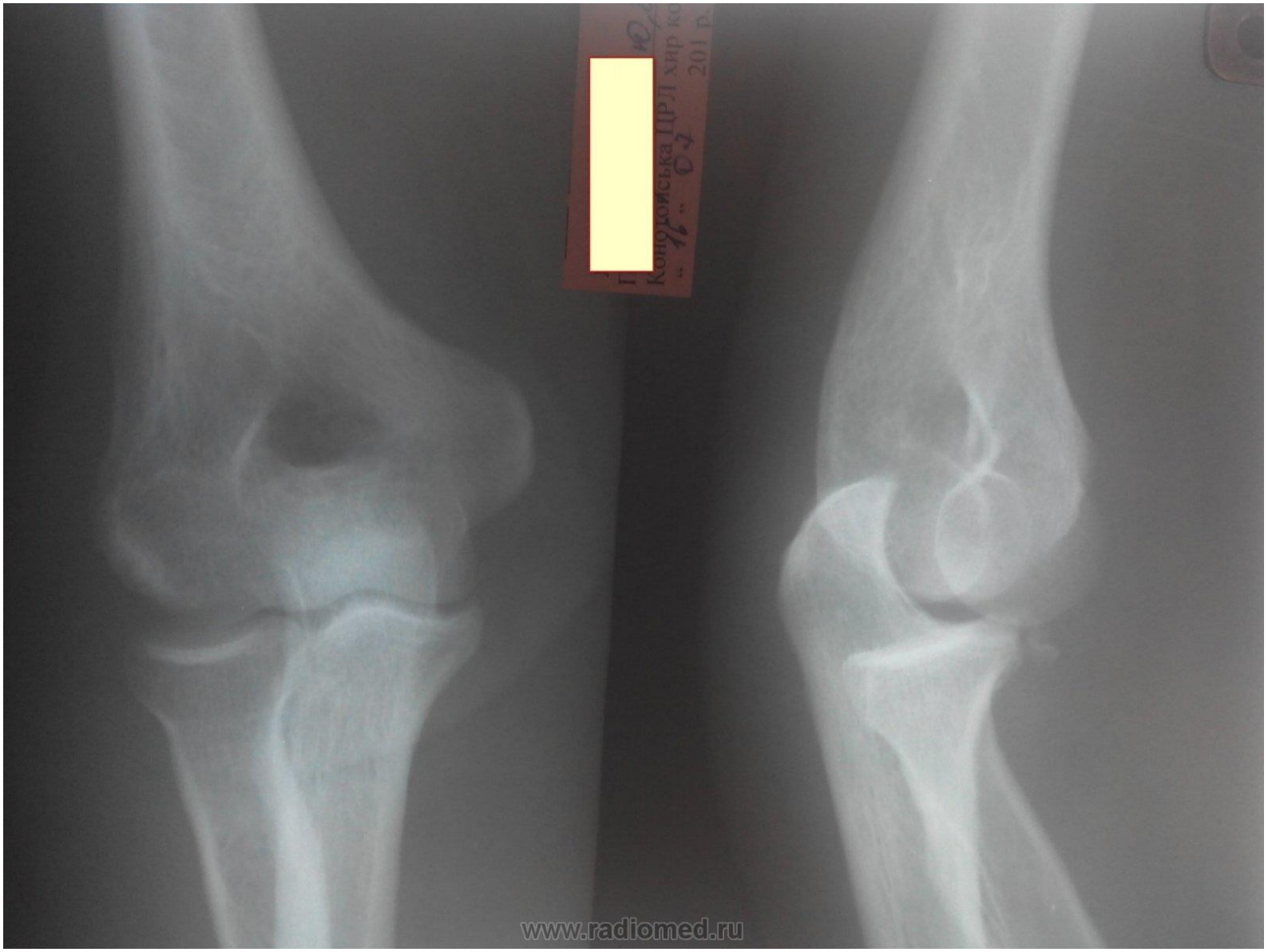
www.radiomed.ru

Лечение

- Обычно консервативное. На поврежденную конечность накладывается задняя гипсовая повязка от верхней трети плеча до головок пястных костей на 2-3 недели. Руку сгибают в локтевом суставе под углом 60-65 градусов для полного расслабления плечевой мышцы.

- Показанием для оперативного лечения являются переломы 2 и 3 типа по Реган (Regan) и Моррея (Morrey), интерпозиция фрагментом венечного отростка, релюксация костей предплечья

Варианты синтеза

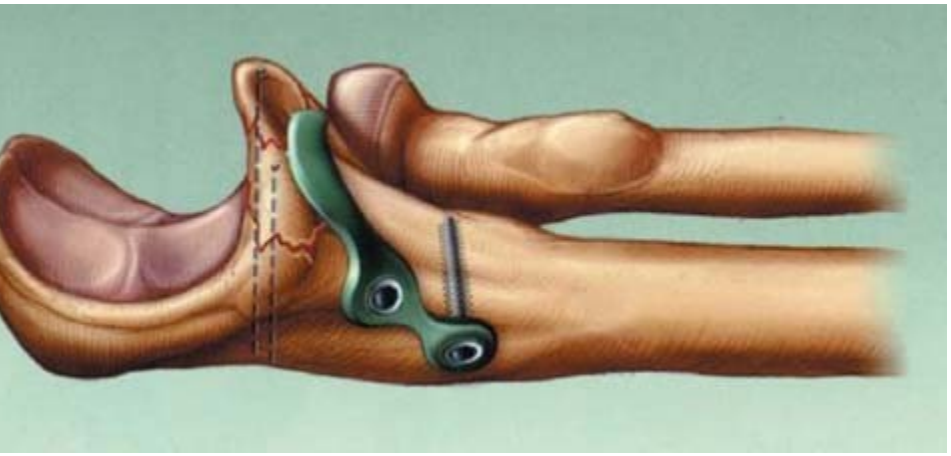

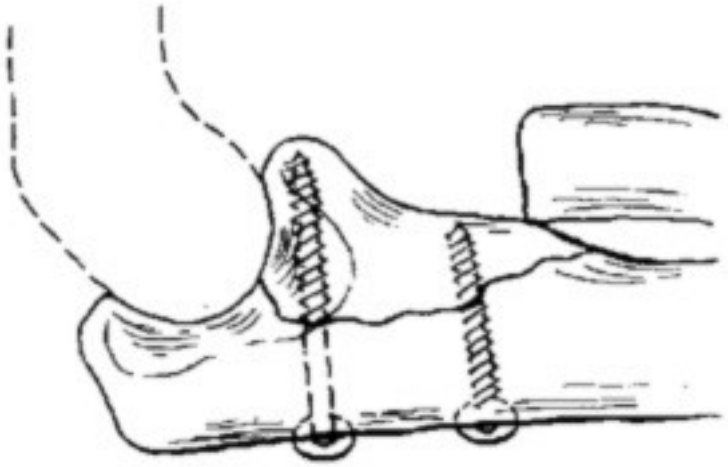

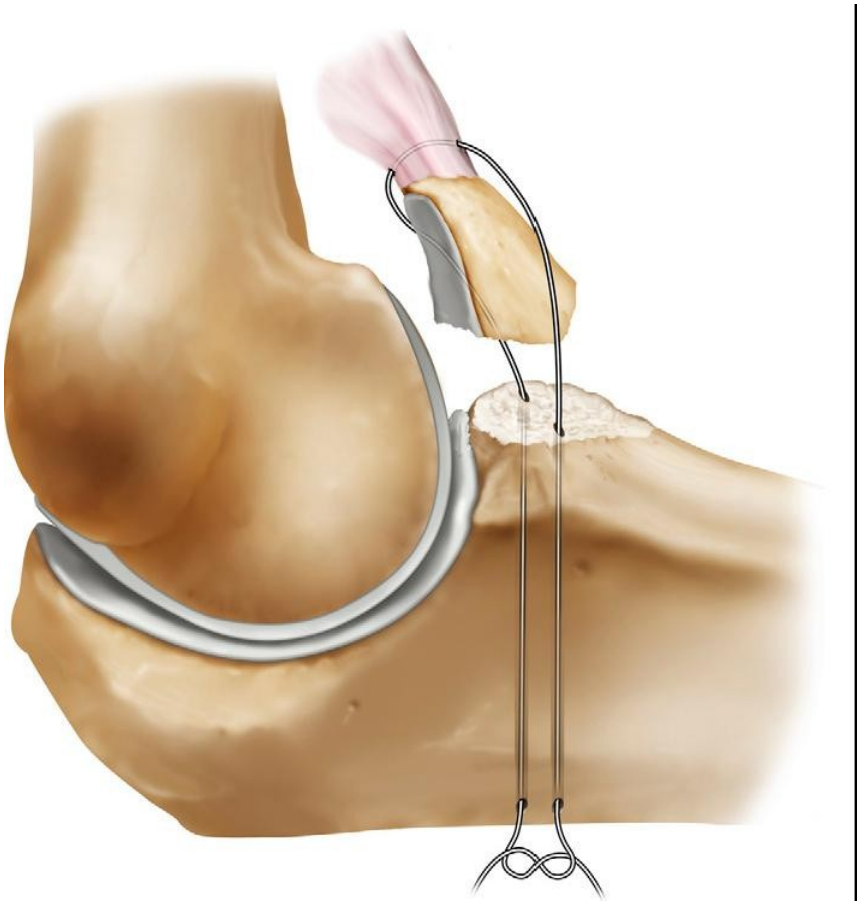

Перелом головки и шейки лучевой кости

- Механизм травмы - переломы возникают в результате соударения головки лучевой кости и головки мыщелка плечевой кости при падении на переразогнутую в локтевом суставе верхнюю конечность с опорой на кисть, при падении на выпрямленную верхнюю конечность, пронированную и минимально согнутую в локтевом суставе, а также при прямом ударе

Клиника и диагностика

- Рука согнута под углом в 90 градусов, здоровая рука поддерживает поврежденную. Специфических симптомов нет (припухлость локтевого сустава, болезненность при пальпации, ограничение объема движений, блокада)
- Но следует обратить внимание на резкое и значительное ограничение объема движений в виде пронации и супинации.

Рентгенодиагностика

- Косой перелом головки лучевой кости

Лечение

- Показания для консервативного лечения - небольшие участки вдавления головки лучевой кости (менее 30 % суставоной поверхности) или переломы со смещением менее 2 мм.

- Показания для хирургического лечения – переломы со смещением более 2 мм, сочетанные повреждения локтевого сустава (так называемая «несчастная» триада — перелом головки лучевой кости, венечного отростка локтевой кости, повреждение локтевой коллатеральной связки), многооскольчатые повреждения.

Хирургический доступ

- Латеральный доступ (разрез начинается на 2-3 см проксимальнее латерального надмыщелка и изгибается вдоль сустава пареллельно лучевой кости на 3-4 см.

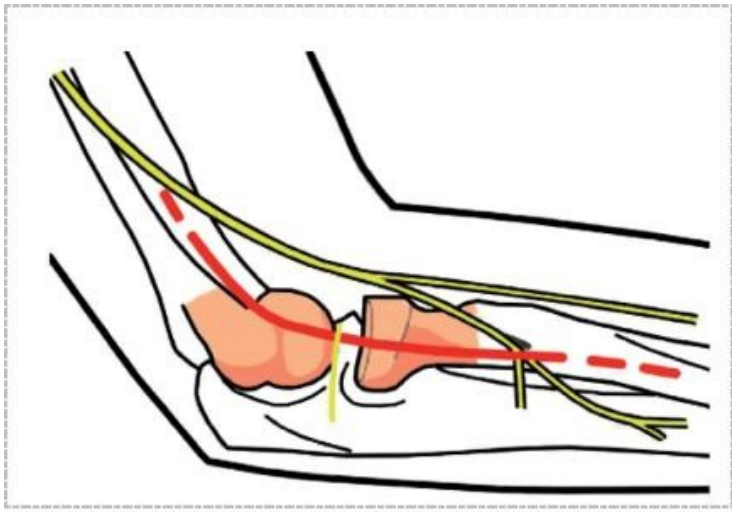

Варианты остеосинтеза

- При краевых или клиновидных переломах могут быть использованы винты (1,5; 2,0 или 2,4 мм). При переломах с вдавлением эти же винты могут быть применены в качестве позиционных, а не стягивающих.

- При вдавленных, оскольчатых или переломах сопровождающихся переломом шейки лучевой кости, можно использовать Т – или L – образные мини-пластины.

- При многооскольчатых переломах с тремя и более фрагментами целесообразно рассматривать вопрос об удаление и замещение головки лучевой кости эндопротезом.

post scriptum

При лечение переломов костей предплечья в области локтевого сустава нужно помнить о некоторых особенностях, которые важны для послеоперационного ведения больных и реабилитации. Локтевой сустав не выносит как длительной фиксации, так и не форсированных движений, реагирую на это развитием тугоподвижности. Область локтевого сустава не стоит массировать, так как это способствует развитию оссифицирующего миозита и обызвествлению переднего отдела суставной сумки. Насильственные редрессации приводят к еще большему разрастанию фиброзной ткани внутри сустава.

Диафизарные переломы костей предплечья

Анатомия предплечья

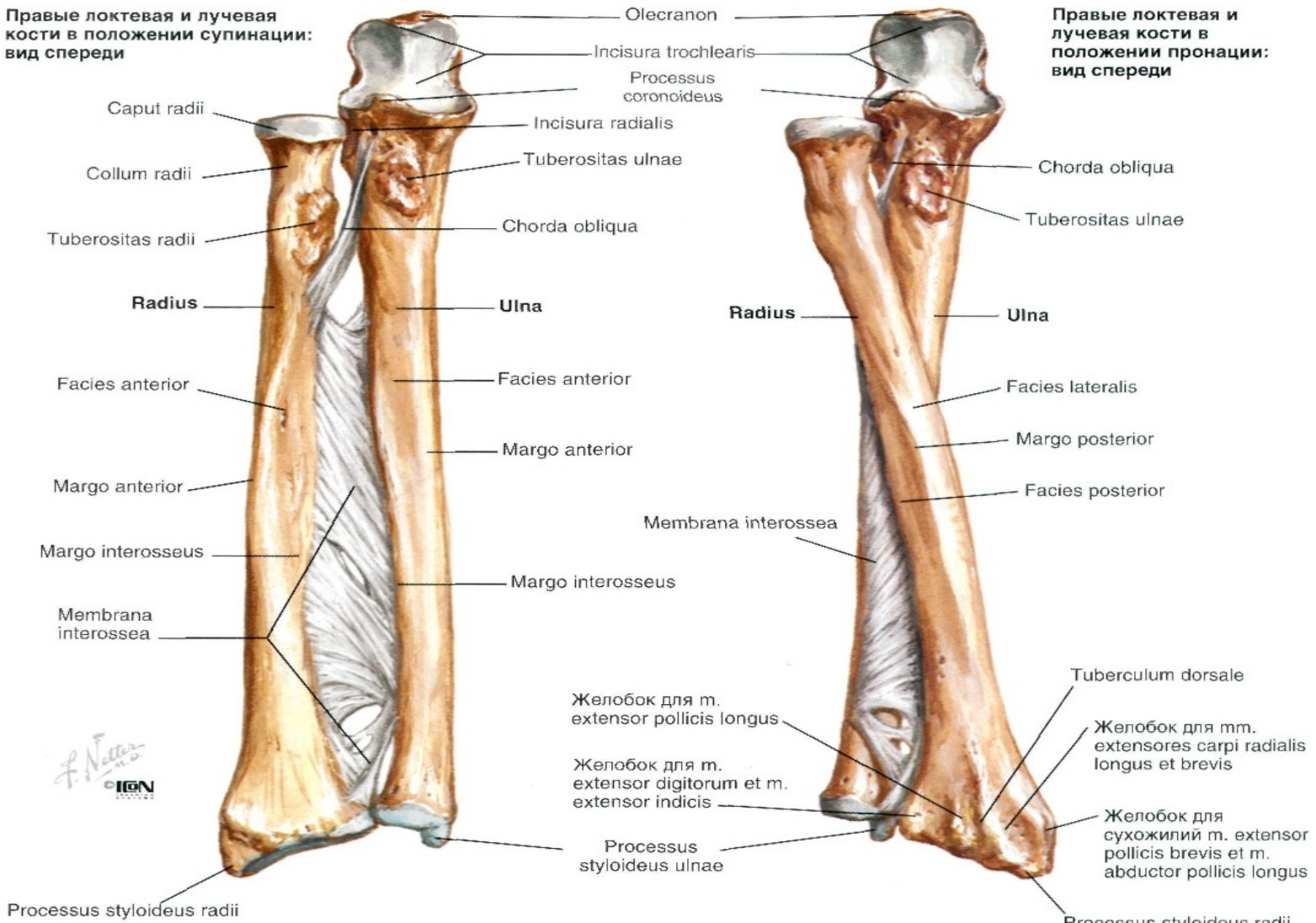

Классификация АО

- 22 – Лучевая/ локтевая кость – диафиз
- A=Простой перелом

A1 Простой перелом локтевой, лучевая интакна 1. косой 2. поперечный 3. с вывихом головки лучевой (Monteggia)

A2 Простой перелом лучевой, локтевая интакна 1. косой 2. поперечный 3. с вывихом в луче-локтевом суставе (Galeazzi)

A3 Простой перелом обеих костей 1. лучевая, проксимальная зона 2. лучевая, срединная зона 3. лучевая, дистальная зона

- B=Клиновидный перелом

B1 Клиновидный перелом локтевой, лучевая интактна 1. интактный клин 2. фрагментированный клин 3. с вывихом головки лучевой(Monteggia)

B2 Клиновидный перелом лучевой, локтевая интактна 1. интактный клин 2. фрагментированный клин 3. с вывихом в луче-локтевом суставе (Galeazzi)

B3 Клиновидный перелом одной кости, простой или клиновидный – другой кости 1. клиновидный локтевой и простой лучевой 2. клиновидный лучевой и простой локтевой 3. клиновидные лучевой и локтевой

C=Сложный перелом

C1 Сложный перелом локтевой 1. бифокальный, лучевая интактна 2. бифокальный, лучевая сломана 3. иррегулярный

C2 Сложный перелом лучевой 1. бифокальный, локтевая интактна 2. бифокальный, локтевая сломана 3. иррегулярный

C3 Сложный перелом обеих костей 1. бифокальный 2. бифокальный одной, иррегулярный – другой 3. иррегулярный

Общие положения

- Механизм травмы – в результате прямого удара (перелом полицейского) по костям предплечья при согнутом локтевом суставе (оборонительная поза), при падении на вытянутую руку.

Клиника и диагностика

- Клинически диагноз не вызывает подозрений. Налицо все признаки переломов, как абсолютные, так и относительные (Деформация, патологическая подвижность, крепитация, боль, нарушение функции, отек, кровоизлияние)

Правила выполнения рентгенографии при подозрение на диафизарные перелома предплечья

- Выполняется стандартная рентгенография в двух проекциях с обязательным захватом смежных суставов. (Для оценки возможной люксации\сублюксации в смежных суставах)

Лечение: консервативное или хирургическое?

- Показаниями для консервативного лечения являются – Изолированные переломы или переломы обеих костей без смещения, с незначительным смещением по ширине без полного разобщения отломков, угловое (для локтевой кости – в ладонную, для лучевой – в тыльную) или ротационное смещение до 10 градусов.

- Показания для хирургического лечения – Перелом обеих костей со смещением, изолированные переломы одной из костей с ротацией или угловым смещением более 10 градусов, переломо-вывихи, открытый перелом, наличие сосудисто-нервной дисфункции, угроза перфорации кожи отломком, компартмент-синдром.

Хирургические доступы

- Локтевая кость – прямой разрез от локтевого отростка до шиловидного отростка локтевой кости по гребню локтевой кости

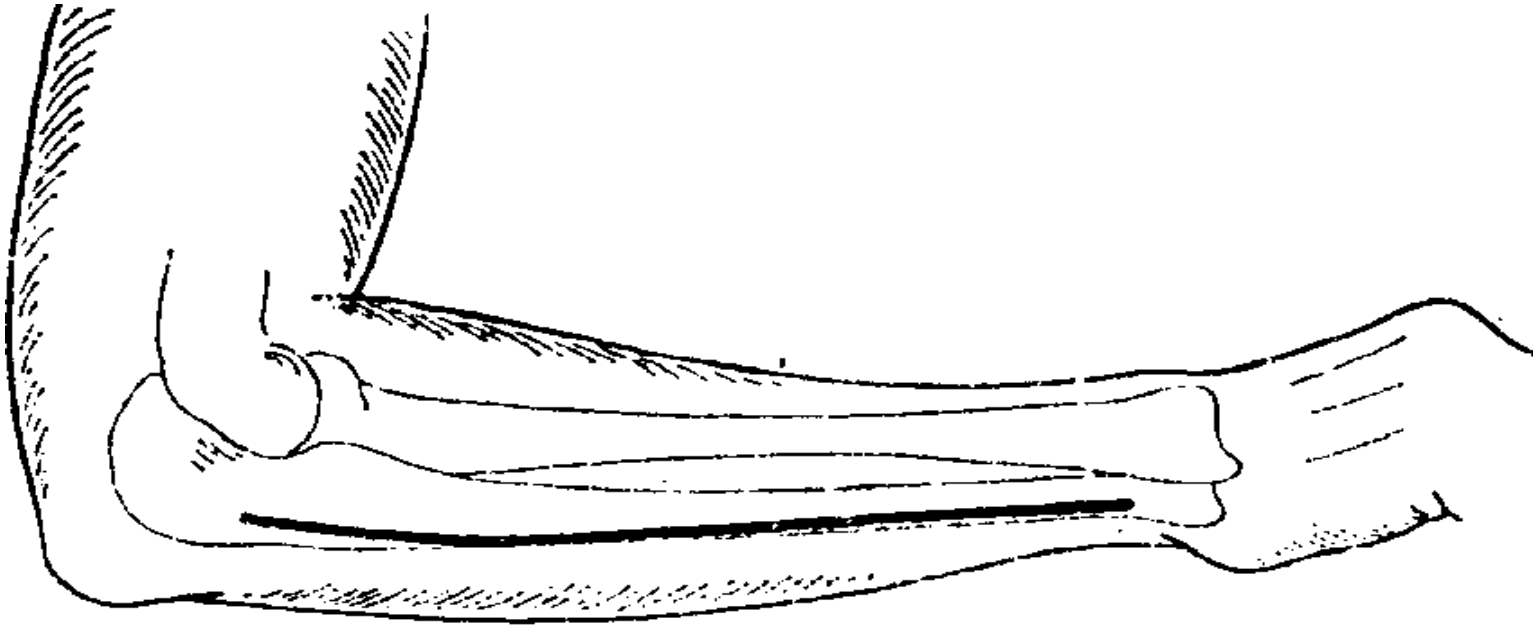

- Доступ к лучевой кости:
- 1) дорсо-латеральный – от латерального надмыщелка плеча до шиловидного отростка лучевой кости (контакт с глубокой и поверхностной ветвью лучевого нерва)
- 2) Передний доступ (по Henry) – ориентиры: проксимально углубление между плечелучевой мышцей и сухожилием бицепса, дистально – шиловидный отросток луча.

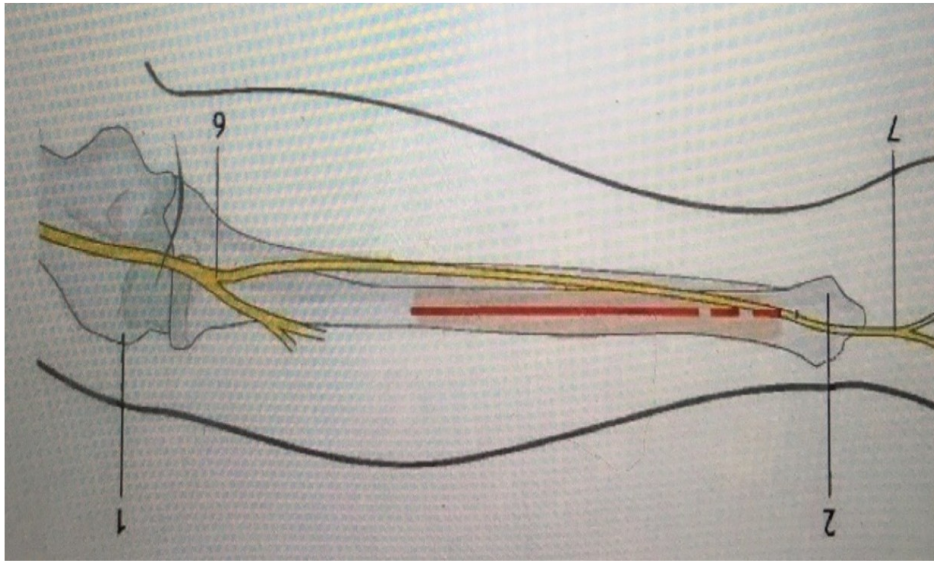

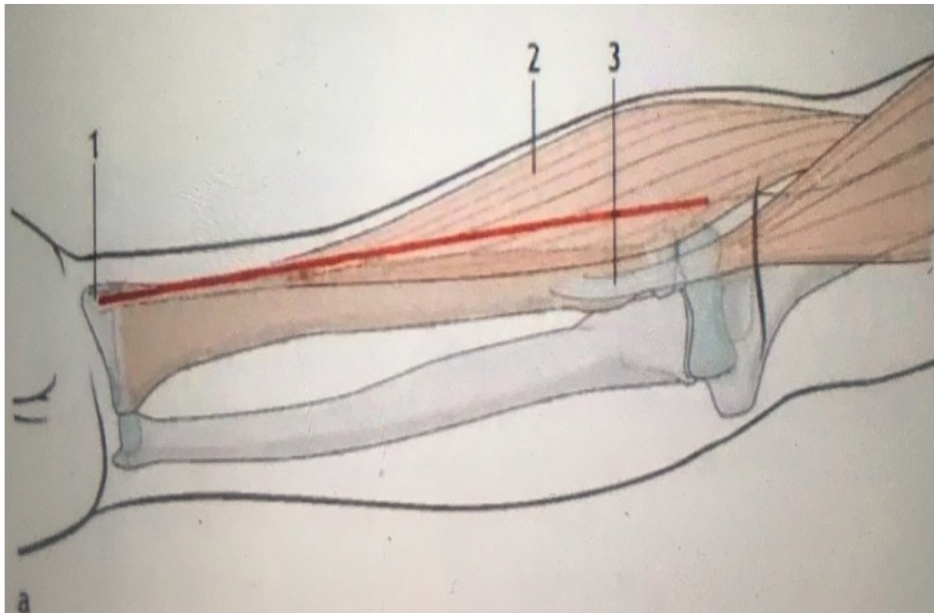

Принципы репозиции

- Особенность хирургического лечения диафизарных переломов костей предплечья – должны лечиться как «внутрисуставные»:
- 1) Добиваться анатомичной репозиции
- 2) Добиваться абсолютного спектра стабильности
- 3) при этом относительная стабильность допустима только в случае сложных (чаще всего многооскольчатых) переломах. Важно рассмотреть вопрос об последующих операциях, для достижения абсолютного спектра стабильности

Принципы фиксации при этом – как для диафизарных переломов

- Накостный Остеосинтез:
- Стягивающий финт, нейтрализующая пластина
- Компрессирующая пластина

Но при этом относительная стабильность допустима только в случае сложных (чаще всего многооскольчатых) переломах:

АВФ, интрамедулярная фиксация, мостовидная техника фиксации

Принципы оперативного вмешательства.

- Раздельные доступы с расстоянием между ними не менее 7-9 см
- Сначала фиксируем более простой перелом
- Если переломы однотипны – начинаем с локтевой кости
- Рассмотрение вариантов кожной пластики(особенно при открытых и огнестрельных переломах)
- Рассмотрение вопроса костной ауто- и аллопластики
- Не ушиваем фасцию
- Интраоперационный контроль движения в смежных суставах
- Рентгенологический интраоперационный контроль обязателен
- Стремиться к минимизации повреждения мягких тканей (по возможности использование техники непрямой репозиции)
- Аккуратное отношение к межкостной мембране (важная для совершения ротационных движений)

Нужна ли дополнительная иммобилизация в послеоперационном периоде?

- Если травматолог уверен в стабильности – нет! (Стабильно зафиксированный «внутри» не требует фиксации «снаружи»), но есть категория безответственных пациентов, наложение гипсовых повязок которым сохранит труды оперирующего травматолога.
- Гипс накладываем непродолжительно при повреждении мягких тканей для их восстановления
- 100 % иммобилизация – все переломовывихи.
- Избегаем циркулярных повязок, только задние шины от средней трети плеча, до пфс кисти, при флексии в локтевом суставе под 90 градусов, кисть в среднее положение между пронацией и суппинацией.

- Особое внимание заслуживают «именные переломы» (Переломовывихи)

Перелом Монтеджи

- сочетание перелома проксимальной трети диафиза локтевой кости с вывихом головки лучевой кости. Вывих головки лучевой кости может возникнуть только в том случае, если имеется полный разрыв кольцевой связки.

- Тип IIIA. Эта группа включает переломы диафиза локтевой кости (обычно проксимальная треть) в сочетании с передним вывихом головки лучевой кости. Обычно имеется переднее угловой смещение дистального фрагмента. К типу А принадлежат 60% переломов Монтеджи.
- тип IIIБ. Переломы диафиза локтевой кости в сочетании с задним или заднебоковым вывихом головки лучевой кости составляют 15% переломов типа Монтеджи.
- тип IIIВ. Переломы метафиза локтевой кости в сочетании с боковым или переднебоковым вывихом головки лучевой кости составляют 20% переломов

Повреждение Монтеджи

Повреждение типа Галеацци

- Перелом лучевой кости в средней или нижней трети диафиза с разрывом дистального радиоульнарного сочленения и вывихом головки локтевой кости возникает как от прямой, так и от непрямой травмы
- Различают сгибательный и разгибательный типы перелома
- Фрагменты лучевой кости смещаются под углом, открытым в тыльную сторону, и наступает вывих локтевой кости в радиоульнарном сочленении в ладонную сторону — разгибательный перелом
- При сгибательном переломе угол между отломками открыт в ладонную сторону, а головка лучевой кости смещается в тыльную сторону.

Повреждения Галеацци. Схема смещения отломков.

Повреждение Эссекс-Лопрести

- Сочетание перелома головки или проксимальной части диафиза лучевой кости в сочетании с повреж дением межкостной мембраны и дистального радиоульнарного сочленения

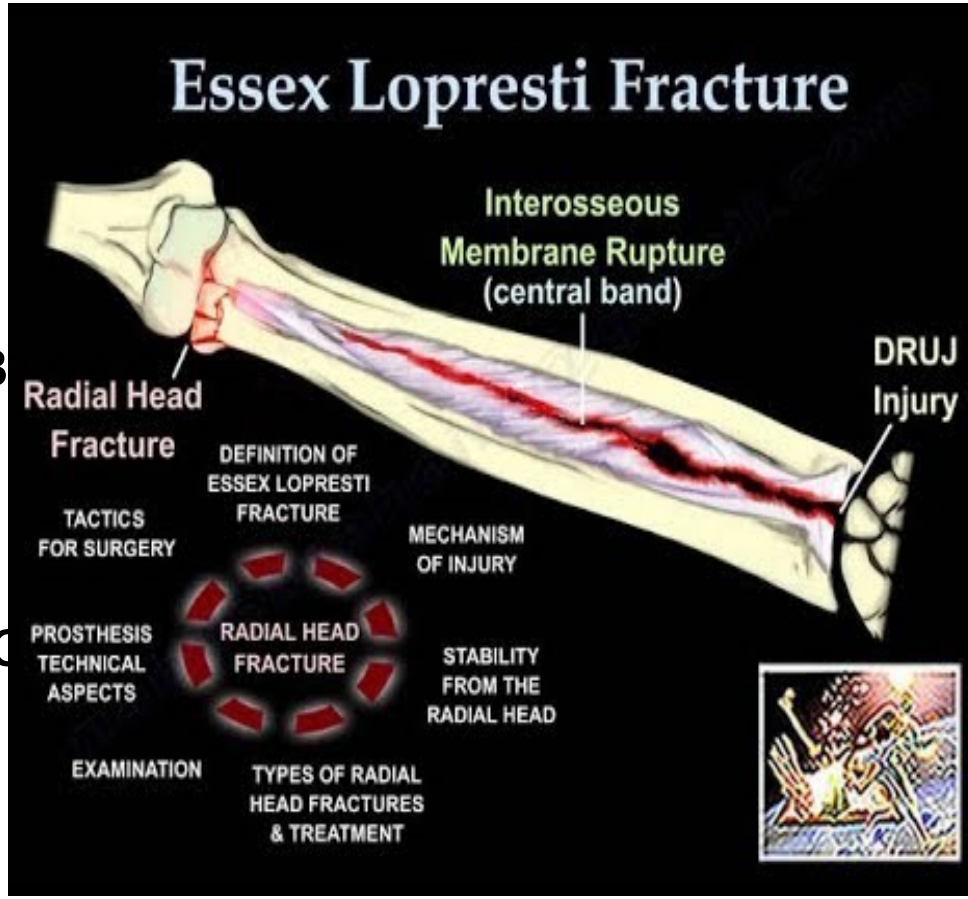

Переломы дистального отдела предплечья

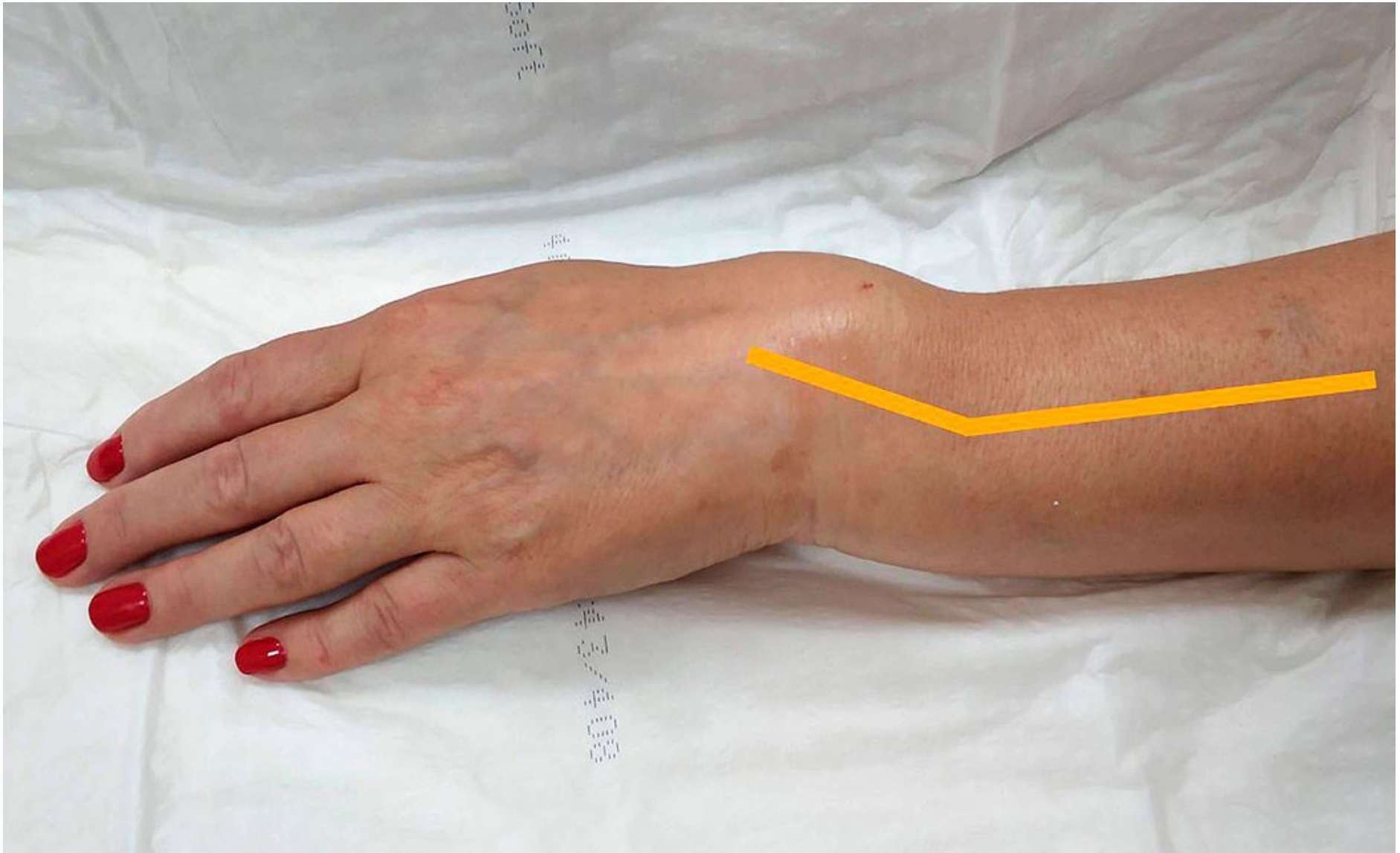

Анатомия

- Теория трех колонн:
- 1) лучевая колонна (шиловидный отросток луча, ямка ладьевидной кости)
- 2) промежуточная колонна (ямки полулунной кости и дистальное радио-ульнарное сочленение)
- 3) локтевая колонна (дистальный метаэпифиз локтевой кости

Рис. 6.3.3-1 Конц
1 Лучевая колон
2 Промежуточна
3 Локтевая коло

Клиника и диагностика

- Механизм травмы – непрямая травма, при падении на вытянутую руку с упором на ладонь. Если кисть во время повреждения находилась в положение флексии, говорят о сгибательном переломе (Перелом Смита), если в положение экстензии – разгибательный перелом (Перелом Коллеса)

Предпосылки перелома луча в одной анатомической области.

- Перелом дистального метаэпифиза лучевой кости имеет ряд анатомических предпосылок. В повседневной практики мы именуем этот тип перелома как перелом луча в типичном месте (2,5-4 см проксимальнее лучезапястного сустава). Вследствие атрофических процессов (у лиц пожилого возраста) корковый слой костей истончается, трабекулы кости становятся тоньше. Также имеет значение возрастное понижение тонуса мышц.

Перелом Коллеса. Типичное смещение отломков

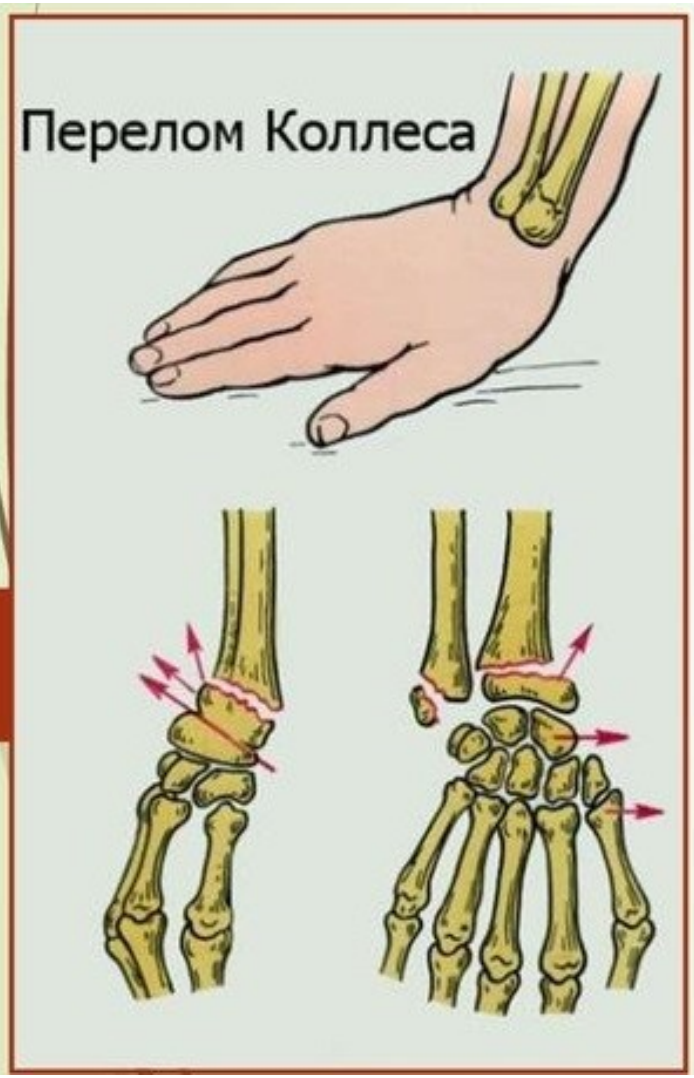

Центральный фрагмент смещается в ладонную сторону, периферический — в тыльную и лучевую. Между отломками образуется угол, открытый к тылу.

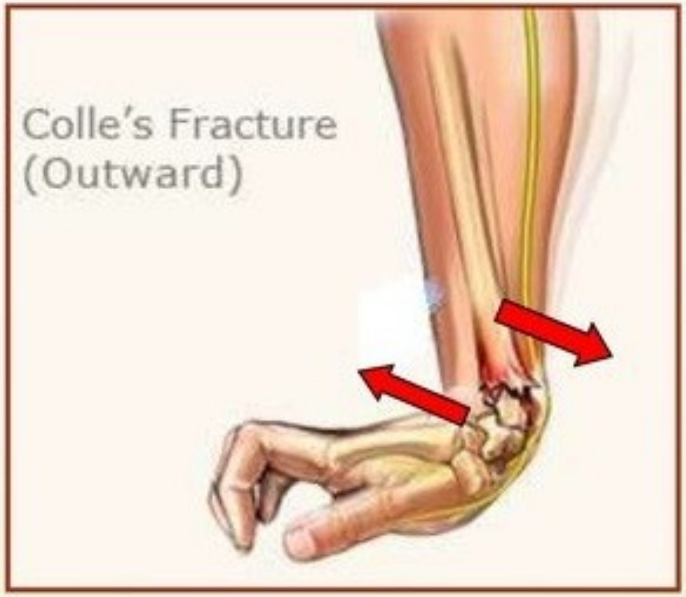

Перелом Смита. Типичное смещение отломков

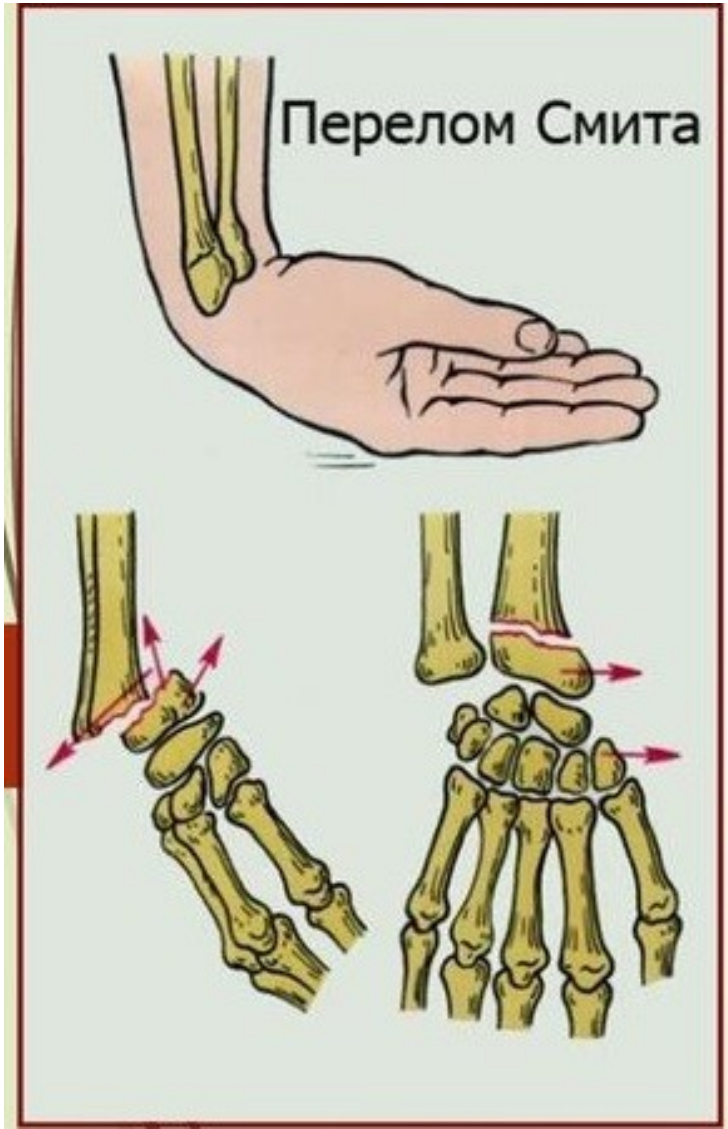

Периферический отломок смещается в ладонную и лучевую стороны, центральный — в тыльную. Между отломками образуется угол, открытый в ладонную сторону.

Классификация АО

- 23 – Лучевая/ локтевая кость – дистальный отдел
- A=Внесуставный перелом

A1 Внесуставный перелом локтевой, лучевая интактна 1. шиловидный отросток 2. метафизарный простой 3. метафизарный оскольчатый

A2 Внесуставный перелом лучевой. простой и вколоченный 1. без смещения 2. с тыльным смещением (Pouteau-Colles) 3. с ладонным смещением (Goyrand-Smith)

A3 Внесуставный перелом, оскольчатый 1. вколоченный с аксиальным укорочением 2. с клином 3. сложный

B=Неполный внутрисуставной перелом

B1 Неполный внутрисуставной перелом лучевой, сагитальный 1. латеральный простой 2. латеральный оскольчатый 3. медиальный

B2 Неполный внутрисуставной перелом лучевой, тыльного края (Barton) 1. простой 2. с латеральным сагиттальным переломом 3. с тыльным вывихом в кистевом суставе

B3 Неполный внутрисуставной перелом лучевой, ладонный край (обратный Barton, Goyrand-Smith II) 1. простой, мелкий фрагмент 2. простой, сложный фрагмент 3. оскольчатая

C=Полный внутрисуставной перелом

C1 Полный внутрисуставной перелом лучевой, внутрисуставной простой, метафизарный простой 1. дорзо – медиальный суставной фрагмент 2. сагиттальная линия внутрисуставного перелома 3. фронтальная линия внутрисуставного перелома

C2 Полный внутрисуставной перелом лучевой, внутрисуставной простой, метафизарный оскольчатый 1. сагиттальная линия внутрисуставного перелома 2.

Рентгенодиагностика(параметры оценки)

- 1) ладонный (дорсальный) угол – 1-21 градуса (в среднем 11 гр)
- 2) Лучевой (радиальный) угол – 13-30 гр (с среднем 23 гр)
- 3) Лучевая длина (высота) - 10 мм
- 4) Разница между локтевой и лучевой фасетка – 0-2 мм
- 5) изменение длины самой лучевой кости (по ширине и длине)
- 6) Нарушение взаимосвязи между суставными поверхностями
- 7) Структурное состояние костной ткани (наличие остеопороза)

- Консервативное лечение – Вне- и внутрисуставные переломы с минимальным смещением; вколоченные стабильные переломы с минимальным укорочением.
- Важным моментом выбора в пользу именно консервативного лечения при этих показаниях (они редко приводят к функциональной недостаточности) играет возраст. У пожилых людей функциональные требования снижены, поэтому консервативное лечение преимущественно.

Одномоментная ручная репозиция и гипсовая иммобилизация при консервативном лечении

- *Техника ручной репозиции отломков лучевой кости при переломе Коллиса*. Больной сидит на стуле боком к его спинке; рука, отведенная в плечевом и согнутая в локтевом суставе до 90 °, лежит на столе так, чтобы дистальный отломок и кисть свисали с края стола. Вытяжение осуществляет помощник, который одной рукой захватывает I палец, другой — II, III и IV пальцы поврежденной конечности. Противотягу за плечо проводит второй помощник. Помощники в течение 3—5 мин плавно и медленно растягивают отломки, устраняя тем самым укорочение предплечья. При непрекращающемся вытяжении хирург оказывает давление на сместившийся дистальный отломок обоими большими пальцами. В это же время первый помощник переводит кисть в положение ладонного сгибания и ульнарного отведения с легкой пронацией. После репозиции отломки фиксируют пальцами, а кисти придают положение умеренного тыльного сгибания и ульнарного отведения. Не ослабляя тяги, накладывают гипсовую лонгету от основания пальцев до верхней трети предплечья на 4-6 нед

- *Техника ручной репозиции отломков лучевой кости при переломе Смита.* Положение больного, его руки и помощников идентично положению, которое было определено во время репозиции отломков при переломе Коллиса. Так же проводят вытяжение предплечья вдоль его оси. Кисти придают положение локтевого отведения. При наличии смещения дистального отломка лучевой кости в ладонном направлении кисть переводят в положение тыльного сгибания. В то же время хирург большими пальцами оказывает давление на дистальный отломок, отдавливая его в тыльную и локтевую сторону, при непрекращающемся вытяжении. Гипсовую лонгету накладывают от основания пальцев до верхней трети предплечья в положении умеренного тыльного сгибания кисти. Тягу прекращают после затвердения гипса. С первых дней назначают движения пальцами и в локтевом суставе. Иммобилизацию конечности продолжают в течение 4— 6 нед.

Хирургическое лечение

- Показания –оскольчатые переломы; первичное смещение периферического отломка к тылу более 20 гр; первичное смещение между отломками более 1 см, укорочение луча более 5 мм, смещение по линии сутавной поверхности, ассоциированный перелом локтевой кости.

Доступы

- Тыльный доступ – прямой разрез кожи над бугорком Листера
- Ладонный доступ – вдоль сухожилия лучевого сгибателя кисти

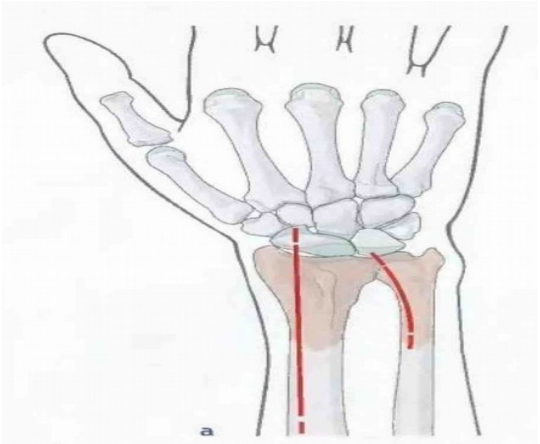

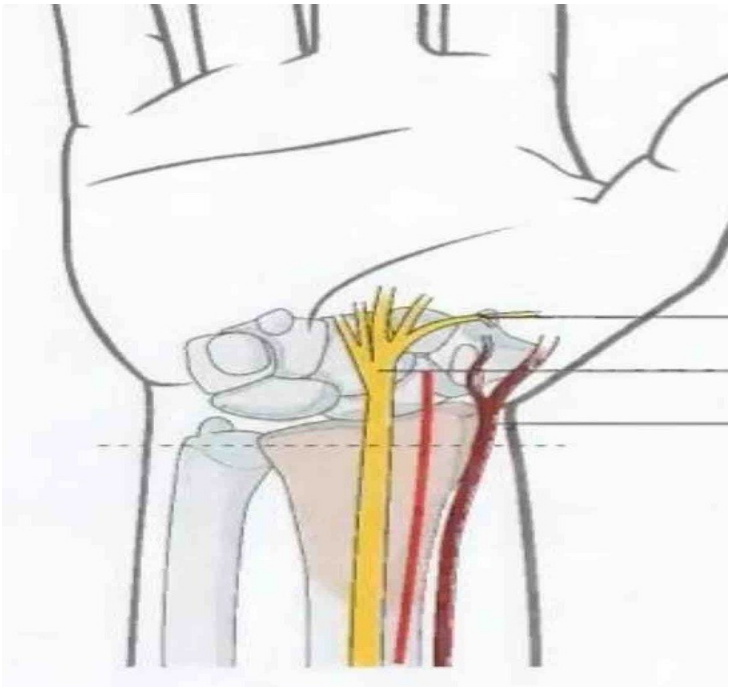

Варианты остеосинтеза

- Спицами Киршнера

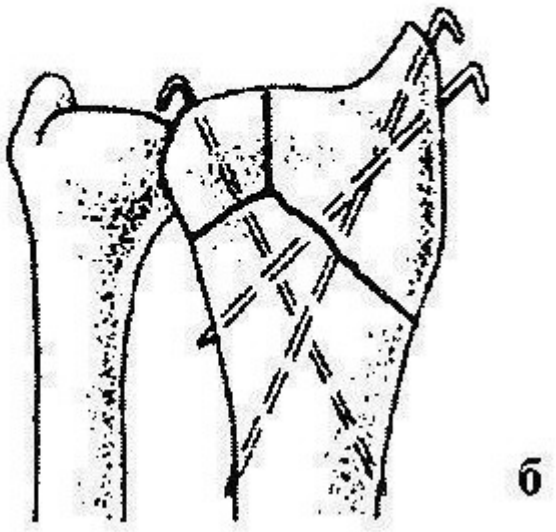

- Аппарат внешней фиксации

- Накостный остесинтез пластиной

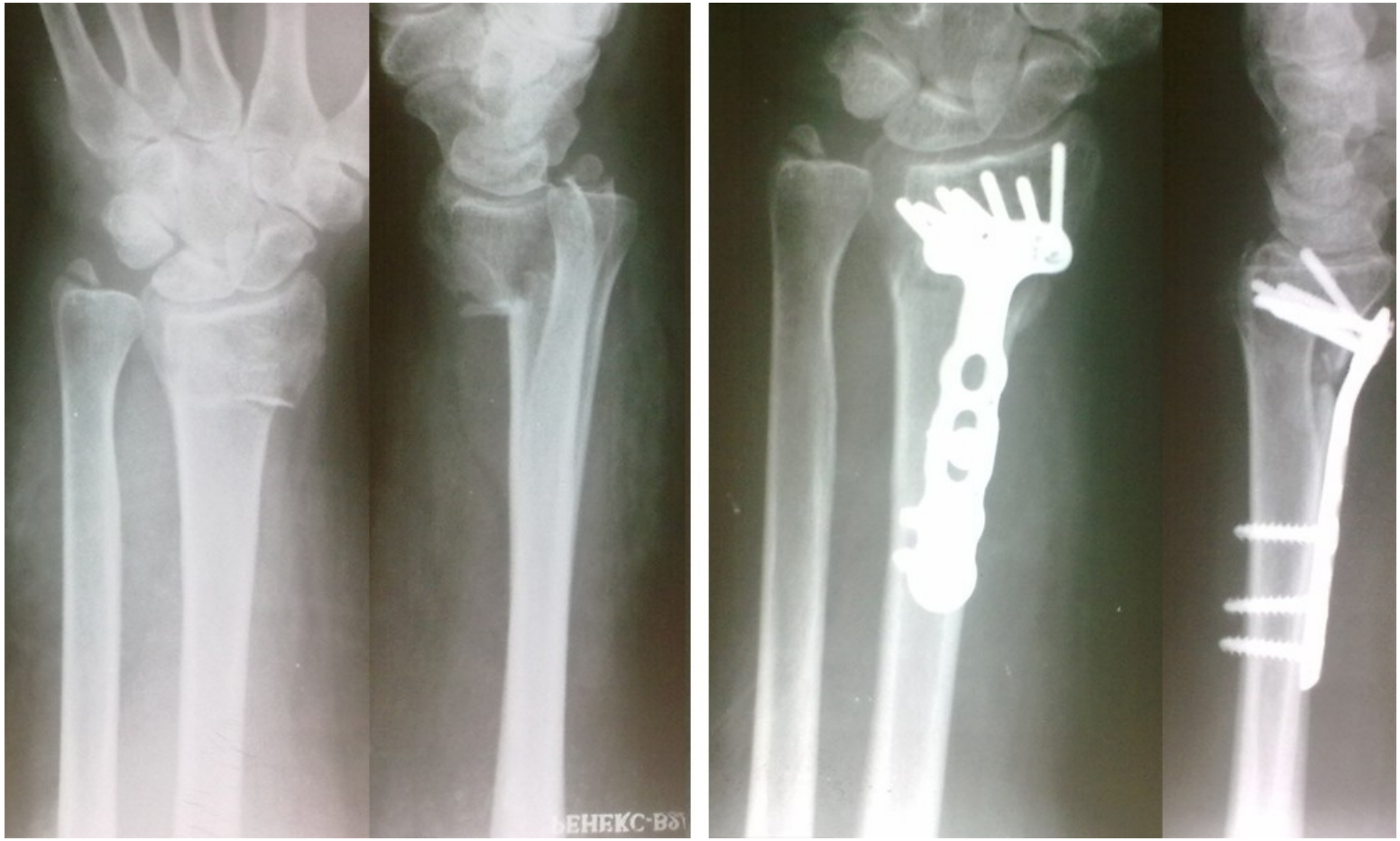

Чрескостная фиксация винтами

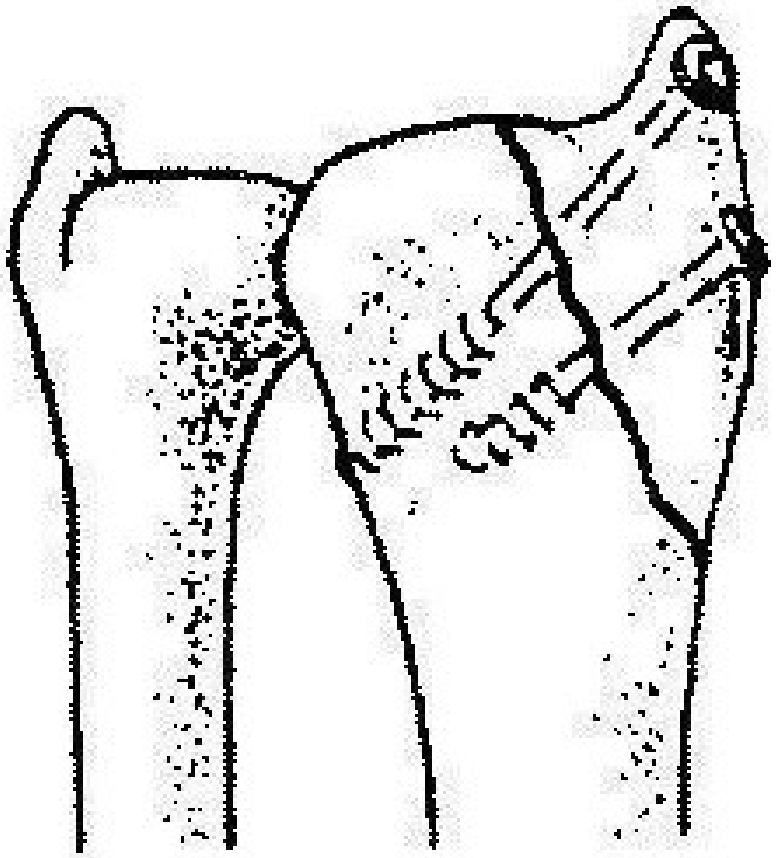

Комбинированный остеосинтез

Использованная литература

- 1) Д.А Новожилов «Основы травматологии опорно-двигательного аппарата» 1967 г
- 2) Я.Г Дубров «Амбулаторная травматология» 1986 г
- 3) Н. В. Корнилов «Травматология и ортопедия» 2020 г
- 4) Рюди Т.П., Бакли Р.Э., Моран К.Г. «АО - Принципы лечения переломов» 2013 г
- 5) А.В. Каплан «Повреждение костей и суставов» 1979 г
- 6) Ю.Г Шапошников «Травматология и ортопедия. Руководство для врачей» 1997 г