ИЗДАТЕЛЬСКИЙ ДОМ ПИТЕР®

Издательский дом «Питер» создан в 1991 году. Сегодня он входит в десятку крупнейших издательств России и СНГ и является самым крупным в Санкт-Петербурге.

Если вы — профессионал в медицине, психологии, компьютерных технологиях, экономике или стремитесь к этому, — всю необходимую литературу вы найдете у нас. В соответствующих разделах сайта (**www.piter.com**) показаны не только книги, которые уже можно приобрести, но и те, что только готовятся к выходу в свет.

Отзывы и предложения можно присылать по электронной почте (**medicina@piter.com**).

ПРОПЕДЕВТИКА ДЕТСКИХ БОЛЕЗНЕЙ

ПРАКТИКУМ

Под редакцией
профессора В. В. Юрьева

ПИТЕР®

Москва • Санкт-Петербург • Нижний Новгород • Воронеж
Ростов-на-Дону • Екатеринбург • Самара
Киев • Харьков • Минск
2003

ПРОПЕДЕВТИКА ДЕТСКИХ БОЛЕЗНЕЙ
ПРАКТИКУМ

Под редакцией В. В. Юрьева

Главный редактор	*Е. В. Строганова*
Заведующий редакцией	*П. В. Алесов*
Редактор	*В. П. Медведев*
Художественный редактор	*К. Ф. Радзевич*
Корректор	*Т. В. Дуброво*
Дизайн и верстка	*Е. Ю. Паляй, В. С. Кучужбаев*

Рецензенты:

В. П. Аферов, доктор медицинских наук, профессор кафедры педиатрии № 3 Санкт-Петербургской медицинской академии последипломного образования,

Л. В. Эрман, доктор медицинских наук, профессор, заведующий кафедрой амбулаторной педиатрии Санкт-Петербургской государственной педиатрической медицинской академии, главный педиатр Санкт-Петербурга.

ББК 57.33 УДК 616-053.2

Ю85 Пропедевтика детских болезней. Практикум / Под ред. В. В. Юрьева — СПб: Питер, 2003. — 352 с. — (Серия «Национальная медицинская библиотека»).

ISBN 5-94723-321-5

В прекрасно иллюстрированном практическом пособии детально описаны особенности непосредственного (физикального) обследования детей, нередко принципиально отличающиеся от терапевтических подходов. Большой опыт преподавания и обширная клиническая практика позволили авторам из многочисленных модификаций методов обследования отобрать наиболее информативные для врача-педиатра. В книге описаны не только сами методы, но и их техническое исполнение. Издание предназначено для студентов медицинских вузов и врачей-педиатров.

Авторы:

Юрьев Владимир Владимирович, доктор медицинских наук, профессор, заведующий кафедрой пропедевтики детских болезней Санкт-Петербургской государственной педиатрической медицинской академии, и соавт.

© В. В. Юрьев, 2003

© Издательский дом «Питер», 2003

Все права защищены. Никакая часть данной книги не может быть воспроизведена в какой бы то ни было форме без письменного разрешения владельцев авторских прав.

Отзывы и предложения можно присылать по электронной почте: medicine@piter.com.

ISBN 5-94723-321-5

ООО «Лидер», 196105, Санкт-Петербург, ул. Благодатная, д. 67/в.
Лицензия ИД № 06195 от 01.11.01.

Налоговая льгота — общероссийский классификатор продукции ОК 005-93, том 2; 95 3005 — литература учебная.

Подписано в печать 28.04.03. Формат 60 × 90/16. Усл. п. л. 22.
Тираж 3000 экз. Заказ № 120.

Отпечатано с готовых диапозитивов в ООО «Типография Правда 1906».
191119, С.-Петербург, Социалистическая ул., 11-а.

СОДЕРЖАНИЕ

Список авторов ... 7

Введение ... 8

Общие принципы непосредственного обследования ребенка ... 10
- Расспрос (interrogatio) ... 10
- Объективное исследование (status praesens) ... 16
- Пальпация (palpatio) ... 27
- Перкуссия (percussio) ... 28
- Аускультация (auscultatio) ... 32

Оценка антропометрических показателей и физического развития ребенка ... 33
- Антропометрическое исследование ... 33
- Методы оценки физического развития ... 43

Оценка состояния питания ... 67

Оценка психомоторного развития ребенка ... 81
- Динамика психомоторного развития ребенка ... 81
- Методы оценки психомоторного развития ... 89

Исследование нервной системы ... 126
- Черепно-мозговая иннервация ... 126
- Двигательная сфера ... 133
- Сенсорная сфера ... 134
- Рефлекторная деятельность ... 137
- Вегетативная нервная система ... 143
- Высшая нервная деятельность ... 144

Исследование кожных, слизистых покровов, подкожной клетчатки ... 147
- Анамнез ... 147
- Осмотр кожных покровов ... 148
- Осмотр придатков кожи ... 155
- Осмотр слизистых покровов ... 156
- Пальпация кожных покровов ... 158
- Исследование подкожной клетчатки ... 160

Исследование периферических лимфатических узлов ... 167
- Анамнез ... 167
- Осмотр и пальпация ... 167

Исследование костно-мышечной системы ... 179
- Исследование мышечной системы ... 179
- Исследование костно-суставной системы ... 190

Исследование сердечно-сосудистой системы 212
Особенности анамнеза 212
Осмотр 213
Пальпация 215
Перкуссия 225
Аускультация 228
Измерение артериального давления 235
Функциональные пробы 240
Исследование органов дыхания 244
Особенности анамнеза 244
Осмотр 246
Пальпация 250
Перкуссия 255
Аускультация 262
Исследование пищеварительной системы 267
Особенности анамнеза 267
Осмотр 268
Пальпация 269
Перкуссия живота 294
Аускультация 297
Исследование мочевыделительной системы 298
Особенности анамнеза 298
Осмотр 299
Пальпация 299
Перкуссия 307
Аускультация 309
Осмотр половых органов 309
Исследование эндокринной системы 312
Особенности анамнеза 312
Оценка полового развития ребенка 312
Половое развитие мальчиков 313
Половое развитие девочек 315
Методика исследования полового развития 317
Оценка полового развития 321
Исследование щитовидной железы 324
Некоторые клинические синдромы в педиатрии 328
Эндотелиальные пробы 328
Синдром скрытой спазмофилии 330
Синдром увеличения внутригрудных лимфатических узлов 331
Отечный синдром 335
Менингеальный синдром 339
Синдром остеомаляции 341
Синдром остеоидной гиперплазии 342
Синдром гипермобильности суставов 344
Список рекомендуемой литературы 348

СПИСОК АВТОРОВ

Алешина Екатерина Ивановна — кандидат медицинских наук доцент кафедры пропедевтики детских болезней Санкт-Петербургской государственной педиатрической медицинской академии МЗ РФ.

Воронович Наталья Николаевна — кандидат медицинских наук доцент кафедры пропедевтики детских болезней Санкт-Петербургской государственной педиатрической медицинской академии МЗ РФ.

Пуринь Владимир Иванович — доктор медицинских наук профессор кафедры пропедевтики детских болезней Санкт-Петербургской государственной педиатрической медицинской академии МЗ РФ.

Пучкова Алла Яковлевна — кандидат медицинских наук доцент кафедры пропедевтики детских болезней Санкт-Петербургской государственной педиатрической медицинской академии МЗ РФ.

Хомич Михаил Михайлович — кандидат медицинских наук доцент кафедры пропедевтики детских болезней Санкт-Петербургской государственной педиатрической медицинской академии МЗ РФ.

Эрман Михаил Владимирович — доктор медицинских наук профессор, заведующий кафедрой педиатрии медицинского факультета Санкт-Петербургского государственного университета.

Юрьев Владимир Владимирович — доктор медицинских наук профессор, заведующий кафедрой пропедевтики детских болезней Санкт-Петербургской государственной педиатрической медицинской академии МЗ РФ.

ВВЕДЕНИЕ

Опыт общения со студентами, молодыми, а, нередко, и достаточно длительно работающими врачами, убеждает нас в том, что врачебные ошибки часто связаны не столько с неумением оценить полученную информацию, сколько с попытками поставить диагноз на основании ложных данных, полученных в результате объективного обследования. В наибольшей степени это относится к непосредственному (физикальному) исследованию. Не секрет, что в настоящее время наиболее приоритетными считаются современные функциональные методы обследования, которые нередко дорогостоящи и поэтому недоступны рядовым лечебным учреждениям и, особенно, пациентам.

Уместно напомнить, что российская медицинская школа всегда отличалась качеством и тщательностью объективного и, особенно, непосредственного исследования больного. Достаточно вспомнить такие имена, как С. П. Боткин, В. П. Образцов, Н. Д. Стражеско, а среди педиатров — Н. Ф. Филатов, К. А. Раухфус, А. Ф. Тур. Даже сейчас вызывает глубочайшее уважение, а, нередко, и восхищение, каким образом при помощи относительно простых методов исследования, доступных врачу, они добивались высочайших диагностических достижений.

Подготавливая к изданию данное пособие, авторы считали необходимым описать наиболее широко распространенные, «классические» методы непосредственного исследования. Учитывая тот факт, что в обследовании ребенка существуют некоторые особенности, именно на них мы обращаем особое внимание, тем более, что значимость тех или иных методов в терапии и педиатрии нередко существенно отличаются.

Некоторые разделы, например исследование физического и психомоторного развития, изложены конспективно, поскольку этим вопросам посвящено вышедшее в издательстве «Питер» справочное пособие «Рост и развитие ребенка», написанное теми же авторами.

В отличие от других изданий, перегруженных изложением близких проблем, авторы умышленно не касались вопросов семиотики и синдроматики. Данное пособие посвящено именно клиническим методам исследования ребенка. Лишь в последней главе дано описание некоторых синдромов, но именно тех, которые выявляются непосредственно у постели больного, не требуют дополнительных методов исследования и имеют особое значение для детей раннего возраста.

Опыт преподавания студентам и молодым врачам убедительно показывает, что только описание метода нередко плохо воспринимается и, поэтому, в предлагаемом издании много иллюстративного материала.

Авторы будут признательны за любые критические замечания, которые помогут в улучшении преподавания, а, возможно, и в переиздании данного пособия.

ОБЩИЕ ПРИНЦИПЫ НЕПОСРЕДСТВЕННОГО ОБСЛЕДОВАНИЯ РЕБЕНКА

При проведении обследования ребенка необходимо соблюдать определенные условия, способствующие более полному получению информации и, одновременно, наименее травмирующие ребенка. Помещение, в котором проводится непосредственное исследование, должно быть теплым (температура 24–25 °С), без сквозняков, желательно с естественным освещением. При искусственном освещении предпочтительнее лампы дневного света. Важным является отсутствие посторонних шумов.

Осмотр проводится в присутствии родителей без посторонних лиц, девочек старшего возраста осматривают только в присутствии матери.

Успешное проведение непосредственного обследования ребенка невозможно, если врач-педиатр не сумеет найти контакта с ребенком, его родителями или родственниками и, поэтому, определенные требования, предъявляемые к внешнему виду врача, в педиатрии приобретают особый смысл. Врач должен иметь опрятный вид без использования экстравагантных стилей одежды. Желательно на работе не носить яркие украшения, не применять яркой, необычной косметики со стойкими запахами. Руки врача должны быть чистыми (их моют перед каждым осмотром ребенка), теплыми, с коротко остриженными ногтями.

РАССПРОС (INTERROGATIO)

Обследование всегда начинается с расспроса. Без преувеличения можно сказать, что тщательно собранный анамнез дает врачу, по меньшей мере, половину информации, необходимой для постановки правильного диагноза. Для педиатра расспрос приобретает

особое значение, поскольку за это время необходимо не только получить максимально полные сведения, но и наладить контакт с ребенком и его родственниками. Очень важно быть предельно доброжелательным, спокойным, уверенным в себе.

В разговоре с родителями следует спокойно выслушать их и одновременно наводящими вопросами и уточнениями получить необходимую информацию. Крайне нежелательно во время опроса делать заключения, особенно негативного плана, как по возможному заболеванию ребенка, так и по тем мероприятиям, которые применялись при предшествующем лечении и обследовании ребенка.

Детей младшего возраста желательно заинтересовать игрушкой или предметами, представляющими для него интерес, уместно немного поиграть с малышом. По авторитетному мнению опытных врачей, у хорошего педиатра во время беседы ребенок улыбается, а самые настороженные родители успокаиваются.

При расспросе рекомендуется соблюдать определенную последовательность. Различают анамнез настоящего заболевания (anamnesis morbi) и анамнез жизни (anamnesis vitae).

Анамнез болезни

Жалобы, по поводу которых родители в данный момент обратились за медицинской помощью. После получения информации от родителей и ребенка необходимо уточнить каждую жалобу путем дополнительных вопросов. Например, при жалобах на боли в животе необходимо уточнить локализацию, интенсивность, связь с приемом пищи и временем суток.

Затем выясняют время, когда появились жалобы, обстоятельства, при которых они возникли; как протекало заболевание с момента его начала.

Дополнительно расспрашивают о возможной патологии со стороны всех органов и систем, даже в случаях, когда родители не обращают на это внимания. Интересуются, какие именно общие проявления заболевания отмечались (температура, озноб, нарушения сна, аппетита, изменение настроения).

Следующим разделом расспроса является сбор анамнеза жизни (anamnesis vitae).

Анамнез жизни

В связи с тем, что в разные возрастные периоды имеют большее значение те или иные нюансы жизни ребенка, сбор анамнеза в разном возрасте имеет некоторые особенности. Так, при выяснении анамнеза жизни у детей до 3 лет особое внимание следует уделить особенностям пренатального, интранатального и раннего постнатального периодов.

Анамнез жизни детей раннего возраста.

1. От какой беременности и какой по счету ребенок. Если беременность не первая, как протекали предыдущие беременности и чем закончились (выкидыши, мертворожденные и недоношенные дети, аборты, предполагаемые причины этого).
2. Как протекала беременность (токсикоз I или II половины беременности — тошнота, рвота, отеки, гипертония, нефропатия, эклампсия, степень их выраженности, перенесенные заболевания, особенно вирусные, профессиональные вредности в этот период). Были ли госпитализации матери в период беременности, какое лечение она получала. Режим и особенности питания беременной. Использован ли декретный отпуск.
3. Как протекали роды (продолжительность, пособия, осложнения). Сразу ли закричал ребенок. Вес и рост при рождении. Когда приложен к груди, как ребенок взял грудь, через сколько часов прикладывали ребенка к груди (количество и часы кормлений). Когда отпал пуповинный остаток, зажила пупочная ранка. Физиологическая потеря массы тела (в процентах) и время восстановления веса новорожденного. На какой день и с какой массой выписали ребенка домой.
4. Заболевания в период новорожденности (интенсивность и длительность желтухи — групповая и резус-несовместимость матери и ребенка, родовая травма, заболевания кожи и пупка, органов дыхания и пищеварения, септические заболевания).
5. Физическое и психомоторное развитие ребенка. Темповые прибавки массы и длины тела. Когда стал держать головку, поворачиваться на бок, со спины на живот, когда стал сидеть, ползать, стоять, ходить, бегать. Когда стал улыбаться, гулить, узнавать мать, произносить отдельные слоги, слова, фразы, запас слов к 1 году и к 2 годам.

6. Поведение ребенка дома и в коллективе. Отношение к другим детям и взрослым.
7. Сон, его особенности и продолжительность.
8. Общие особенности кормления ребенка на первом году жизни (естественное, искусственное, смешанное). Частота и кратность кормлений, наличие ночного перерыва. Коррекция вскармливания, сроки введения прикормов, их последовательность, количество, переносимость. Время отнятия от груди. Особенности вкуса и аппетита ребенка. Регулярность питания. Питание ребенка к началу настоящего заболевания:
   - при естественном вскармливании — время пребывания ребенка у груди, активность сосания, кормление из одной или обеих молочных желез, срыгивание после кормления;
   - при смешанном вскармливании — чем докармливался ребенок, с какого возраста, каковы количество и методика введения докорма. Какие мероприятия проводились по борьбе с гипогалактией;
   - при искусственном вскармливании — с какого возраста и чем вскармливался ребенок, в каком количестве и в какой последовательности.
9. Когда прорезались зубы и порядок прорезывания зубов.
10. Перенесенные заболевания на первом году жизни. Были ли проявления рахита, пищевой аллергии, анемии, дистрофии. Перенесенные инфекционные заболевания (в каком возрасте, особенности течения, осложнения), хирургические вмешательства (какие, когда), глистные инвазии и др. Какие лекарственные препараты применялись ранее, были ли реакции на их введение, в чем выражались.
11. Профилактические прививки — против туберкулеза (БЦЖ), против полиомиелита, коклюша, дифтерии, столбняка, кори, паротита, гепатита, краснухи. Прививочный план и реакция на прививки. Туберкулиновые пробы, когда проводились, их результат.
12. Контакт с инфекционными больными.

При сборе анамнеза жизни у детей старшего возраста особое внимание следует уделить особенностям условий и образа жизни.

Анамнез жизни детей старшего возраста.

1. Какой по счету ребенок. Как развивался в период раннего детства.
2. Поведение ребенка дома и в коллективе, для школьников — успеваемость в школе, какие предметы предпочитает.
3. Перенесенные заболевания и хирургические вмешательства.
4. Профилактические прививки.
5. Туберкулиновые пробы, когда проводились, их результаты. Контакт с туберкулезными больными.
6. Половое развитие ребенка (сроки появления вторичных половых признаков и их последовательность).

К анамнезу жизни относится и сбор семейного анамнеза, при этом наряду с паспортными данными родителей выясняют:

1. Состояние здоровья родителей и ближайших родственников по линии матери и отца. Наличие в семье инфекционных (туберкулез, сифилис, токсоплазмоз и др.), психических, нервных, эндокринных, аллергических заболеваний. Наличие таких неблагоприятных факторов, как алкоголизм, курение, возможные профессиональные вредности.
2. Генеалогическое дерево, начиная с больного ребенка до дедушек и бабушек вверх — по вертикали, и до братьев и сестер — по горизонтали. При необходимости объем генеалогического исследования может быть расширен. Желательно, чтобы полученные данные отражались в генетической карте (рис. 1). На рис. 2 представлены графические символы, наиболее часто используемые при составлении генетической карты.
3. Оценка материально-бытовых условий, направленная на выяснение неблагоприятных причин, могущих спровоцировать болезненное состояние ребенка.

Из материально-бытовых условий обращают внимание на материальный доход семьи (где работают родители, их профессия и общий заработок, число членов семьи) и на бытовые условия (в какой квартире проживает семья, число проживающих детей и взрослых).

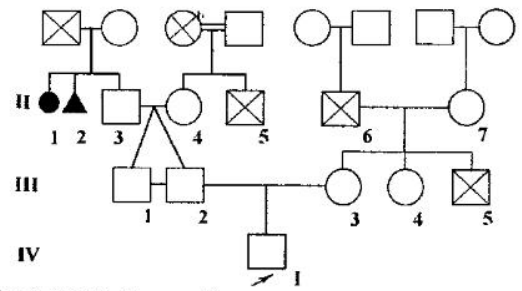

Рис. 1. Генетическая карта ребенка.
II поколение — бабушки, дедушки; III поколение — отец, мать, тети, дяди; IV поколение — братья, сестры (родные и двоюродные); 1, 2, 3, 4 и т. д. — порядковый номер внутри поколения.

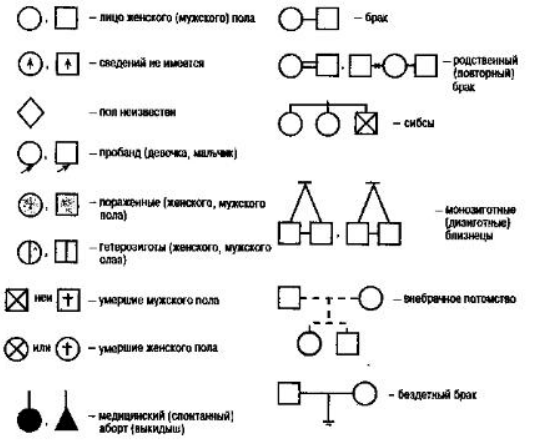

Рис. 2. Графические символы, используемые при составлении генетической карты.

Помимо вышеизложенного, при сборе анамнеза обязательно уточняют, посещает ли ребенок детские учреждения, кто ухаживает за ребенком, состояние здоровья лица, ухаживающего за ребенком. Имеет ли ребенок собственную комнату, кровать, обеспечен ли бельем, одеждой и игрушками. Соблюдает ли режим дня, гигиенические правила. Для школьников целесообразно выяснить условия обучения (школьная и внешкольная нагрузка, распорядок дня, режим питания).

ОБЪЕКТИВНОЕ ИССЛЕДОВАНИЕ (STATUS PRAESENS)

Объективное исследование начинают с осмотра ребенка, который должен быть раздет: до 3 лет ребенка следует раздеть полностью, дошкольников до трусов, детей школьного возраста (особенно девочек в период полового созревания) следует раздевать постепенно, по мере исследования. При осмотре ребенок располагается лицом к источнику света.

Оценка **общего состояния** ребенка основана на объективных признаках — сознание, активность поведения, весь комплекс непосредственного исследования больного; обязательно учитывают степень выраженности интоксикации и (или) функциональных нарушений систем организма. Окончательное заключение дается по окончании объективного осмотра, однако при описании статуса эта характеристика ставится на первое место. Выделяют *удовлетворительное, средней тяжести, тяжелое, крайне тяжелое* состояние.

Об удовлетворительном состоянии говорится тогда, когда признаков интоксикации нет, или они не значимы, а также отсутствуют функциональные нарушения систем организма. При этом у ребенка ясное сознание и активное поведение.

Состояние средней тяжести характеризуется отчетливыми признаками интоксикации, наличием функциональных нарушений систем организма. При ясном сознании у ребенка отмечается снижение активности.

При тяжелом состоянии выявляются различные стадии нарушения сознания, выраженный синдром интоксикации, декомпенсация физиологических систем организма.

Крайне тяжелое состояние характеризуется усугублением этих явлений и появлением признаков, угрожающих жизни ребенка.

Параллельно отмечается **самочувствие** ребенка, которое является его субъективным ощущением (*страдает, не страдает, нарушено, не нарушено*), **настроение** (*ровное, спокойное, приподнятое, возбужденное, неустойчивое*), **реакция на осмотр** (*адекватная, неадекватная*). Оценивают интерес к игрушкам, окружению.

После этого переходят к оценке **активности** ребенка (*активное, пассивное, вынужденное*).

Под активным понимают такое положение ребенка, при котором он занимает непринужденную позу, легко меняет свое положение, совершает активные движения.

О пассивном положении говорят в том случае, если без посторонней помощи ребенок не может изменить своего положения.

Наконец, если для облегчения своего состояния ребенок принимает какое-то особенное положение (например, поза легавой собаки при менингите, сидячее положение с упором о край кровати или о колени при приступе бронхиальной астмы — ортопноэ), то оно оценивается как вынужденное. Ограничение режима по терапевтическим показаниям не является свидетельством пассивного положения больного.

Далее оценивается **сознание**. Оно может быть *ясным, сомнолентным, сопорозным*.

При ясном сознании ребенок легко ориентируется во времени и пространстве.

При сомнолентном сознании есть реакция на окружающее, но она замедлена или понижена. На сильное раздражение ребенок реагирует плачем, на вопросы отвечает вяло.

При сопорозном сознании реакции на окружающее нет, но сохранена реакция на болевые раздражения.

При значительной степени угнетения мозговой коры наступает потеря сознания — кома.

При I степени (легкая кома) — отсутствуют сознание и произвольные движения, роговичные и корнеальные рефлексы сохранены.

II степень комы характеризуется отсутствием сознания, арефлексией (сохранены только вялые рефлексы зрачков), часто наблюдаются расстройства ритма дыхания.

При III степени (тяжелая кома) наблюдается отсутствие всех рефлексов, глубокие расстройства ритма дыхания и кровообращения, цианоз, гипотермия.

У детей старше года определение степени утраты сознания не представляет особых трудностей. Ситуация осложняется при осмотре грудного ребенка, особенно первых месяцев жизни. В этих случаях ориентирами для оценки сознания может служить реакция сосредоточения (на звуковые, зрительные раздражители) и эмоциональный ответ на положительные и отрицательные воздействия (например, внимание со стороны матери, рожок с молоком, похлопывание по щекам).

Если сознание утрачено, то необходимо обратить внимание на ширину зрачков и наличие их реакции на свет. Широкие, не реагирующие на свет зрачки без тенденции к сужению — один из симптомов глубокого угнетения ЦНС. У таких больных обязательно надо проверить болевую реакцию и рефлексы с гортани и глотки, которые позволяют определить глубину комы.

Противоположная ситуация, связанная с возбуждением ЦНС, может проявляться в виде *делирия* и *судорожного синдрома*.

Делирий проявляется расстройством сознания с потерей ориентировки в месте и времени, обилием зрительных и слуховых галлюцинаций, моторным и речевым возбуждением, бредоподобными переживаниями.

Под судорожным синдромом понимают наличие непроизвольных мышечных сокращений, появляющихся внезапно в виде приступов и продолжающихся различное по длительности время. В случаях, когда сокращается большинство мышечных групп, судороги называются общими, при сокращении же отдельных мышц — локальными. Судороги могут проявляться затяжными спастическими сокращениями мышц (тонические судороги) или приступообразными непродолжительными сокращениями, следующими одно за другим и чередующимися кратковременными периодами расслабления (клонические судороги).

При общем осмотре важно установить наличие **дизморфий** — врожденных отклонений от нормального анатомического строения наружных частей тела. Эти морфологические признаки могут помочь в диагностике врожденных пороков развития или генетической патологии. Выделяют четыре группы дизморфий:

I. *Фоновые* признаки — малые аномалии развития, которые могут быть связаны с генетической патологией, но могут и просто отражать генетические особенности данного ребенка.

II. *Информативные* признаки. Это дизморфии, которые могут быть связаны с конкретным генетическим синдромом. Например, арахнодактилия требует обследования на наличие синдрома Марфана; птеригиум — синдрома Шерешевского—Тернера.

III. *Специфические* признаки. Это дизморфии, характерные для конкретной генетической патологии. Например, кольцо Кайзера—Флейшера (золотисто-зеленое кольцо на радужной оболочке глаза) при болезни Вильсона—Коновалова; голубые склеры при osteogenesis imperfecta.

IV. Дизморфии при *врожденных пороках развития*, которые не характерны для генетической патологии. Например, фокомелия (отсутствие проксимальных отделов конечностей) при приеме тератогенного препарата (талидомид) во время беременности.

Первую и вторую группу дизморфий описывают как стигмы (stigma, stigmatos), что в переводе с греческого означает метка, знак. Для определения уровня стигматизации учитывают общее количество стигм у ребенка, независимо от их локализации. Превышение критического уровня стигматизации (5–6 стигм, особенно II группы) указывает на диспластический тип развития и может расцениваться как вероятность наличия аномалии развития внутренних органов. Ряд стигм для одних детей является дизморфией, а для других — отражением нормального генетического развития данной семьи. Например, монголоидный разрез глаз является стигмой, если семья ребенка не относится к представителям монголондной расы.

Чаще всего стигмы описывают по частям тела.

Череп. Изменение размеров и формы головы, нависающая затылочная кость, плоский затылок, прямая линия скошенного лба, нависание лба, высокая (низкая) линия роста волос на затылке, лбу.

При изменении размеров головы выделяют *микроцефалию* (окружность головы менее 3 % перцентиля для возраста и пола) и *макроцефалию* (окружность головы больше 97 % перцентиля для воз-

раста и пола). Разнообразные варианты формы головы подробно описаны в разделе «исследование костной системы». Следует подчёркнуть, что как стигмы дизэмбриогенеза любые изменения черепа могут рассматриваться только при отсутствии патологии. Так, например, при гидроцефалии (рис. 3) отмечается выступающий лоб и сглаженный затылок, что является признаками этого заболевания, а не стигмами. Наряду с этим у ребенка имеются большие размеры головы, относительно маленький лицевой череп, расширение подкожных вен на голове, расхождение швов черепа, выбухание родничка.

Рис. 3. Выступающий лоб, сглаженный затылок и макроцефалия при гидроцефалии.

Лицо. Искривление носа, широкая переносица, резко выраженные надбровные дуги, синофриз, прогнатия, микрогнатия, прогения, микрогения, изменения подбородка (раздвоение, скошенность, клиновидность).

Синофриз — сращение бровей в надпереносье. При нарушении развития верхней челюсти говорят о прогнатии (чрезмерное развитие и выступание вперед) или микрогнатии (обратное состояние). При нарушениях развития нижней челюсти говорят о прогении (чрезмерное развитие и выступание вперед) или микрогении (обратное состояние). На рис. 4 представлен один из вариантов изменения подбородка — клиновидный подбородок.

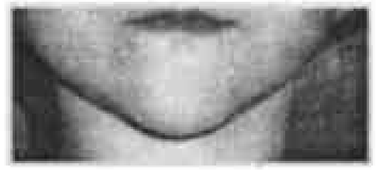

Рис. 4. Клиновидный подбородок.

Глаза. Монголоидный или антимонголоидный разрез глаз, гипертелоризм, гипотелоризм, микрофтальмия, макрофтальмия, асимметрия глазных щелей, колобома радужки, гетерохромия радужки, неправильная форма зрачков, эпикант, дистихиаз и другие нарушения роста ресниц.

При монголоидном разрезе глаз отмечаются узкие глазные щели, наружные углы глаз приподняты кверху, при антимонголоидном разрезе наоборот, наружные углы глаз опущены вниз. Для оценки расстояния между внутренними краями глазниц рассчитывают индекс межорбитальной окружности:

$$\frac{\text{Расстояние между орбитами на уровне внутреннего угла глаза}}{\text{Окружность головы}} \times 100.$$

При величине индекса меньше 3,8 % говорят о гипотелоризме, больше 6,8 % — о гипертелоризме (рис. 5).

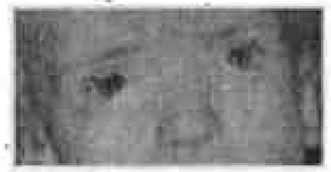

Рис. 5. Гипертелоризм.

Микрофтальмия — уменьшение, а макрофтальмия — увеличение всех размеров глазного яблока при отсутствии пороков развития глаз. Эпикант — вертикальная, полулунная кожная складка (рис. 6), прикрывающая медиальный угол глаза (третье веко).

Рис. 6. Третье веко, энтропион.

При наличии дефекта части радужки говорят о колобоме, при неодинаковой окраске радужки одного или правого и левого глаза – о гетерохромии радужки. Дистихиаз — двойной рост ресниц. Энтропион — заворот края нижнего века внутрь. Эктропион — выворот края нижнего века кнаружи.

Уши. Высоко (низко) расположенные уши, асимметрия расположения ушных раковин, большие оттопыренные уши, малые деформированные уши, разновеликие уши, приращенные мочки, отсутствие мочек, добавочные козелки, аномалии развития завитка и противозавитка.

Для определения расположения ушей пользуются горизонтальной линией, соединяющей углы глаза. Если верхняя часть ушной раковины присоединяется к голове ниже этой линии, говорят о низко расположенных ушах (рис. 7). Если нижняя часть козелка уха расположена выше этой линии, говорят о высоком расположении ушей.

Рис. 7. Низко расположенные уши.

Асимметрия ушных раковин (рис. 8) определяется при осмотре ребенка сзади.

Рис. 8. Асимметрия расположения ушных раковин, низкий рост волос на затылке.

Диагностика деформации и размеров ушей в основном строится на субъективном представлении (рис. 9).

Рис. 9. Большие деформированные оттопыренные уши.

Рот. Макростомия, микростомия, готическое нёбо, короткое нёбо, короткая уздечка языка, макроглоссия, микроглоссия, складчатый язык, раздвоенный кончик языка, раздвоенность uvulae.

Макростомия — большой рот, микростомия — маленький рот. Готическое нёбо — высокое, узкое нёбо. При больших размерах языка (рис. 10) говорят о макроглоссии, при малых — о микроглоссии.

Рис. 10. Большой язык, не помещающийся в ротовой полости.

Зубы. Редкие зубы, сверхкомплектные зубы, неправильная форма (пилкообразные или шиповидные) или расположение зубов.

Шея и туловище. Короткая или втянутая шея, низкий рост волос на затылке, птеригиум, асимметрия или добавочные соски молочных желез, недоразвитие мечевидного отростка грудины, расхождение прямых мышц живота, неправильное расположение пупка, грыжи.

Птеригиум — крыловидные складки кожи на боковых поверхностях туловища.

Кисти и стопы. Широкая или короткая ладонь, поперечная борозда ладони, арахнодактилия, девиация, брахидактилия, клинодактилия, синдактилия, полидактилия, эктродактилия, камптодактилия, сандалиевидная щель, нахождение пальцев стоп друг на друга, плоскостопие.

Поперечная складка ладони (рис. 11) довольно часто встречается при хромосомной аномалии (болезнь Дауна), хотя может отмечаться и как изолированная стигма дизэмбриогенеза.

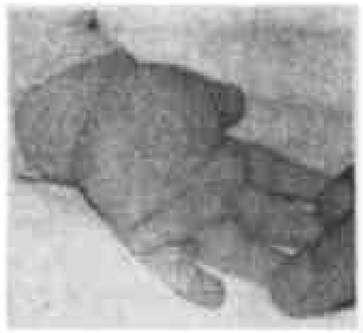

Рис. 11. Поперечная борозда ладони.

Арахнодактилия — длинные, «паучьи» пальцы (рис. 12).



Рис. 12. Арахнодактилия.

Брахидактилия — укорочение пальцев за счет недоразвития фаланг. При латеральном или медиальном искривлении пальцев говорят о клинодактилии, при полном или частичном сращении соседних пальцев — о синдактилии. При нарушении количества пальцев говорят о полидактилии (дупликации) — лишние пальцы — или об эктродактилии — уменьшение числа пальцев. Камптодактилия — сгибательная контрактура пальцев. Сандалиевид-

ная щель — углубленный и расширенный промежуток между первым и вторым пальцем стоп.

Кожные покровы. Обилие депигментированных или пигментированных участков, большие родимые пятна (с оволосением или без него), избыточное локальное оволосение.

Следует подчеркнуть, что подходы к оценке уровня стигматизации должны быть индивидуально ориентированными. Говорить о стигмах, в их истинном понимании, можно только при отсутствии пороков развития, генетической патологии. При наличии же последних стигматизация ребенка лишь подтверждает наличие неблагоприятного воздействия в период закладки и формирования органов и систем. В качестве примера (рис. 13) можно привести ребенка со значимым «уровнем стигматизации» — большие, оттопыренные и низко расположенные уши с нарушением их хрящевой структуры, гипертелоризм, высокая линия роста волос в области лба, нарушение расположения зубов, изменная форма черепа — всего 8 стигм только в области головы, а с учетом других стигм уровень стигматизации ребенка очень высокий — 12 стигм. При этом ребенок не имеет генетической патологии, врожденных пороков развития и по своим параметрам соответствует календарному возрасту.

Рис. 13. Множественные стигмы дизэмбриогенеза (описание в тексте).

ПАЛЬПАЦИЯ (PALPATIO)

Метод пальпации (ощупывания) основан на тактильной, температурной и других видах чувствительности кожи ладонной части кисти и пальцев с целью изучения физических свойств тканей и органов, топографических соотношений между ними и их чувствительности. Этим методом пользуются при исследовании кожи и подкожной клетчатки, мышц, лимфатических узлов, дыхательной и сердечно-сосудистой систем. Особенно большое практическое значение он имеет при обследовании органов брюшной полости.

Проводят пальпацию одной или обеими руками. При жалобах на болезненность определенных участков тела их пальпируют в последнюю очередь. Положение больного во время пальпации должно соответствовать целям исследования и обеспечивать наилучший доступ к изучаемому органу: стоя, лежа, сидя. При ощупывании какого-либо органа или образования через промежуточную среду, например, кожу, брюшную стенку, осязательное ощущение появляется только в том случае, когда плотность пальпируемого органа или образования больше плотности среды. Относительно мягкое тело (например, кишку) можно пальпировать во время движения пальцев только путем прижатия его к твердой «подкладке» (кость, ладонь врача при бимануальной пальпации).

Различают два основных вида пальпации — **поверхностную** и **глубокую**.

При поверхностной пальпации обычно оценивают температуру, влажность кожи, поверхностную чувствительность, определяют характеристики лимфоузлов. К поверхностной пальпации относят также и некоторые специальные методы исследования – пальпация пульса, определение эластичности кожи, толщины подкожного жирового слоя, оценку тургора и тонуса мышц, голосовое дрожание. Кожу пальпируют поглаживанием, слегка прикасаясь к ней ладонями, а подлежащие ткани ощупывают путем скольжения по их поверхности пальцами пальпирующей руки вместе с кожей, при этом слегка надавливают на исследуемую ткань.

Глубокую пальпацию применяют, в основном, для обследования органов, расположенных в брюшной полости. В пальпации участвуют пальцы, которые оказывают давление на брюшную стенку. Глубокую пальпацию некоторых органов (печень, селезенка, почки) проводят с участием обеих рук (бимануальная пальпация).

Для выявления достаточно большого количества свободной жидкости в брюшной полости применяют специальный метод — баллотирование (**баллотирующая** пальпация).

Для обнаружения локальной болезненности в проекции органов применяют так называемую **проникающую** пальпацию. Для этого одним пальцем сильно надавливают на исследуемый участок. Поскольку при использовании проникающей пальпации должно появиться неприятное ощущение, у детей ее проводят в конце обследования и обязательно симметрично. Дети по-разному реагируют на этот метод исследования, плохо дифференцируют неприятные и болевые ощущения.

При проведении всех видов глубокой пальпации ребенка желательно чем-либо отвлечь на момент обследования, чтобы исключить неадекватные реакции и получить более объективные результаты.

Пальпация позволяет определить локализацию, размеры и форму исследуемого органа или иного образования, характер поверхности, плотность (консистенцию), подвижность (смещаемость), взаимоотношения с другими органами. Кроме того, во время ощупывания врач оценивает болезненность в пальпируемой области на основании жалоб, по изменению мимики, наличию мышечного напряжения, рефлекторным движениям.

ПЕРКУССИЯ (PERCUSSIO)

Метод перкуссии (поколачивания) основан на том, что при поколачивании по поверхности тела в близко расположенном или подлежащем органе возникают колебания, которые могут быть услышаны. В зависимости от плотности, эластичности звуковые феномены могут быть различными.

По характеру выслушиваемого перкуторного звука различают два крайних варианта. Тихий, короткий и высокий перкуторный звук носит название абсолютно тупого или бедренного (поколачивание в области мышц, печени, не покрытого легкими сердца). Громкий, продолжительный и низкий звук обозначают как тимпанический, который возникает над органами, содержащими воздух (желудок, кишечник, полости в легких). Между этими крайними вариантами существуют и ряд промежуточных — легочный, коробочный, притупленный.

Различают два метода проведения перкуссии — **непосредственная** и **опосредованная** перкуссия.

В первом случае поколачивание осуществляется путем нанесения перкуторного удара мякотью третьего или четвертого пальца по исследуемой поверхности. При опосредованной перкуссии между исследуемой поверхностью и пальцем или перкуссионным молоточком применяют плессиметр. В настоящее время общепринята перкуссия пальцем по пальцу, при которой один палец, обычно средний палец левой руки, прикладывают к перкутируемой поверхности и он служит плессиметром, а другой, в большинстве случаев средний палец правой руки, служит перкуссионным молоточком (для левшей наоборот).

В педиатрии используют и тот, и другой методы перкуссии, однако у детей раннего возраста, особенно первого года жизни, предпочтение отдается непосредственной перкуссии, причем основной акцент переносится не столько на звуковую симптоматику, сколько на осязательные ощущения.

В проведении перкуссии необходимо соблюдать некоторые общие правила:

1. Для получения наибольшей информации имеет значение положение больного, которое при перкуссии отдельных органов может быть различным, например, легкие перкутируют, как правило, в положении стоя, а органы брюшной полости — лежа.
2. Очень важным является правильное положение пальца-плессиметра. Его прикладывают плотно на всем протяжении, но без большого давления (рис. 14). Другие пальцы руки должны быть отделены от пальца-плессиметра.

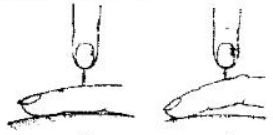

Рис. 14. Правильное (а) и неправильное (б) положение пальца-плессиметра (М. В. Черноруцкий, 1953).

3. Положение пальца, наносящего перкуссионный удар. Обычно используют средний палец правой руки, который необходимо

согнуть таким образом, чтобы он при перкуссии падал на палец-плессиметр строго вертикально (рис. 15).

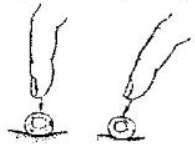

а б

Рис. 15. Правильное (а) и неправильное (б) нанесение перкуторного удара (М. В. Черноруцкий, 1953).

4. Техника нанесения перкуторного звука. Необходимо следить за тем, чтобы перкуторный удар наносился не всей рукой, а только путем движения в лучезапястном суставе. При этом перкутирующий палец не делает самостоятельных движений и падает отвесно на палец-плессиметр (рис. 16).

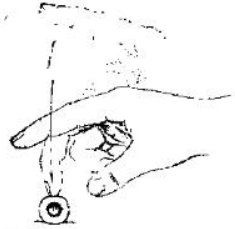

Рис. 16. Движение кисти при нанесении перкуторного удара (М. В. Черноруцкий, 1953).

5. Перкуторный удар. При перкуссии удар должен быть коротким и резким, после того как произведен удар, кисть следует быстро отвести кверху. Очень важной характеристикой перкуторного удара является его равномерность. В зависимости от привычки, врач может использовать или один, или два удара подряд.
6. Сила перкуторного удара может различаться в зависимости от цели самой перкуссии. Различают два вида перкуссии — громкую (сильную, глубокую) и тихую (поверхностную, слабую). Нанесение удара средней силы для любых целей исследования приносит наименьшую информацию.

При определении границ и размеров органов (топографическая перкуссия), как правило, используют тихую перкуссию или пороговую (тишайшую перкуссию), которая хорошо себя зарекомендовала в детской практике. Смысл пороговой перкуссии заключается в том, что врач подбирает такую силу перкуторного удара, при котором при переходе границы исследуемого органа звуковое восприятие звука исчезает и фиксируется только осязательный эффект. При сравнительной перкуссии, когда проводится сопоставление звучности в симметричных отделах органов (легкие, брюшная полость), чаще используют громкую перкуссию.

Существует также несколько общих правил для топографической перкуссии. Она всегда проводится в направлении от более ясного перкуторного звука к более тупому. Расположение пальца-плессиметра должно быть параллельно искомой границе органа. Отметка границы органа проводится по краю пальца-плессиметра, обращенного к более ясному перкуторному звуку. Перкуторный шаг определяется или межреберьем, или шириной пальца-плессиметра. Нередко, при проведении топографической перкуссии при приближении к границе исследуемого органа, врач невольно уменьшает силу перкуторного удара и, в результате, получает неправильные результаты.

Для педиатров, не очень уверенных в технике перкуссии, может быть рекомендован следующий прием. Расположив палец-плессиметр в нужном положении, последующее перемещение пальца врач осуществляет с закрытыми глазами (выключение зрительного анализатора несколько повышает тактильную и слуховую чувствительность).

Метод перкуссии имеет некоторые ограничения по своей точности. Считается, что даже при правильной технике перкуссии ошибка в определении границ исследуемого органа составляет, приблизительно, половину ширины пальца-плессиметра (0,5–0,6 см).

Близким к перкуссии является метод **аускультофрикции**. В основе его лежит выслушивание «шороха», образуемого скребущими движениями ребра стетоскопа. Различия в звучании соответствуют границе между ясным и тупым звуком. В основном метод применяется в определении топографических границ крупных органов (сердце, печень).

АУСКУЛЬТАЦИЯ (AUSCULTATIO)

Метод аускультации (выслушивания) основан на фиксации естественных звуковых феноменов, возникающих в процессе деятельности организма.

Хотя и существуют два вида аускультации — непосредственная и опосредованная, в настоящее время врачи используют только последнюю. Опосредованное выслушивание проводится стето- или стетофонендоскопом (в фонендоскопе для усиления звука используется мембрана). У детей, в связи с лучшей слышимостью звуковых феноменов, используется практически только стетоскоп.

При аускультации, так же как и при других методах объективного исследования, следует соблюдать определенные правила.

1. Положение врача должно быть удобным, а положение больного обычно такое же, как при проведении перкуссии.
2. Раструб стетоскопа должен быть плотно и равномерно приложен к выслушиваемой поверхности. При выраженном волосяном покрове выслушиваемая поверхность может быть смочена водой, чтобы избежать посторонних звуков (крепитация от трения стетоскопа о волосы).
3. Необходима тишина в помещении. Следует строго выполнять порядок аускультации отдельных органов (это подробно изложено в разделах по обследованию отдельных органов).
4. Наконец, немаловажным условием успешности аускультации является привычка к стетоскопу. Кстати, педиатр при выборе стетоскопа должен предпочесть стетоскоп с малым диаметром раструба, поскольку при выслушивании маленького ребенка это может иметь большое значение.

В заключение студентам и молодым врачам необходимо иметь в виду, что, кроме внимательности, строгого выполнения техники исследования для получения достоверной информации обязательно многократное повторение конкретных приемов обследования.

ОЦЕНКА АНТРОПОМЕТРИЧЕСКИХ ПОКАЗАТЕЛЕЙ И ФИЗИЧЕСКОГО РАЗВИТИЯ РЕБЕНКА

Оценка антропометрических показателей основывается на антропоскопии (соматоскопии), которая предусматривает определение степени выраженности описательных признаков (расовых, конституциональных, особенностей осанки, формы позвоночника, грудной клетки, ног, наличия плоскостопия, развития мышечной и жировой ткани, вторичных половых признаков и так далее) и, в большей степени, на антропометрии (anthropos — человек, metreo — измерять) — совокупности методов и приемов измерения морфологических особенностей человеческого тела. Все антропометрические показатели условно можно разделить на две группы: основные (длина тела, масса тела, окружности грудной клетки и головы) и дополнительные (прочие антропометрические показатели, например, длина ноги, высота головы и др.). Анализ основных антропометрических показателей на момент обследования дает возможность оценить физическое состояние ребенка, в динамике — темпы физического развития. Дополнительные антропометрические показатели могут использоваться как показатели биологической зрелости (расчет индексов пропорциональности) или как показатели состояния питания ребенка (например, индекс Чулицкой). Ряд антропоскопических показателей (оценка состояния позвоночника, грудной клетки и др.) приведены в соответствующих разделах. В данной главе подробно освещена методика антропометрического исследования и методы оценки физического состояния и развития ребенка.

АНТРОПОМЕТРИЧЕСКОЕ ИССЛЕДОВАНИЕ

Антропометрическое исследование обязательно включает в себя измерение основных антропометрических показателей (рост,

масса тела, окружности грудной клетки и головы). В ряде случаев (более точная оценка состояния питания ребенка, определение биологической зрелости по антропометрическим данным) используется измерение и дополнительных антропометрических показателей. Наиболее часто определяют окружности плеча, бедра, голени, длину ноги, высоту головы и верхнего лица. Также имеет значение проведение «филиппинского теста» и определение средней точки тела.

Измерение **длины тела** у детей первого года жизни производится с помощью специального ростомера в виде доски длиной 80 см, шириной 40 см (рис. 17, а). На его боковой стороне нанесена сантиметровая шкала, вдоль которой скользит подвижная поперечная планка.

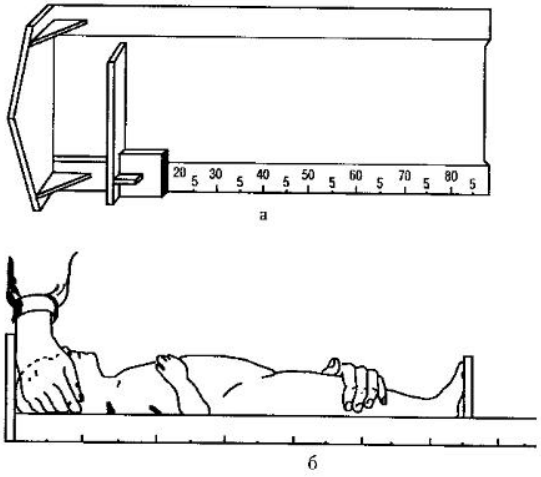

а

б

Рис. 17. Измерение длины тела:
а — ростомер для измерения грудных детей; б — измерение длины тела у детей первого года жизни [Усов И. Н. и др. 1990].

Ребенка укладывают на ростомер на спину так, чтобы его макушка плотно прилегала к неподвижной поперечной планке ростомера. Помощник фиксирует голову ребенка в положении, при котором наружный край глазницы и козелок уха находятся в одной вертикальной плоскости. Легким надавливанием на колени распрямляют ноги и плотно подводят под пятки подвижную планку ростомера (рис. 17, б). Расстояние между подвижной и неподвижной планками соответствует длине тела ребенка.

Измерение длины тела детей старше 3 лет производят с помощью ростомера с откидным табуретом (рис. 18, а) или подвижного антропометра. На вертикальной стойке ростомера нанесены 2 шкалы: одна (справа) — для измерения роста стоя, другая (слева) — длины корпуса (длины тела сидя). Ребенка ставят ногами на площадку ростомера спиной к шкале. Его тело должно быть выпрямлено, руки свободно опущены, ноги выпрямлены в коленях, стопы плотно сдвинуты. При правильной установке ребенка пятки, ягодицы, межлопаточная область и затылок должны касаться вертикальной стойки ростомера. Голова устанавливается в положении, при котором наружный край глазницы и верхний край козелка уха находятся в одной горизонтальной плоскости. Подвижная планка подводится к голове без надавливания (рис. 18, б).

Измерение длины тела детей в возрасте от 1 года до 3 лет проводится тем же ростомером, по тем же правилам, только ребенка устанавливают не на нижнюю площадку, а на откидную скамейку, и отсчет длины тела ведут по шкале слева.

Одновременно с длиной тела можно измерить высоту головы, высоту верхней части лица (верхнее лицо), длину ноги, определить положение средней точки тела, соотношение верхнего и нижнего сегментов тела.

Высота головы определяется измерением расстояния между подвижной планкой, приложенной к макушке головы, и перпендикуляром, проведенным к шкале ростомера от наиболее выдающейся части подбородка (рис. 19, а).

Верхнюю часть лица определяют измерением расстояния между подвижной планкой, приложенной к макушке головы, и перпендикуляром, проведенным к шкале ростомера от нижненосовой точки (предверие носа) — рис 19, а. Положение головы при измерении высоты головы и верхней части лица должно быть таким же, как и при измерении роста.

Для определения **длины ноги** (рис. 19. б) сантиметровой лентой измеряют расстояние от большого вертела бедра до основания стопы. Методика измерения длины ноги приведена на рис. 20. При затруднении пальпаторного определения вертельной точки ребенку перед измерением несколько раз сгибают ногу в тазобедренном суставе.

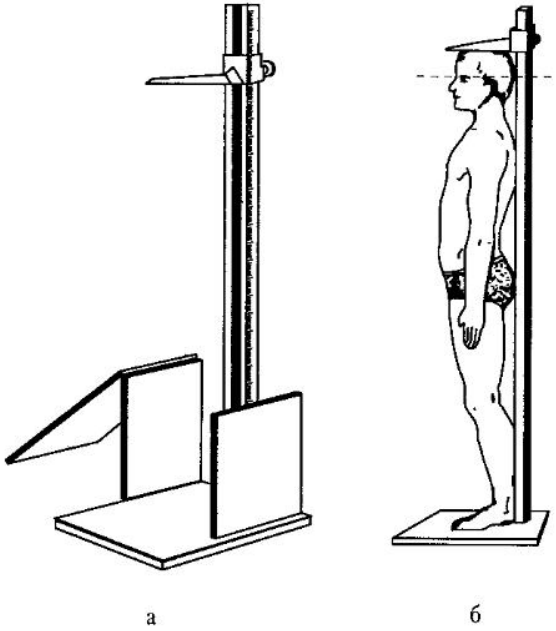

Рис. 18. Измерение длины тела:
а – деревянный ростомер; б – измерение длины тела стоя (Усов И. Н. и др, 1990).

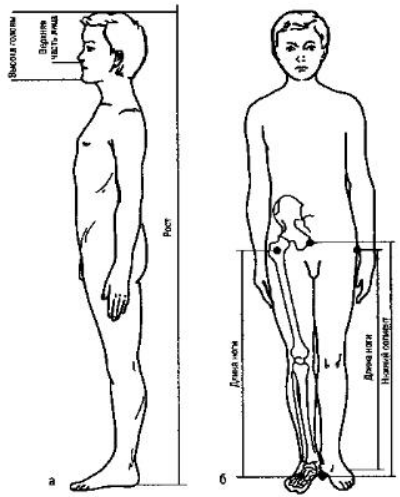

Рис. 19. Расположение точек для измерения:
а – высоты головы и верхней части лица, б – длины ноги, нижнего сегмента (А. В. Мазурин, И. М. Воронцов, 1985).

Для определения **средней точки тела** ребенка его длину делят пополам, полученный результат проецируют на срединную линию тела. Отмечают место расположения средней точки тела (на пупке, между пупком и симфизом, на симфизе, ниже симфиза) и расстояние до пупка.

Нижний сегмент измеряют от верхнего края симфиза (лобковая точка) до основания стопы по средней линии тела (рис. 19, б). Методика измерения нижнего сегмента приведена на рис. 21.

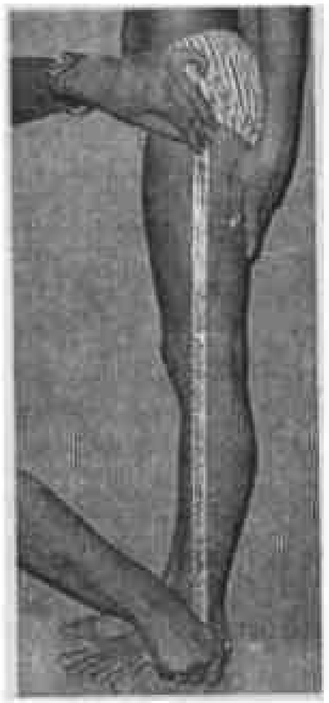

Рис. 20. Измерение длины ноги.

Рис. 21. Измерение нижнего сегмента.

Верхний сегмент определяется как разность между длиной тела и нижним сегментом.

Определение **массы тела** детей в возрасте до 3 лет проводится на чашечных весах с максимальной нагрузкой до 25 кг (точность измерения — 10 г), которые состоят из лотка и коромысла с двумя шкалами делений: нижняя — в килограммах, верхняя — в граммах. Перед началом взвешивания весы уравновешивают. Затем, при закрытом коромысле, на весы и ранее взвешенную пеленку укладывают полностью раздетого ребенка таким образом, чтобы его голова и плечевой пояс находились на широкой части лотка, а ножки — на узкой. При взвешивании нижняя гиря, определяющая массу тела в килограммах, должна помещаться только в имеющиеся на шкале вырезки (насечки). После определения массы тела коромысло закрывают, ребенка снимают с весов и после этого считывают результат (из показаний весов необходимо вычесть вес пеленки).

В последнее время широко используют электронные весы, которые значительно упрощают взвешивание.

Измерение массы тела детей старше 3 лет проводят утром натощак, желательно после мочеиспускания и дефекации. В большинстве медицинских учреждений используются рычажные весы (рис. 22) *типа Фербенкс* (точность измерения — 50 г). После предварительной проверки уравновешенности весов раздетый ребенок должен встать на середину площадки весов при закрытом коромысле. Дальнейшая тактика взвешивания и записи результатов описаны выше.



Рис. 22. Внешний вид рычажных весов.

Измерение окружностей проводят с использованием сантиметровой ленты. Необходимо следить, чтобы лента плотно прилегала к мягким тканям, а считываемый результат находился перед глазами исследующего.

Для измерения **окружности головы** сантиметровую ленту накладывают сзади на затылочные бугры (рис. 23).

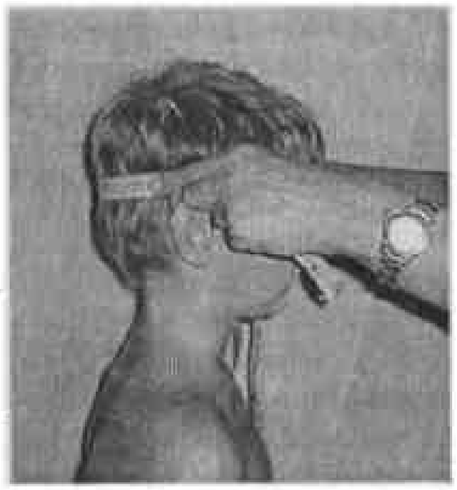

Рис. 23. Измерение окружности головы (расположение сантиметровой ленты сзади).

Спереди сантиметровая лента располагается по надбровным дугам (рис. 24).

Рис. 24. Измерение окружности головы (расположение сантиметровой ленты спереди).

При измерении **окружности груди** измерительную ленту накладывают сзади под нижними углами лопаток при отведенных в сторону руках. Затем руки опускают и проводят ленту спереди к месту прикрепления IV ребра к грудине (рис. 25). У девочек пубертатного возраста с хорошо развитыми молочными железами ленту накладывают над железой в месте перехода кожи с грудной клетки на железу.

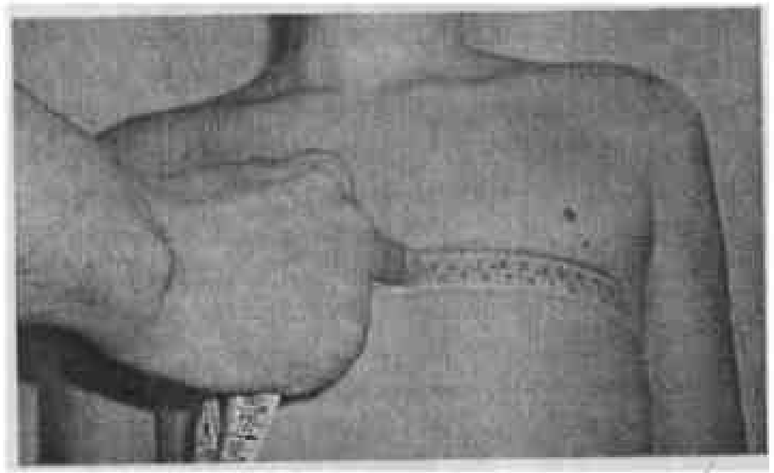

Рис. 25. Измерение окружности груди (вид спереди).

Окружность плеча (рис. 26) измеряется при расслабленной мускулатуре руки на границе верхней и средней трети плеча перпендикулярно длиннику плечевой кости.

Рис. 26. Измерение окружности плеча.

Окружность бедра (рис. 27) измеряется в положении лежа при расслабленной мускулатуре ноги, под ягодичной складкой, перпендикулярно длиннику бедренной кости.

Рис. 27. Измерение окружности бедра.

Окружность голени (рис. 28) измеряется также в положении лежа при расслабленной мускулатуре ноги в области наибольшего развития икроножной мышцы.

Рис. 28. Измерение окружности голени.

Для наблюдения за изменяющимися в процессе роста пропорциями тела, в частности — за увеличением длины конечностей, которое впервые наиболее четко прослеживается в периоде первого вытягивания, применяется **«филиппинский тест»** (рис. 29). Для его выполнения необходимо руку ребенка при вертикальном положении головы поперечно наложить через середину темени. Рука и кисть при этом плотно прилегают к голове. Положительный тест (когда кончики пальцев достигают противоположного уха) знаменует окончание периода первого вытягивания (6–7-летний возраст).

Рис. 29. Проведение «филиппинского теста». Слева тест положительный, справа отрицательный.

МЕТОДЫ ОЦЕНКИ ФИЗИЧЕСКОГО РАЗВИТИЯ

Конкретные сроки наблюдения за ребенком с момента рождения определяются временем (так называемым возрастным интервалом), за которое в растущем организме происходят наиболее значимые количественные и качественные изменения. С учетом этих интервалов формируются возрастные группы.

На первом году жизни возрастной интервал составляет 1 месяц, поэтому к детям:

— новорожденным относятся дети до 15 дней;

— 1 мес — от 16 дней до 1 мес 15 дней;

— 2 мес — от 1 мес 16 дней до 2 мес 15 дней и так далее.

После первого года и до 36 мес (3 лет) возрастной интервал составляет 3 месяца, поэтому к детям:

— 1 года относятся дети от 11 мес 16 дней до 1 г. 1 мес 15 дней;
— 1 г 3 мес (15 мес) — от 1 г. 1 мес 16 дней до 1 г. 4 мес 15 дней;
— 1,5 лет (18 мес) — от 1 г. 4 мес 16 дней до 1 г. 7 мес 15 дней;
— 1 г 9 мес (21 мес) — от 1 г. 7 мес 16 дней до 1 г. 10 мес 15 дней;
— 2 лет (24 мес) — от 1 г. 10 мес 16 дней до 2 лет 1 мес 15 дней и так далее.

После 3 лет и до 7 лет возрастной интервал составляет 6 мес, поэтому к детям:

— 3 лет относятся дети от 2 лет 10 мес 16 дней до 3 лет 3 мес;
— 3,5 лет — от 3 лет 3 мес 1 дня до 3 лет 9 мес;
— 4 лет — от 3 лет 9 мес 1 дня до 4 лет 3 мес и так далее.

Старше 7 лет возрастной интервал составляет 1 год, поэтому к детям:

— 7 лет относятся дети от 6 лет 9 мес 1 дня до 7 лет 6 мес;
— 8 лет — дети от 7 лет 6 мес 1 дня до 8 лет 6 мес;
— 9 лет — дети от 8 лет 6 мес 1 дня до 9 лет 6 мес и так далее.

Оценка антропометрических показателей сводится в сравнении данных, полученных у конкретного ребенка со средневозрастными данными, которые могут быть получены с использованием ряда методов. Еще раз следует подчеркнуть, что перед тем как оценивать показатели ребенка, необходимо определить возрастную группу, к которой он относится.

Оценка основных антропометрических данных методом эмпирических формул (эмпирический метод)

Рассматриваемый метод оценки физического состояния основан на сравнении антропометрических показателей ребенка с должными средневозрастными величинами (табл. 1, 2), вычислен-

ными с помощью эмпирических формул (*Воронцов И. М., 1986*). Несмотря на значительную условность оценки (по сути — ранжирование детей среди сверстников по принципу «высокий», «низкий», «толстый», «худой»), метод эмпирических формул является простым и наиболее часто используемым. К достоинствам метода можно отнести его простоту и удобство, к недостаткам — большую погрешность метода, возрастающую при значимых отклонениях фактических антропометрических показателей от должных.

При оценке уровень признака всегда считается *средним* (соответствующим возрасту), если его колебания не превышают одного возрастного интервала. Уровень признака явно не соответствует возрасту (*низкий* или *высокий*), если его колебания превышают три возрастных интервала. В интервале колебаний величины признака от одного до трех возрастных интервалов возможны как средние показатели, так и пограничные с нормой или явно патологические, что требует привлечения других, более объективных, методов оценки.

Таблица 1

Эмпирические формулы для расчета антропометрических данных у детей первого года жизни

Определяемый признак	Способ расчета
Длина тела	Длина тела 6-месячного ребенка равна 66 см.
	На каждый недостающий месяц вычитается по 2,5 см. На каждый месяц свыше 6 прибавляется по 1,5 см
Масса тела	Масса тела в 6 мес ребенка 8200 г.
	На каждый месяц до 6 вычитается по 800 г
	На каждый месяц свыше 6 прибавляется по 400 г
Окружность груди	Окружность груди в 6 мес составляет 45 см
	На каждый недостающий месяц вычитается по 2 см.
	На каждый месяц свыше 6 прибавляется по 0,5 см
Окружность головы	Окружность головы в 6 мес составляет 43 см
	На каждый месяц до 6 вычитается по 1,5 см
	На каждый месяц свыше 6 прибавляется по 0,5 см.

Обязательным условием при анализе физического состояния с помощью эмпирических формул является изначальная оценка длины тела (соответствие средневозрастным показателям). При любых вариантах нарушения роста (несоответствие возрасту обследуемого ребенка), дальнейшая оценка зависимых от длины тела признаков (масса тела, окружность груди) проводится в сравнении с соответствующим длине тела возрастом.

О дисгармоничном физическом состоянии следует говорить при выявлении нарушений питания (недостаточности или избыточности), несоответствии окружности груди длине тела. В подобных случаях для оценки физического состояния необходимо привлечение других, более объективных методов оценки, с последующим выходом на диагностику возможных вариантов нарушения физического состояния (например, гипотрофия, паратрофия, ожирение).

Таблица 2

Эмпирические формулы для расчета антропометрических данных у детей старше 1 года

Определяемый признак	Способ расчета
Длина тела (от 1 до 6 лет)	Длина тела ребенка 4 лет равна 100 см. На каждый недостающий год вычитается по 8 см. На каждый год свыше 4 прибавляется по 7 см
Длина тела (свыше 6 лет)	Длина тела ребенка 8 лет равна 130 см. На каждый недостающий год вычитается по 7 см На каждый год свыше 4 прибавляется по 5 см.
Масса тела (от 1 до 12 лет)	Масса тела ребенка в 5 лет равна 19 кг. На каждый год до 5 отнимается 2 кг. На каждый год свыше 5 прибавляется 3 кг.
Масса тела (свыше 12 лет)	Определяется по формуле $5 \times n - 20$ кг, где n — возраст в годах.
Окружность груди	У ребенка 10 лет окружность груди равна 63 см. На каждый год до 10 лет вычитается по 1,5 см. На каждый год свыше 10 — прибавляется по 3 см.
Окружность головы	В 5 лет окружность головы равна 50 см. На каждый год до 5 лет вычитается по 1 см. На каждый год свыше 5 лет прибавляется по 0,6 см.

Оценка основных антропометрических данных методом индексов физического развития

Метод основан на расчете индексов — числовых соотношений между отдельными антропометрическими признаками (двумя, тремя и более), выраженных в априорных математических формулах. В настоящее время в качестве оценки антропометрических показателей не используется, а применяется с целью оценки состояния питания или для расчета индексов пропорциональности как показателей биологической зрелости ребенка.

В качестве оценки состояния питания наиболее широко используется массо-ростовой индекс, индекс Чулицкой, индекс массы тела. Их расчет приведен в разделе «Оценка состояния питания».

Из наиболее широко используемых индексов пропорциональности следует отметить следующие: длина ноги/высота верхнего лица, окружность головы/длина тела, высота верхнего лица/длина тела, длина ноги/длина тела. Оценка производится путем сравнения рассчитанного индекса для данного ребенка со среднестатистическим центильным распределением индекса с учетом возраста и пола.

Оценка основных антропометрических данных параметрическим методом (сигмальный метод)

Параметрический метод оценки антропометрических данных основан на расчете среднеарифметического значения показателя (M) и его среднеквадратичного отклонения (δ — сигма) в соответствующей возрастно-половой группе.

Вариабельность антропометрических показателей предусматривает выделение следующих оценочных категорий: *«средний»* уровень — при величине признака с колебаниями в пределах ±1,5 δ от M; *«ниже среднего»* — от −1,5 δ до −2 δ; *«низкий»* — от −2 δ до −3 δ; *«очень низкий»* — более −3 δ; *«выше среднего»* — от +1,5 δ до +2 δ; *«высокий»* — от +2 δ до +3 δ; *«очень высокий»* — более +3 δ. При формировании врачебного заключения, помимо уровня развития признаков, учитывается и их гармоничность, когда разница между сигмальными отклонениями любых оцениваемых признаков не превышает 1 δ. Для большей наглядности физического состояния ре-

бенка раньше использовалось графическое изображение сигмальных отклонений оцениваемых признаков — «индивидуальный антропометрический профиль».

Основным недостатком параметрического метода является факт отсутствия варьирования показателей физического развития в популяции по нормальному (равномерному) распределению относительно среднеарифметической «М». Однако до настоящего времени в ряде случаев отказаться от параметрического метода оценки антропометрических показателей не представляется возможным, например, при подходе к диагностике нарушений роста (гигантизм, карликовость). Среднеарифметические значения и сигмальное отклонение для длины и массы тела в зависимости от возраста приведены в табл. 3.

Таблица 3

Средние величины (М) и сигмальное отклонение (δ) длины (см) и массы (кг) тела от рождения до 17 лет

Возраст	Мальчики				Девочки			
	Длина тела		Масса тела		Длина тела		Масса тела	
	М	δ	М	δ	М	δ	М	δ
Новорожденный	51,44	1,95	3,54	0,41	50,32	1,76	3,22	0,31
1 мес	54,21	2,31	4,22	0,54	53,89	2,25	3,96	0,48
2 мес	57,92	2,32	5,13	0,66	57,03	2,34	4,66	0,51
3 мес	60,01	2,45	5,96	0,75	59,94	2,53	5,66	0,52
4 мес	62,70	2,54	6,65	0,78	62,45	2,58	6,43	0,51
5 мес	64,57	2,58	7,45	0,76	84,65	2,67	7,09	0,54
6 мес	67,26	2,54	8,24	0,78	66,83	2,65	7,65	0,52
7 мес	66,82	2,26	8,74	0,84	68,98	2,58	8,19	0,84
8 мес	71,02	2,34	9,22	0,87	70,56	2,45	8,71	0,66
9 мес	72,69	2,54	9,84	0,65	71,84	2,43	9,16	0,53
10 мес	74,15	2,75	9,92	0,67	73,09	2,54	9,66	0,61
11 мес	75,26	2,97	10,32	0,66	74,16	2,77	9,95	0,53
1 год	76,45	3,04	10,84	0,97	75,26	2,83	10,27	0,67
1 г. 3 мес	76,64	3,34	11,52	1,05	78,43	2,78	10,96	0,78

Окончание табл. 3

1 г. 6 мес	81,12	3,65	12,13	1,11	81,48	3,24	11,54	0,82
1 г. 9 мес	84,40	3,86	12,78	1,21	84,25	3,25	12,09	0,81
2 года	86,94	3,54	13,12	1,25	86,97	3,27	12,74	0,65
2 г. 3 мес	89,20	3,58	13,52	1,24	89,66	3,34	13,31	0,87
2 г. 6 мес	91,12	3,57	13,83	1,27	91,98	3,26	13,86	0,93
2 г. 9 мес	93,45	3,66	14,22	1,29	94,15	3,75	14,37	1,11
3 года	96,54	3,71	14,91	1,46	96,14	3,66	14,87	1,34
3 г. 6 мес	98,92	3,59	15,92	1,63	98,95	3,53	15,97	1,45
4 года	103,66	3,91	16,99	1,82	101,67	4,12	16,83	1,82
4 г. 6 мес	107,32	3,71	18,09	1,98	105,92	4,02	17,68	1,85
5 лет	110,81	3,32	19,24	2,22	110,11	4,09	18,51	1,98
5 лет 6 мес	114,07	4,13	20,44	2,33	113,84	4,34	19,82	2,15
6 лет	116,54	4,53	21,78	2,59	116,66	4,76	21,25	2,45
6 лет 6 мес	118,66	5,15	23,15	2,89	121,02	5,14	22,54	2,66
7 лет	123,66	5,53	24,56	3,01	124,25	5,58	23,73	3,01
8 лет	127,81	6,30	27,66	3,69	130,12	6,24	26,97	3,25
9 лет	153,45	6,29	30,73	3,89	135,65	6,31	30,18	3,47
10 лет	130,75	6,71	33,34	4,01	141,34	6,59	34,01	3,96
11 лет	142,66	7,14	35,34	4,24	147,24	6,66	37,65	4,58
12 лет	147,24	7,23	30,86	4,71	154,42	7,14	42,20	5,11
13 лет	154,76	6,66	45,72	5,31	158,18	7,16	48,10	5,77
14 лет	160,94	7,07	51,21	5,82	161,45	7,01	50,04	6,45
15 лет	167,82	6,27	57,82	6,18	163,76	6,96	53,87	6,24
16 лет	172,54	5,67	65,45	6,02	164,58	6,76	56,31	6,15
17 лет	175,25	5,97	72,54	5,76	165,23	6,66	56,11	6,05

В повседневной практике при использовании эмпирического метода, в качестве предела допустимых колебаний признака от рассчитанной с помощью формулы предложено использовать величину 1,5 δ. Пределы допустимых колебаний (±1,5 δ) для основных антропометрических показателей в различные возрастные периоды приведены в табл. 4.

Таблица 4

Пределы допустимых колебаний (±1,5 δ) для основных антропометрических показателей в зависимости от возраста

Возраст	Длина тела (см)	Масса тела (кг)	Окружность груди (см)	Окружность головы (см)
1 год	±4	±1,0	±3	±2,5
1 г. 3 мес – 4 г	±5	±2,0	±4	±2,5
4 г 6 мес – 7 лет	±7	±3,5	±5	±2,5
8–10 лет	±9,5	±5,5	±5	±2,5
11–14 лет	±10,5	±8	±6	±3
15–17 лет	±9,5	±9	±8	±3

Оценка основных антропометрических данных непараметрическим методом (центильный метод)

Должные антропометрические данные определяют путем анализа процентного распределения значений признаков в соответствующей возрастно-половой группе здоровых детей. Оценка проводится по таблицам центильного типа. Колонки центильных таблиц показывают количественные границы признака у определенной доли или процента (центиля) здоровых детей данного возраста и пола. Интервалы между центильными колонками (зоны, коридоры) отражают тот диапазон разнообразия величин признака, который свойственен или 3 % (зона до 3-го или от 97-го центиля), или 7 % (зона от 3-го до 10-го или от 90-го до 97-го центиля), или 15 % (зона от 10-го до 25-го или от 75-го до 90-го центиля), или 50 % всех здоровых детей возрастно-половой группы (зона от 25-го до 75-го центиля). Границы центильных групп и номера центильных интервалов (зоны) представлены в верхних строках каждой таблицы. Задача врача — найти, в какой центильный интервал (зону) попадает полученная величина измерения и записать как саму величину, так и центильный интервал в медицинский документ ребенка. В зависимости от этого формулируется оценочное суждение:

– зона № 1 (до 3-го центиля) — *«очень низкий»* уровень,

– зона № 2 (от 3-го до 10-го центиля) — *«низкий»* уровень,
– зона № 3 (от 10-го до 25-го центиля) — уровень *«ниже среднего»*,
– зона № 4 (от 25-го до 75-го центиля) — *«средний»* уровень,
– зона № 5 (от 75-го до 90-го центиля) — уровень *«выше среднего»*,
– зона № 6 (от 90-го до 97-го центиля) — *«высокий»* уровень,
– зона № 7 (от 97-го центиля) — *«очень высокий»* уровень.

К настоящему времени непараметрический метод оценки физического развития детей считается наиболее объективным, а исключительная простота и удобство в использовании способствовали широкому и повсеместному его распространению. В табл. 5–12 приведены центильные распределения для длины и массы тела, а также окружности груди и головы детей различного возраста с учетом пола. Следует отметить, что оценка массы тела и окружности груди с использованием возрастных центильных таблиц дает лишь ориентировочное представление о степени упитанности или развитии грудной клетки и служит, главным образом, для суждения об особенностях физического состояния ребенка в ряду его сверстников. Для более объективной оценки этих показателей используют внеозрастные центильные таблицы (масса тела по длине тела, окружность груди по длине тела).

Таблица 5

Центильные величины длины тела (см) мальчиков (от рождения до 17 лет)

Возраст	Центили					
	3	10	25	75	96	67
	Зоны					
	1 2	3	4	5	6	7
Новорожденный	47,12	48,82	49,62	53,21	54,32	55,09
1 мес	50,49	51,78	52,86	55,89	57,48	58,72
2 мес	53,41	55,02	58,04	59,56	61,05	62,15
3 мес	55,78	57,47	58,88	62,01	63,82	66,57
4 мес	57,24	59,02	80,66	84,67	66,54	66,29
5 мес	59,69	61,42	62,89	66,84	66,58	70,41
6 мес	62,01	63,98	65,59	69,41	70,98	72,46

Продолжение табл. 5

Возраст	Центили					
	3	10	25	75	90	97
	Зоны					
	1 2	3	4	5	6	7
7 мес	63,89	65,89	67,49	70,89	72,69	74,09
8 мес	65,89	67,61	66,92	72,96	74,51	75,69
9 мес	67,06	69,22	71,11	74,48	75,69	77,30
10 мес	68,11	69,89	72,01	76,12	77,30	79,06
11 мес	68,91	70,91	73,04	77,28	78,66	81,15
1 год	70,02	72,04	74,82	78,52	80,24	82,71
1 г. 3 мес	71,89	74,28	76,02	80,91	82,47	84,92
1 г 6 мес	74,01	76,52	78,39	83,39	65,37	88,21
1 г 9 мес	76,19	78,62	80,81	85,78	88,15	90,98
2 года	79,01	81,56	84,05	89,54	91,48	94,03
2 г. 3 мес	81,48	84,02	86,47	91,43	93,79	97,02
2 г 6 мес	63,21	66,43	96,93	93,47	96,04	99,05
2 г 9 мес	96,49	89,04	90,95	96,48	99,01	101,96
3 года	89,52	91,54	93,52	99,78	101,53	104,04
3 г. 6 мес	92,01	94,56	97,53	102,32	104,51	108,02
4 года	95,04	98,01	100,48	106,78	108,48	112,59
4 г 6 мес	98,49	101,51	104,48	110,02	113,04	115,54
5 лет	101,82	105,01	107,48	113,48	116,02	119,06
5 лет 6 мес	104,48	108,01	110,00	116,5	119,01	123,00
6 лет	107,51	110,02	113,51	120,54	123,66	127,06
6 лет 6 мес	110,04	113,53	116,52	123,01	126,49	130,04
7 лет	113,03	117,09	120,51	126,06	130,48	134,52
8 лет	115,49	120,59	125,02	133,01	137,03	141,02
9 лет	121,01	125,82	130,51	139,09	143,05	146,96
10 лет	125,76	130,03	136,51	144,08	148,02	152,91
11 лет	126,66	134,09	139,52	149,57	153,57	159,06
12 лет	133,05	136,54	143,66	165,48	160,09	164,81

Окончание табл. 5

13 лет	140,01	144,59	150,08	161,12	167,02	171,04
14 лет	144,96	151,01	166,05	167,96	173,56	177,27
15 лет	151,97	158,96	162,02	173,05	178,05	181,04
16 лет	166,31	162,84	167,63	177,05	181,96	185,12
17 лет	161,35	165,04	171,05	180,21	184,04	196,11

Таблица 6

Центильные величины массы тела (кг) мальчиков от рождения до 17 лет

Возраст	Центили					
	3	10	25	75	96	97
	Зоны					
	1 2	3	4	5	6	7
Новорожденный	2,52	2,71	3,05	3,81	4,03	4,42
1 мес	3,16	3,43	3,78	4,82	5,13	5,58
2 мес	3,63	4,06	4,55	5,7	6,25	6,65
3 мес	4,28	4,65	5,41	6,66	7,14	7,84
4 мес	5,05	5,61	6,11	7,36	7,97	8,48
5 мес	5,81	6,27	6,84	8,12	8,62	9,12
6 мес	6,44	6,83	7,48	8,79	9,23	9,75
7 мес	6,83	7,41	7,95	9,43	9,89	10,33
8 мес	7,44	7,84	8,48	9,86	10,41	10,96
9 мес	7,65	8,36	8,97	10,24	10,96	11,42
10 мес	8,05	8,69	9,23	10,63	11,30	11,96
11 мес	8,30	8,97	9,54	11,11	11,71	12,37
1 год	8,61	9,16	9,65	11,58	12,28	12,91
1 г. 3 мес	9,15	9,63	10,48	12,28	12,92	13,82
1 г. 6 мес	9,63	10,24	11,09	12,92	13,63	14,46
1 г 9 мес	9,96	10,65	11,58	13,59	14,36	15,19
2 года	10,38	11,16	12,05	14,18	14,91	15,73
2 г. 3 мес	10,79	11,69	12,42	14,84	15,43	16,05

Окончание табл. 6

Возраст	Центили					
	3	10	25	75	90	97
	Зоны					
	1 2	3	4	5	6	7
2 г 6 мес	11,24	11,97	12,63	14,95	15,86	16,53
2 г. 9 мес	11,43	12,36	13,28	15,48	16,34	17,13
3 года	11,64	12,64	13,56	15,97	17,06	18,05
3 г. 6 мес	12,35	13,53	14,45	17,03	18,33	19,16
4 года	12,95	14,11	15,31	17,94	19,48	20,58
4 г. 6 мес	13,66	14,71	16,06	19,13	20,32	22,02
5 лет	14,27	15,58	17,01	20,23	21,77	23,73
5 лет 6 мес	15,08	16,59	17,81	21,52	23,03	25,19
6 лет	15,81	17,5	18,89	22,87	24,56	27,05
6 лет 6 мес	16,71	18,58	20,22	24,73	26,51	29,09
7 лет	17,67	19,55	21,57	26,71	28,58	31,02
8 лет	19,58	21,54	24,06	28,42	31,94	86,18
9 лет	21,59	24,56	26,53	32,51	35,53	39,23
10 лет	23,57	26,53	29,58	36,04	30,77	42,89
11 лет	25,27	27,84	31,06	38,27	42,58	45,56
12 лет	26,63	31,09	34,43	43,86	48,73	51,29
13 лет	32,54	35,53	39,57	49,56	66,94	58,64
14 лет	36,55	40,15	44,03	58,06	62,45	66,03
15 лет	41,09	45,89	49,95	52,28	68,51	73,58
16 лет	48,22	52,47	56,82	69,29	74,82	80,59
17 лет	56,43	59,54	63,83	75,62	79,24	86,22

Таблица 7

Центильные величины окружности груди (см) мальчиков от рождения до 17 лет

Возраст	Центили					
	3	10	25	75	90	97
	Зоны					
	1 2	3	4	5	6	7
Новорожденный	31,48	32,36	33,86	86,14	86,8	37,82
1 мес	33,26	34,21	35,30	38,01	38,81	30,62
2 мес	35,27	86,28	37,52	40,58	41,21	42,13
3 мес	86,91	37,84	30,42	42,95	43,61	44,43
4 мес	86,75	30,72	41,57	44,87	45,36	47,06
5 мес	30,72	40,74	42,64	48,01	47,02	48,78
6 мес	40,61	41,51	43,56	47,19	48,19	50,11
7 мес	41,54	42,49	44,52	47,90	49,11	50,90
8 мес	42,18	43,37	45,21	48,62	48,89	51,76
9 мес	42,91	44,21	45,89	48,27	50,71	52,45
10 мес	43,77	44,99	48,58	50,91	51,51	53,12
11 мес	44,58	48,66	47,37	50,64	52,24	53,76
1 год	45,16	48,25	47,52	51,21	52,97	54,67
1 г 3 мес	45,53	48,61	48,24	51,97	53,72	55,31
1 г 6 мес	48,16	47,32	48,52	52,31	54,31	55,89
1 г. 9 мес	48,54	47,81	49,09	52,99	54,78	58,21
2 года	48,99	48,21	49,48	53,21	55,21	58,75
2 г. 3 мес	47,44	48,66	49,92	53,77	55,67	57,11
2 г. 6 мес	47,71	49,01	50,51	54,12	66,19	57,53
2 г. 9 мес	48,01	48,30	51,12	54,67	58,71	58,12
3 года	48,62	50,01	51,94	55,37	57,16	58,39
3 г 6 мес	49,28	50,58	52,47	58,12	57,82	59,82
4 года	49,71	51,42	53,11	58,96	58,43	61,12

Окончание табл. 7

Возраст	Центили					
	3	10	25	75	90	97
	Зоны					
	1 2	3	4	5	6	7
4 г. 6 мес	50,11	52,01	53,67	57,82	58,37	82,06
5 лет	50,82	52,99	54,42	58,96	50,31	62,96
5 лет 6 мес	51,24	53,67	55,12	59,78	61,47	53,96
6 лет	51,96	54,54	55,94	50,44	62,51	55,19
6 лет 6 мес	52,44	55,27	56,81	61,19	53,40	66,17
7 лет	53,02	56,01	57,53	62,13	64,59	67,21
8 лет	54,12	57,21	58,82	63,52	55,54	69,21
9 лет	55,23	56,66	50,28	55,13	66,21	70,52
10 лет	55,96	58,99	61,79	55,89	69,43	72,53
11 лет	59,52	82,01	63,43	96,84	73,13	75,67
12 лет	61,77	64,12	66,12	73,96	77,24	50,76
13 лет	63,44	66,15	69,72	76,52	81,92	85,56
14 лет	67,01	58,54	73,11	81,87	86,47	90,15
15 лет	70,12	72,76	76,31	66,72	90,12	93,87
16 лет	73,26	76,14	79,76	96,55	93,23	96,78
17 лет	77,06	50,06	82,91	92,21	95,61	96,72

Таблица 8

Центильные величины окружности головы (см) мальчиков от рождения до 17 лет

Возраст	Центили					
	3	10	25	75	90	97
	Зоны					
	1 2	3	4	5	6	7
Новорожденный	32,47	33,27	34,15	35,48	37,24	30,23
1 мес	34,01	35,04	35,87	30,11	30,05	30,93
2 мес	35,62	36,54	37,49	49,04	49,91	41,72

Продолжение табл. 8

3 мес	37,24	38,29	30,41	41,69	42,56	43,28
4 мес	30,82	30,71	40,78	42,97	43,63	44,61
5 мес	40,07	40,96	41,87	44,01	45,01	45,87
6 мес	41,02	42,01	42,76	45,06	46,06	48,87
7 мес	41,58	42,78	43,5	45,92	46,91	47,75
8 мес	42,43	43,51	44,21	46,67	47,59	48,30
9 мес	43,08	44,11	44,82	47,31	48,27	49,12
10 мес	43,52	44,58	45,41	47,87	48,86	48,71
11 мес	43,99	45,06	45,92	48,41	48,32	50,21
1 год	44,32	45,42	46,28	48,92	49,86	50,76
1 г. 3 мес	44,67	45,72	48,71	49,34	50,28	51,29
1 г. 6 мес	45,02	46,21	47,18	49,64	50,71	51,64
1 г. 9 мес	45,65	46,64	47,59	50,14	51,12	52,01
2 года	45,98	46,83	48,01	50,41	51,32	52,26
2 г. 3 мес	46,18	47,14	48,29	50,68	51,65	52,61
2 г. 6 мес	46,41	47,31	48,51	50,99	51,89	52,88
2 г. 9 мес	46,68	47,66	48,72	51,19	52,21	53,12
3 года	46,97	47,92	48,98	51,48	52,31	53,33
3 г. 6 мес	47,41	48,41	49,31	51,76	52,65	53,61
4 года	47,69	49,01	49,82	52,12	53,04	53,84
4 г. 6 мес	40,21	48,51	50,24	52,49	53,34	54,19
5 лет	48,82	48,98	50,51	52,78	53,96	54,61
5 лет 6 мес	48,96	50,36	50,95	53,01	53,96	55,01
6 лет	49,48	50,77	51,25	53,45	54,21	55,41
6 лет 6 мес	49,94	51,12	51,71	53,72	54,59	55,64
7 лет	50,26	51,44	51,96	54,14	54,98	56,32
8 лет	50,55	51,66	52,33	54,51	55,41	56,53
9 лет	50,92	51,84	52,56	54,98	55,86	56,96
10 лет	51,24	52,25	52,87	55,52	66,21	57,13
11 лет	51,57	52,87	53,14	56,02	66,62	57,45

Окончание табл. 8

Возраст	Центили					
	3	10	25	75	90	97
	Зоны					
	1 2	3	4	5	6	7
12 лет	51,87	52,94	53,43	66,53	57,13	58,01
13 лет	52,25	53,12	53,75	57,09	57,66	56,59
14 лет	52,82	53,37	54,06	57,56	58,09	58,08
15 лет	52,66	53,85	54,97	57,99	58,61	69,52
16 лет	53,12	53,81	54,48	58,25	58,82	58,66
17 лет	53,21	54,02	54,56	58,43	58,06	50,14

Таблица 9

Центильные величины длины тела (см) девочек от рождения до 17 лет

Возраст	Центили					
	3	10	25	75	90	97
	Зоны					
	1 2	3	4	5	6	7
Новорожденный	48,90	47,87	48,93	52,14	53,31	54,56
1 мес	49,32	50,72	52,26	55,83	57,04	58,72
2 мес	52,12	53,36	55,07	58,03	50,23	61,87
3 мес	54,66	56,31	57,91	62,05	63,37	94,92
4 мес	57,27	58,84	60,53	84,58	66,82	67,49
5 мес	59,32	50,90	62,78	67,06	66,35	58,66
6 мес	61,01	62,58	94,53	69,21	70,54	72,11
7 мес	63,03	84,35	66,42	71,12	72,47	73,98
8 мес	54,92	66,17	66,11	72,87	74,16	75,51
9 мес	66,46	67,66	66,44	73,95	75,51	76,87
10 мес	87,75	68,91	70,61	74,99	78,77	76,14
11 мес	68,87	70,26	71,87	76,02	77,87	79,45

Окончание табл. 9

1 год	70,12	71,56	73,44	77,72	79,54	81,21
1 г 3 мес	72,21	73,66	75,71	80,11	82,13	83,82
1 г. 6 мес	74,09	75,91	78,25	63,24	66,14	87,28
1 г. 9 мес	76,66	78,48	81,06	66,78	87,82	90,22
2 года	79,42	81,43	63,34	66,35	90,21	92,78
2 г. 3 мес	81,84	94,15	85,93	91,11	93,01	66,74
2 г. 6 мес	94,14	66,12	66,02	93,89	66,86	90,46
2 г 9 мес	66,54	87,73	66,99	90,15	90,12	100,99
3 года	87,31	66,95	92,52	98,63	100,95	109,66
3 г. 6 мес	90,01	93,12	95,78	101,94	104,34	107,16
4 года	93,34	96,23	90,15	106,05	106,87	111,36
4 г. 6 мес	96,78	90,76	102,87	109,82	112,51	115,25
5 лет	100,23	103,31	106,15	113,45	116,48	119,01
5 лет 6 мес	103,13	106,87	109,77	117,14	119,87	122,83
6 лет	106,54	109,82	112,76	120,51	123,51	126,78
6 лет 6 мес	109,86	113,86	116,82	123,92	127,14	131,24
7 лет	113,44	117,17	120,51	126,11	132,01	136,12
8 лет	118,15	122,02	125,51	133,66	137,22	142,14
9 лет	122,48	126,51	130,48	139,15	142,95	148,15
10 лет	127,01	131,11	135,88	145,04	148,23	154,32
11 лет	131,90	136,45	141,12	182,11	158,36	161,04
12 лет	137,66	142,78	147,66	158,82	162,78	167,15
13 лет	142,87	148,14	152,67	162,44	156,94	171,25
14 лет	147,23	152,47	156,43	166,03	170,32	174,66
15 лет	148,67	155,01	156,61	166,11	172,23	178,78
16 лет	151,67	158,79	150,12	170,03	174,12	178,12
17 лет	153,24	158,12	161,22	171,43	175,48	179,66

Таблица 10

Центильные величины массы тела (кг) девочек от рождения до 17 лет

Возраст	Центили					
	3	10	25	75	90	97
	Зоны					
	1 2	3	4	5	6	7
Новорожденный	2,51	2,76	2,99	3,47	3,75	4,02
1 мес	3,12	3,47	3,66	4,34	4,66	4,99
2 мес	3,66	4,25	4,49	5,15	5,41	5,82
3 мес	4,52	4,66	5,21	5,91	6,19	6,87
4 мес	5,13	5,51	5,92	6,66	6,99	7,45
5 мес	5,61	6,07	6,53	7,30	7,71	8,14
6 мес	6,12	6,59	7,12	8,11	8,45	8,91
7 мес	6,66	7,17	7,59	8,67	9,04	9,52
8 мес	7,15	7,52	8,02	9,21	9,58	10,01
9 мес	7,51	8,11	8,52	9,71	10,02	10,45
10 мес	7,91	8,45	8,89	10,14	10,49	10,96
11 мес	8,27	8,82	9,33	10,58	10,89	11,43
1 год	8,52	9,21	9,66	11,12	11,44	11,95
1 г. 3 мес	8,87	9,82	10,14	11,67	12,24	12,77
1 г 6 мес	9,41	10,14	10,67	12,34	12,96	13,67
1 г. 9 мес	9,99	10,76	11,27	12,98	13,66	14,21
2 года	10,52	11,22	11,76	13,64	14,35	14,97
2 г. 3 мес	11,01	11,74	12,34	14,27	14,97	15,71
2 г 6 мес	11,49	12,21	12,76	14,81	15,56	16,25
2 г. 9 мес	11,87	12,67	13,25	15,31	16,09	16,99
3 года	12,33	13,22	13,79	16,02	16,77	17,76
3 г 6 мес	13,01	13,81	14,42	16,89	17,75	19,02
4 года	13,66	14,53	15,21	17,64	18,97	20,22

Окончание табл. 10

4 г 6 мес	14,53	15,25	16,04	18,97	20,52	21,78
5 лет	15,19	15,87	16,76	20,13	21,67	22,87
5 лет 6 мес	15,66	16,87	17,86	21,34	22,87	24,43
6 лет	16,52	17,41	18,75	22,71	24,44	25,76
6 лет 6 мес	17,19	18,19	19,75	24,41	25,96	25,87
7 лет	18,23	19,32	20,96	25,22	28,21	31,24
8 лет	20,04	21,34	23,12	29,22	31,76	35,12
9 лет	21,76	23,12	25,76	33,14	35,45	35,76
10 лет	23,58	25,45	25,92	35,95	30,87	44,25
11 лет	25,76	25,16	32,11	41,58	45,76	49,45
12 лет	28,89	31,87	35,15	47,13	51,24	55,35
13 лет	32,14	35,42	40,14	51,24	58,17	50,11
14 лет	35,69	30,66	44,24	55,76	50,22	64,58
15 лет	30,12	42,53	47,58	59,04	53,96	87,79
16 лет	41,58	45,76	50,22	61,66	66,32	70,12
17 лет	43,78	47,68	51,57	62,78	67,11	70,91

Таблица 11

Центильные величины окружности груди (см) девочек от рождения до 17 лет

Возраст	Центили					
	3	10	26	75	99	97
	Зоны					
	1 2	3	4	5	6	7
Новорожденный	30,58	31,58	32,52	34,58	35,54	36,57
1 мес	32,89	33,76	34,63	37,04	37,91	38,89
2 мес	34,76	35,67	35,82	39,11	39,89	40,91
3 мес	35,52	37,53	35,67	40,95	41,72	42,98
4 мес	35,11	30,21	40,44	42,58	43,43	44,73
5 мес	39,64	40,65	41,67	44,25	44,96	46,51

Продолжение табл. 11

Возраст	Центили					
	3	10	25	75	90	97
	Зоны					
	1 2	3	4	5	6	7
6 мес	40,76	41,66	42,69	45,49	46,31	47,92
7 мес	41,88	42,98	44,05	46,86	47,52	49,15
8 мес	42,81	43,97	44,87	47,54	48,63	50,09
9 мес	43,56	44,75	45,61	48,38	49,43	50,99
10 мес	44,33	45,42	46,22	46,97	50,11	51,86
11 мес	45,01	45,97	46,78	49,43	50,78	52,57
1 год	45,49	46,42	47,31	49,91	51,34	63,13
1 г. 3 мес	46,01	46,78	47,72	50,48	51,93	53,69
1 г. 6 мес	46,38	47,11	48,11	50,89	52,39	54,17
1 г. 9 мес	46,71	47,52	48,47	51,37	52,75	54,67
2 года	46,99	47,86	48,82	51,69	63,12	55,07
2 г. 3 мес	47,25	46,23	49,12	52,02	63,55	55,53
2 г. 6 мес	47,54	48,57	49,46	52,43	53,91	55,97
2 г. 9 мес	47,85	48,87	49,91	52,88	54,37	55,42
3 года	48,21	49,21	50,27	53,39	54,77	56,85
3 г. 6 мес	46,54	49,64	50,74	54,01	55,45	57,54
4 года	49,02	50,21	51,38	54,74	56,11	58,59
4 г. 6 мес	49,73	50,86	52,22	55,81	57,08	59,71
5 лет	50,44	51,58	52,97	56,92	58,15	61,04
5 лет 6 мес	51,01	52,29	53,76	57,96	59,46	62,71
6 лет	51,49	52,87	54,51	58,95	50,45	64,17
6 лет 6 мес	52,36	63,88	55,37	60,07	61,83	65,72
7 лет	53,31	54,61	56,49	61,52	63,47	67,01
8 лет	54,32	55,87	57,54	63,04	55,37	69,08
9 лет	55,27	56,93	58,55	64,97	67,41	71,09

Окончание табл. 11

10 лет	56,13	57,86	59,97	67,48	69,73	73,48
11 лет	57,39	59,79	62,01	69,96	73,15	77,35
12 лет	60,31	62,84	65,27	73,84	76,44	81,13
13 лет	63,48	65,98	66,37	77,92	80,76	85,15
14 лет	66,52	69,04	72,05	82,11	85,07	89,57
15 лет	69,78	72,61	75,43	85,32	88,72	92,34
16 лет	72,71	75,79	78,81	87,09	90,61	93,07
17 лет	74,87	77,57	80,37	87,63	91,11	94,62

Таблица 12

Центильные величины окружности головы (см) девочек от рождения до 17 лет

Возраст	Центили					
	3	10	25	75	90	97
	Зоны					
	1 2	3	4	5	6	7
Новорожденный	32,87	34,55	35,75	37,86	38,51	39,46
1 мес	34,93	36,62	37,72	40,02	40,59	41,47
2 мес	36,71	38,38	39,24	41,76	42,38	42,96
3 мес	38,01	39,67	40,52	42,81	43,52	44,11
4 мес	39,07	40,73	41,57	43,57	44,37	45,12
5 мес	39,97	41,57	42,34	44,27	45,23	45,99
6 мес	40,78	42,34	43,09	46,01	45,93	46,81
7 мес	41,47	42,86	43,64	45,72	46,59	47,45
8 мес	41,99	43,36	44,22	46,41	47,19	46,04
9 мес	42,54	43,87	44,77	46,97	47,71	48,61
10 мес	42,99	44,26	45,22	47,44	46,26	49,14
11 мес	43,31	44,59	45,53	47,81	48,71	49,62
1 год	43,61	44,87	45,81	48,26	49,11	50,06
1 г 3 мес	43,96	45,17	46,14	48,61	49,66	50,46

Окончание табл. 12

Возраст	Центили					
	3	10	25	75	90	97
	Зоны					
	1 2	3	4	5	6	7
1 г. 6 мес	44,33	45,53	46,43	46,99	49,89	50,84
1 г. 9 мес	44,77	45,88	46,62	49,44	50,22	51,13
2 года	45,11	46,23	47,16	49,78	50,51	51,47
2 г. 3 мес	45,47	46,54	47,52	50,02	50,81	51,75
2 г. 6 мес	45,62	46,62	47,81	50,33	51,11	62,03
2 г. 9 мес	46,14	47,14	46,04	50,56	51,29	62,31
3 года	46,38	47,38	46,32	50,75	51,56	62,46
3 г. 6 мес	46,71	47,62	46,62	50,96	51,85	62,74
4 года	47,02	47,94	46,91	51,27	62,11	53,01
4 г. 6 мес	47,27	46,29	49,19	51,49	52,46	53,26
5 лет	47,51	46,56	49,51	51,74	62,88	53,54
5 лет 6 мес	47,76	46,77	49,74	51,97	62,89	53,86
6 лет	47,98	49,05	50,05	52,24	53.14	54,18
6 лет 6 мес.	46,24	49,34	50,31	52,59	53,42	54,42
7 лет	46,45	49,61	50,62	53,05	53,87	54,85
8 лет	46,79	49,87	51,05	63,67	54,51	55,62
9 лет	49,14	50,24	51,85	54,54	55,37	56,31
10 лет	49,52	50,76	62,14	56,42	58,29	57,08
11 лет	50,14	51,26	52,57	56,07	56,85	57,79
12 лет	50,59	51,73	53,09	56,73	57,62	56,52
13 лет	51,11	52,21	53,54	57,32	58,23	59,07
14 лет	51,52	52,59	53,88	57,76	58,69	59,51
15 лет	51,62	52,99	54,14	56,04	56,02	59,62
16 лет	62,02	53,23	54,37	56,29	59,26	90,09
17 лет	52,15	53,34	54,51	58,45	59,47	60,32

О гармоничности развития судят по результатам центильных оценок, полученных для длины, массы тела, окружности грудной клетки. В случае, если разность номеров центильных интервалов (зон) между любыми двумя из трех показателей не превышает 1, то можно говорить о гармоничном развитии. Если эта разность составляет 2 — развитие дисгармоничное, 3 и более — резко дисгармоничное. В случаях, когда все или хотя бы один из оцениваемых признаков попадают в крайние зоны центильных таблиц (1-ю или 7-ю), говорить о гармоничности без дополнительного анализа зависимых признаков от длины тела некорректно.

При выявлении дисгармоничности или резкой дисгармоничности в развитии отмечают наиболее отклоняющийся признак, который повторно анализируют по вневозрастным центильным таблицам (масса тела при соответствующей длине тела, окружность груди при соответствующей длине тела).

В некоторых случаях целесообразно определение соматотипа (по схеме *Р. Н. Дорохова* и *И. И. Бахраха*). Принадлежность ребенка к одному из трех соматотипов (*микросоматический, мезосоматический, макросоматический*) производится по сумме номеров центильных интервалов (зон), полученных для длины, массы тела, окружности грудной клетки. При сумме баллов до 10 ребенка относят к микросоматотипу, при сумме от 11 до 15 баллов — к мезосоматотипу, а от 16 баллов — к макросоматотипу. В суждении о физическом состоянии ребенка соматотип не является достаточно информативным показателем. Может учитываться, например, при центильной оценке показателей артериального давления детей. Его определение нецелесообразно при дисгармоничном развитии ребенка, значимых отклонениях антропометрических показателей (очень низких или очень высоких).

Однократное антропометрическое исследование ребенка и соответствующая его оценка позволяют определить уровень и гармоничность физического состояния, характеризующие лишь положение обследуемого в соответствующей возрастно-половой группе детей. Качественная оценка роста возможна только при анализе последовательных измерений ребенка, проводимых в декретированные сроки (до года ежемесячно, от 1 года до 3 лет — ежеквартально, от 3 лет до 7 лет — один раз в полгода, старше 7 лет — ежегодно). Индивидуальные особенности физического развития в первую оче-

редь определяются характером темповых прибавок основных антропометрических признаков, следствием которых и является соответствующее физическое состояние. Наиболее объективно динамические характеристики антропометрических показателей могут быть охарактеризованы индивидуальными графиками центильных распределений признаков для каждого конкретного ребенка.

О с т а б и л ь н ы х темпах роста говорят в случае, если «кривая» графика постоянно проходит в одной центильной зоне. Если «кривая» графика перемещается в выше- или нижележащие центильные зоны, то говорят об «у с к о р е н н ы х» или «з а м е д л е н н ы х» темпах роста.

Кроме того, центильные графики для длины тела за пределами 3-го и 97-го центилей, как правило, дополнены зонами сигмальных отклонений признака (±3δ). Это дает возможность выходить на диагностику субнанизма (зона, ограниченная от 3-го центиля до –3 δ), нанизма (свыше –3 δ), субгигантизма (от 97-го центиля до +3 δ) и гигантизма (свыше +3 δ).

Аналогично изложенному выше, по центильным графикам анализируются темпы изменения массы тела, окружностей головы и грудной клетки. О состоянии питания за все время наблюдения за ребенком можно судить по индивидуальному вневозрастному центильному графику, где даны динамические показатели массы тела при соответствующей длине тела.

Универсальность использования центильных графиков заключается в том, что с одномоментной оценкой динамических показателей физического развития (скорости роста, темповых прибавок массы тела) можно получить сведения об уровне и гармоничности физического состояния ребенка как на момент исследования, так и в любой другой период жизни. Методические подходы к оценке физического состояния данным методом аналогичны таковым при работе с центильными таблицами.

ОЦЕНКА СОСТОЯНИЯ ПИТАНИЯ

Оценка состояния питания в педиатрической практике имеет особое значение. Она является ярким показателем морфофункционального состояния организма, достаточно чутко реагирующим на влияние различных факторов внешней среды (нарушения вскармливания, заболевания ребенка). Достаточное питание является одним из критериев здоровья ребенка.

Изменения с возрастом только массы тела, являющейся суммой различных составляющих (скелет, внутренние органы, мышечная и жировая ткань, внеклеточная жидкость), в различные возрастные периоды не всегда дает объективное представление о состоянии питания, поскольку распределение массы как по возрасту, так и по длине тела существенно асимметрично. В этом заключаются методические сложности подходов к оценке питания детей.

Из известных на сегодняшний день методов оценки состояния питания детей можно назвать клинический, антропометрический, биохимический и диетологический. Два последних являются в основном методами оценки количественной и качественной адекватности питания, достаточности поступления нутриентов в организм. В повседневной практической работе они широко не используются и требуют применения достаточно дорогостоящего оборудования.

При клинической оценке для суждения о состоянии питания имеет значение определение эластичности кожи, оценка кожных покровов, придатков кожи (ногтей, волос), а для детей младшего возраста и тургора мягких тканей. Эти показатели не строго специфичны для недостаточного питания, но их изменения могут свидетельствовать о витаминной, микроэлементной недостаточности питания. Существенное значение в клинической оценке состояния питания придается выраженности подкожного жирового слоя, которая достаточно объективно может быть оценена по толщине кожных складок. Порядок оценки и трактовка полученных результатов изложены в соответствующих разделах.

Наряду с этим есть другие методы определения жироотложения в организме. Так, по формулам *J. Durnin и M. Rahaman (1967)*, зная сумму толщины подкожного жирового слоя в четырех стандартных точках, можно вычислить относительную массу тела (табл. 13).

Таблица 13

Расчет относительной массы тела в зависимости от возраста и пола

Возраст	Формула расчета относительной массы тела (кг)	
	мальчики	девочки
1–11 лет	1,1690 – 0,0788 × lg(χ)	1,2063 – 0,0999 × lg(χ)
Старше 11 лет	1,1533 – 0,0643 × lg(χ)	1,1369 – 0,0596 × lg(χ)

Примечание. χ – сумма толщины подкожного жирового слоя в четырех стандартных точках (см).

Процентное содержание жира в организме определяют по формуле *W. Siri (1956)*:

$$(\frac{4,95}{\text{М отн.}} - 4,5) \times 100\%.$$

Зная процент жира и массу тела, определяют абсолютное количество жира. Активную (тощую) массу тела определяют вычитанием из массы тела массы жира.

К сожалению, данные расчеты не отличаются достаточной объективностью, а предлагаемые центильные показатели распределения подкожного жирового слоя позволяют только ранжировать степень его выраженности.

При оценке состояния питания по антропометрическим показателям допустимо использовать все методы оценки (эмпирический, сигмальный, центильный, метод индексов). Основной задачей является определение соответствия массы тела должной для данной длины тела. Косвенное значение для оценки состояния питания у младших детей имеет соответствие окружности груди длине тела. У старших детей это соотношение выражает лишь степень развития грудной клетки, которая отражает конституциональные особенности, а не питание ребенка.

Признаком достаточности питания является **нормотрофия** – соответствие массы тела должной для данной длины тела ребенка. О нарушении питания (**дистрофии**) говорит как дефицит массы тела (более 10 %) относительно роста (для детей первого года жизни – гипотрофия), так и избыточная масса относительно длины тела – ожирение (для детей первого года жизни – паратрофия), которые в зависимости от величины дефицита или избытка массы тела разделяются по степеням. При недостатке массы тела 11–20 % говорят о гипотрофии I степени, 20–30 % – о гипотрофии II степени, более 30 % – о гипотрофии III степени. Аналогично избыток массы тела 11–20 % определяется как паратрофия I степени, 20–30% – паратрофия II степени, свыше 30 % – паратрофия III степени (*Н. П. Шабалов, 2000*). Для определения степени ожирения у детей старшего возраста пользуются классификацией *Ю. А. Князева (1971)*: ожирение I степени – избыток массы 15–24 %, ожирение II степени – 25–49 %, III степени – 50–99 %, IV степени – 100 % и более.

При использовании эмпирического метода оценить соответствие имеющейся массы тела должной для данной длины тела можно, пользуясь формулами массы тела по длине тела (табл. 14).

Таблица 14

Эмпирические формулы для расчета должной массы тела

Возраст	Эмпирическая формула
до 1 года	При длине тела 69 см масса тела составляет 8 200 г На каждый недостающий сантиметр роста отнимается 300 г на каждый дополнительный сантиметр роста прибавляется 250 г
старше 1 года	При росте 125 см длина тела составляет 25 кг На каждые недостающие 5 см роста вычитается 2 кг На каждые дополнительные 5 см роста прибавляется 3 кг, а в пубертатном периоде – 3,5 кг

Это самый простой метод, но он достаточно условен и неточен, так как предусматривает сравнение антропометрических показателей ребенка с данными, вычисленными с помощью эмпирических формул. При значимых отклонениях от «опорных точек» погрешность метода значительно возрастает.

Используя параметрический метод, для суждения о состоянии питания сравнивают массу тела с должной (М — среднеарифметическое) для имеющейся длины тела по сигмальным таблицам и определяют степень имеющегося отклонения (σ — среднеквадратичное отклонение). Если разница между фактической массой тела и должной лежит в пределах 1–1,5σ, можно говорить о *«среднем»* питании, от 1,5 до 2σ — об уровне питания *«выше»* или *«ниже»* среднего, от 2 до σ — о *«низкой»* или *«высокой»*, а более 3σ — об *«очень низкой»* или *«очень высокой»* степени упитанности. Большая информативность этого метода по сравнению с предыдущим состоит в том, что сигмальные таблицы составляются на основании антропометрических исследований больших групп детей с учетом половых и региональных особенностей. Главный их недостаток в том, что показатели физического развития в популяции не подчиняются равнозначному (гаусс-лапласовскому) распределению относительно средней арифметической величины. К тому же распределение массы тела асимметрично по возрасту и длине тела. Поэтому использование сигмальных шкал для оценки состояния питания носит дискуссионный характер. Но этот метод незаменим при крайних степенях отклонения массы тела (в пределах 3σ и более), так как он дает возможность оценить изменение степени дистрофии в динамике. В табл. 15 приведено сигмальное распределение (среднее арифметическое — М и среднеквадратичное отклонение — σ, сигма) массы тела в зависимости от длины тела и пола.

Таблица 15

Показатели массы тела в зависимости от длины тела. Сигмальное распределение

Длина тела (см)	Мальчики		Девочки	
	М	δ	М	δ
48–50	3,17	0,32	3,07	0,34
50–52	3,51	0,31	3,52	0,55
53–55	4,32	0,41	4,12	0,37
56–58	4,92	0,56	4,63	0,45
59–61	5,81	0,71	5,71	0,52
62–64	6,87	0,79	6,57	0,57
65–67	7,65	0,83	7,51	0,56

Продолжение табл. 15

68–70	8,20	0,81	8,37	0,58
71–73	9,58	0,84	9,38	0,85
74–76	10,45	0,62	10,26	0,66
77–79	10,92	0,87	10,97	0,67
80–82	11,34	0,84	11,57	0,72
83–85	11,89	0,85	12,27	0,79
86–88	12,52	0,88	12,88	0,84
89–91	13,12	0,87	13,67	0,95
92–94	13,62	0,91	14,22	1,01
95–97	14,62	0,89	14,97	1,12
98–100	15,43	0,96	15,65	1,21
101–103	16,39	1,16	16,44	1,32
104–106	17,30	1,41	17,22	1,49
107–109	17,98	1,69	18,21	1,67
110–112	19,32	1,76	19,23	1,69
113–115	20,11	1,67	20,14	2,01
116–118	21,13	1,92	21,12	2,15
119–121	22,29	2,22	22,28	2,31
122–124	23,61	2,46	23,57	2,55
125–127	24,96	2,78	24,71	2,71
128–130	26,75	3,17	26,22	2,84
131–133	28,46	3,92	26,11	3,36
134–136	30,15	3,58	29,57	3,54
137–138	31,82	3,96	31,11	3,72
140–142	33,61	4,52	32,78	3,96
143–145	35,29	4,45	34,47	4,12
146–148	36,82	4,63	36,11	4,36
149–151	36,84	4,64	37,98	4,49
152–154	41,34	4,84	40,12	4,84
155–157	44,51	5,01	42,48	5,14
158–160	47,12	5,25	45,47	5,43
161–163	50,12	5,69	48,16	5,76
164–185	52,47	5,84	50,43	5,93
167–169	54,96	6,12	52,96	6,05

Окончание табл. 15

Длина тела (см)	Мальчики		Девочки	
	M	δ	M	δ
170–172	57,13	6,11	54,34	6,04
173–175	59,92	6,34	56,63	6,1
176–178	62,34	6,32	58,36	6,17
179–181	65,14	6,33	60,78	6,25

Для оценки состояния питания **центильным методом** используют вневозрастные центильные таблицы распределения массы тела по отношению к длине тела. По аналогии с центильной оценкой основных антропометрических показателей при попадании искомой величины в область 1-й зоны (до 3-го центиля) можно говорить об *«очень низком»* питании, во 2-ю зону (от 3-го до 10 центиля) — о *«низком»* питании, в 3-ю зону — о питании *«ниже среднего»*, в 4-ю зону — о *«среднем»* питании, в 5-ю — о питании «выше среднего» и так далее. Ниже представлено центильное распределение массы тела в зависимости от длины тела для мальчиков (табл. 16) и для девочек (табл. 17).

Таблица 16

Центильные величины массы тела (кг) при различной длине тела (см) мальчиков

Длина тела (см)	Центили					
	3	10	25	75	90	97
	Зоны					
	1 2	3	4	5	6	7
48–49	2,51	2,59	2,69	3,52	3,74	3,95
50–52	2,86	3,04	3,21	3,81	4,03	4,23
53–55	3,41	3,58	3,84	4,67	4,93	5,21
56–59	3,86	4,12	4,48	5,42	5,89	6,08
59–61	4,21	4,61	4,96	6,47	6,85	7,18
62–64	4,98	5,49	5,87	7,33	7,71	8,12
65–67	5,78	6,32	6,76	8,11	8,55	9,01
68–70	6,54	7,01	7,44	8,73	9,15	9,62
71–73	7,36	7,86	8,43	9,97	10,41	10,78
74–76	8,31	8,78	9,19	10,77	11,29	11,73

Окончание табл. 16

77–79	8,72	9,22	9,81	11,25	11,76	12,21
80–82	9,25	9,81	10,43	11,97	12,41	12,79
83–85	9,87	10,41	10,86	12,43	12,77	13,23
86–88	10,48	10,92	11,59	13,01	13,41	14,11
89–91	10,99	11,55	12,01	13,77	14,31	14,87
92–94	11,51	12,11	12,61	14,44	15,11	15,62
95–97	12,22	12,72	13,32	15,34	16,01	16,54
98–100	12,92	13,38	14,08	16,13	16,78	17,43
101–103	13,43	13,97	14,96	17,15	17,67	18,24
104–106	14,11	14,69	15,67	17,91	18,53	19,45
107–109	14,67	15,47	16,61	19,12	20,01	20,98
110–112	15,58	16,43	17,49	20,25	21,37	22,43
113–115	16,42	17,32	18,21	21,43	22,47	23,87
116–118	17,25	17,97	19,07	22,46	23,67	25,01
119–121	18,01	18,91	19,96	23,98	25,01	26,41
122–124	18,82	19,97	21,14	25,43	26,54	26,12
125–127	19,72	21,12	22,25	26,87	28,31	30,34
128–130	20,67	22,11	23,21	28,32	30,77	33,01
131–133	21,45	23,07	24,43	30,42	32,91	35,46
134–136	22,32	24,11	25,97	32,15	34,82	37,92
137–139	23,21	25,43	28,03	33,87	38,93	40,53
140–142	24,21	27,07	29,89	36,01	39,87	43,32
143–145	25,32	28,24	30,98	38,21	42,04	45,51
145–148	26,78	29,43	32,57	40,54	44,47	48,01
149–151	28,87	31,54	34,12	42,86	47,25	50,87
152–154	31,01	33,78	36,43	45,87	50,14	53,98
155–157	33,24	36,96	38,84	49,08	53,19	57,01
158–160	36,85	38,44	41,67	52,12	56,43	60,24
161–163	37,85	41,02	44,01	54,67	58,97	63,11
164–169	40,12	42,78	48,54	57,98	62,01	66,23
167–169	42,54	45,21	48,98	60,99	64,89	69,01
170–172	45,11	47,74	51,76	63,76	67,76	71,89
173–175	47,67	50,52	54,32	69,02	70,24	75,03
175–178	50,71	53,51	57,11	69,08	73,12	76,01

Таблица 17

Центильные величины массы тела (кг) при различной длине тела (см) девочек

Длина тела (см)	Центили					
	3	10	25	75	90	97
	Зоны					
	1 2	3	4	5	6	7
48–49	2,37	2,59	2,81	3,42	3,67	3,91
50–52	2,87	3,12	3,27	3,86	4,12	4,37
53–55	3,36	3,84	3,84	4,48	4,75	4,96
56–59	3,92	4,19	4,48	5,31	5,51	5,62
59–61	4,55	4,62	5,19	6,11	6,48	6,94
62–64	5,21	5,52	5,91	7,08	7,39	8,01
65–67	6,14	6,46	6,84	7,93	8,42	8,93
68–70	7,01	7,43	7,82	8,86	9,26	9,84
71–73	7,83	8,29	8,74	9,72	10,18	10,92
74–76	8,62	9,01	9,56	10,61	11,08	11,69
77–79	9,26	9,77	10,32	11,39	11,67	12,67
80–82	9,74	10,41	10,92	12,08	12,54	13,34
83–85	10,22	10,98	11,44	12,76	13,26	14,01
86–88	10,67	11,55	12,04	13,43	13,97	14,74
89–91	11,18	11,97	12,84	14,19	14,61	15,48
92–94	11,58	12,51	13,29	14,87	15,37	16,32
95–97	11,69	13,04	13,84	15,55	16,12	17,16
98–100	12,34	13,58	14,56	16,32	17,04	18,12
101–103	12,78	14,15	15,21	17,18	17,97	19,03
104–106	13,29	14,67	15,94	18,01	18,76	19,96
107–108	13,63	15,23	16,62	18,99	19,73	21,04
110–112	14,38	15,87	17,75	19,96	20,81	22,16
113–115	14,92	16,57	18,52	20,94	21,78	23,41
116–118	15,59	17,21	19,31	22,04	22,94	24,85
118–121	16,37	18,11	20,24	23,31	24,32	26,21
122–124	17,13	19,08	21,12	24,51	25,69	27,74
125–127	18,25	20,18	22,21	25,81	27,01	29,46
128–130	19,17	21,31	23,51	27,36	28,51	31,01
131–133	20,05	22,44	24,63	26,62	30,41	33,11
134–136	21,07	23,67	26,44	30,57	32,39	36,27
137–139	22,42	25,01	28,02	32,23	34,32	37,34

Окончание табл. 17

140–142	23,46	26,52	29,47	34,18	36,28	39,47
143–145	24,53	27,92	31,21	36,01	38,37	41,61
146–148	25,74	29,15	32,59	37,72	40,62	43,51
148–151	27,03	30,78	34,31	40,11	42,84	45,92
152–154	28,72	32,58	36,32	42,57	45,78	49,13
155–157	30,46	34,48	38,76	45,55	48,84	52,65
158–150	32,51	36,37	41,19	48,72	52,39	55,39
161–163	34,57	38,69	43,77	51,86	55,67	59,86
164–155	36,55	41,12	48,23	54,49	86,72	63,27
167–169	38,14	43,19	48,11	57,13	61,95	55,84
170–172	41,79	45,71	49,94	50,05	84,36	86,01
173–175	44,67	48,04	52,13	62,58	86,23	69,86
175–178	47,39	50,07	54,24	84,42	67,87	71,11

Но использование вневозрастных центильных таблиц ограничивается рамками возраста: массо-ростовые соотношения наиболее информативны в плане оценки состояния питания у детей до пубертатного возраста, так как в подростковом возрасте большее значение приобретают конституциональные особенности в изменении массы тела. Поэтому ВОЗ рекомендовано использование вневозрастных центильных таблиц до значений роста 146 см у мальчиков и 140 см у девочек.

Более важной является динамическая оценка прибавок массы и длины тела для суждения о хронических расстройствах питания. Существуют зарубежные (*Tanner, Whitehouse, 1984, 1987*) центильные таблицы годичных прибавок массы и роста для девочек и мальчиков, а также российские (*И. М. Воронцов, А. В. Мазурин, 1999*) центильные таблицы прибавок массы тела для детей первого года жизни.

Метод индексов также может быть использован в оценке состояния питания. Например, **массо-ростовой** индекс (Кетле–I) – применяется для оценки состояния упитанности и, по предложению *А. Ф. Тура*, в нашей стране используется в период новорожденности. Отражает состояние питания ребенка во внутриутробном периоле. Вычисляется как *отношение массы тела (г) при рождении к его длине (см)*. При нормотрофии величина индекса составляет 60–70. Его снижение свидетельствует о внутриутробной гипотрофии.

Индекс **Чулицкой** (индекс упитанности) в настоящее время применяется у детей первого года жизни и отражает состояние питания ребенка в этот период. Вычисляется по формуле: *три окружности плеча (см) + окружность бедра (см) + окружность голени (см) – длина тела (см)*. При нормотрофии величина индекса составляет 20–25. Его снижение свидетельствует о гипотрофии.

Индекс **массы тела** (индекс Кетле-II, индекс Гульда, индекс Каупа) применяется для оценки состояния питания детей старшего возраста и подростков. Вычисляется как *отношение массы тела (кг) к его длине (м), возведенной в квадрат*. Считается, что он определяет взаимоотношения между весом и длиной тела лучше, чем прочие индексы. Индекс Кетле-II давно используется в терапии, так как у взрослых величина его относительно постоянна, имеет малую вариабельность и не зависит от возраста. В табл. 18 приведено центильное распределение индекса Кетле-II с учетом возраста и пола. Заключение о состоянии питания выносится аналогично общим подходам использования непараметрического метода. При определении индекса в зоне от 25 до 75 центиля констатируют *«достаточное»* питание ребенка. О *«низком»* (*«очень низком»*) состоянии питания говорят, когда показатель индекса массы тела находится в зоне ниже 10 (3) центиля, а о *«высоком»* (*«очень высоком»*) состоянии питания – в зоне выше 90 (97) центиля). При величинах индекса, соответствующих 10–15 или 75–90 центильным интервалам, можно говорить о *«пограничном»* состоянии питания (ниже или выше среднего), требующем пристального динамического наблюдения врача.

Более наглядно динамика индекса Кетле-II отражается на центильных графиках (рис. 30 для мальчиков и рис. 31 для девочек). Отмечается волнообразное изменение индекса. С первого года величина индекса Кетле-II снижается, достигая минимальных цифр в возрасте 6 лет (5–7 лет), а в дальнейшем, с 7–8 лет, происходит повышение величины индекса массы тела с возрастом. Это может быть объяснено интенсивными темпами роста, изменением направления роста и ускорением линейного роста в возрасте 5–7 лет («полуростовой» скачок) и, отсюда, физиологичным снижением «упитанности», что, согласно законам роста, отражает асимметричное отношение массы тела к росту в зависимости от возраста. В связи с этим использование индекса до 7–8 летнего возраста мало информатив-

Таблица 18

Центильное распределение индекса Кетле-II в зависимости от возраста и пола

Возраст	Мальчики							Девочки						
	Центили							Центили						
	3	10	25	75	90	97		3	10	25	75	90	97	
1 год	13,83	14,88	15,84	17,67	18,64	20,05		13,98	14,61	15,77	17,53	18,52	19,52	
2 года	13,58	14,53	15,42	17,12	17,96	19,27		13,52	14,18	15,19	16,98	18,09	18,92	
3 года	13,36	14,24	15,02	16,58	17,41	18,54		13,01	13,87	14,89	16,32	17,57	18,53	
4 года	13,18	14,04	14,72	16,21	17,05	18,04		12,75	13,59	14,33	15,96	17,15	18,28	
5 лет	13,08	13,85	14,57	16,03	16,92	17,93		12,58	13,38	14,09	15,71	16,91	18,19	
6 лет	12,92	13,73	14,51	16,05	17,05	18,22		12,58	13,27	14,03	15,72	16,87	18,38	
7 лет	12,98	13,72	14,58	16,29	17,43	18,85		12,64	13,27	14,14	15,76	17,05	18,75	
8 лет	13,19	13,78	14,81	16,71	17,93	19,63		12,82	13,48	14,35	16,18	17,54	19,33	
9 лет	13,44	14,07	15,14	17,31	18,67	20,63		13,08	13,77	14,67	16,75	18,14	20,23	
10 лет	13,69	14,35	15,48	17,93	19,32	21,32		13,35	14,04	15,01	17,37	18,88	21,13	
11 лет	14,01	14,75	15,84	18,54	20,09	22,54		13,69	14,41	15,39	18,03	19,85	22,08	
12 лет	14,41	15,25	16,34	19,14	21,02	23,42		14,03	14,83	15,89	18,81	20,47	23,08	
13 лет	14,82	15,82	16,85	19,76	21,86	24,25		14,49	15,33	16,44	19,54	21,15	24,12	
14 лет	15,35	15,42	17,46	20,63	22,88	25,12		14,98	15,82	17,03	20,31	21,97	25,15	
15 лет	16,02	17,21	18,23	21,62	23,82	25,89		15,52	16,34	17,52	20,97	22,61	26,15	
16 лет	16,63	17,95	19,08	22,64	24,71	26,69		16,01	16,79	17,98	21,55	23,19	27,03	
17 лет	17,33	18,52	20,16	23,66	25,59	27,37		16,47	17,16	18,32	21,89	23,89	27,63	
18 лет	17,99	19,08	21,28	24,73	26,51	28,13		16,87	17,53	18,64	22,18	24,14	28,15	
19 лет	18,59	20,47	22,25	25,57	27,29	28,84		17,16	17,87	18,95	22,34	24,48	28,56	

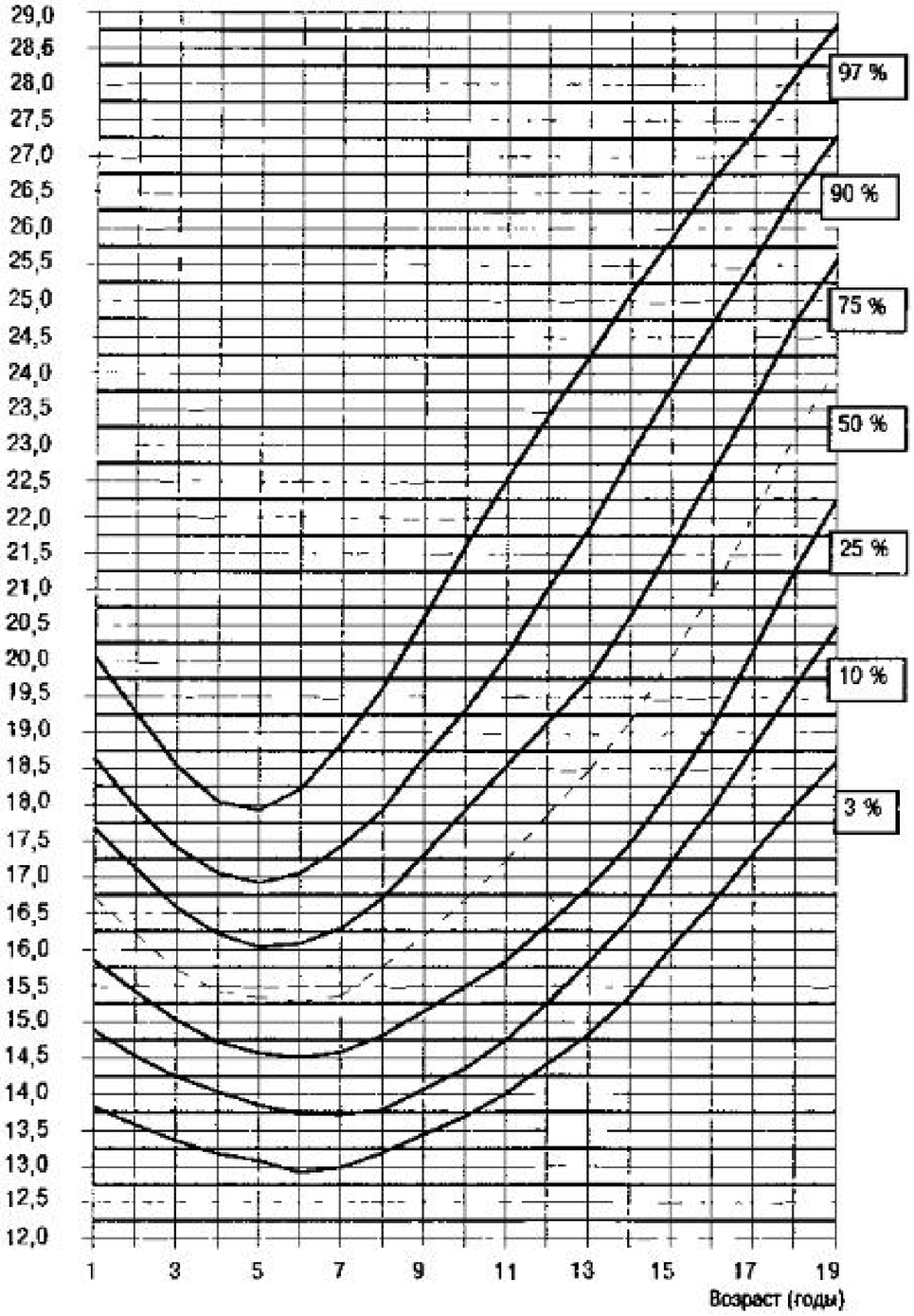

Рис. 30. Центильное распределение индекса Кетле-II у мальчиков.

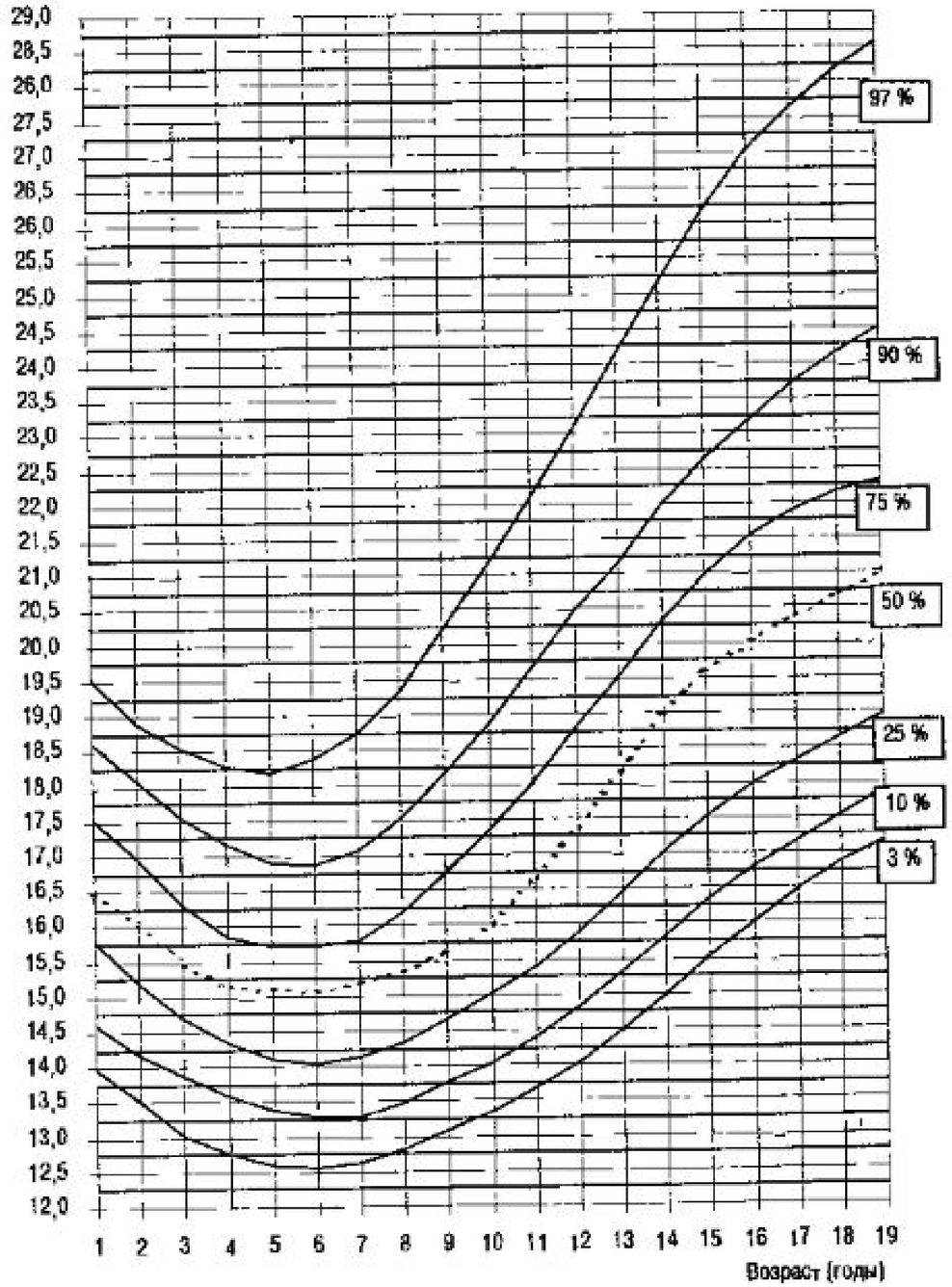

Рис. 31. Центильное распределение индекса Кетле-II у девочек.

но. С возрастом большее значение в изменении массы тела приобретают конституциональные особенности, становится менее выраженной асимметрия нарастания массы относительно роста. Поэтому правомочно использование индекса массы тела для оценки состояния питания у детей старшего возраста. Хотя следует отметить, что оценка индекса в динамике позволяет адекватно трактовать состояние питания уже с 1 года жизни.

Таким образом, оценка состояния питания ребенка должна базироваться на комплексном подходе, рационально объединяющем все вышеперечисленные методы. Объем их использования будет диктоваться индивидуальной ситуацией. В любом случае конечное заключение о дистрофии основывается на сравнении фактической массы тела с должной для данной длины тела. Оценка состояния питания в динамике позволяет объективно оценить выявленные изменения.

ОЦЕНКА ПСИХОМОТОРНОГО РАЗВИТИЯ РЕБЕНКА

ДИНАМИКА ПСИХОМОТОРНОГО РАЗВИТИЯ РЕБЕНКА

Психомоторным развитием ребенка называется совершенствование, качественное изменение его интеллектуальных и двигательных умений, основанное на совокупности врожденных качеств и имеющее результатом более адекватное взаимодействие ребенка с внешней средой. По классификации психомоторного развития (*А. Ф. Скугаревский, Я. И. Федеров, 1978*) выделяется четыре этапа (уровня) формирования психики ребенка:

— Соматовегетативный — первые два года жизни ребенка.
— Психомоторный (сенсорный) — 3–6-й годы жизни.
— Этап формирования стабильного эмоционального фона — 7–10 лет.
— Аффективно-идеаторный этап — с 11–12 лет.

Указанные этапы в развитии психики не всегда четко разграничиваются. Переход от одного этапа к другому практически всегда сопровождается повышенной чувствительностью и ранимостью психики. В психиатрии различают возрастные кризы в период 2–4 лет, 7–8 лет и пубертатный криз, совпадающий по времени с половым созреванием.

Соматовегетативный этап — первые два года жизни ребенка.

Первый год жизни является особенным по количественным и качественным изменениям, которые происходят во всех системах организма. Этот этап с точки зрения психомоторного развития в свою очередь характеризуется четырьмя периодами развития.

Первый период (неонатальный) — первый месяц жизни ребенка. Статика новорожденного ребенка представлена внутриутробной позой: тонус сгибателей в конечностях повышен (физиологическая гипертония) — руки согнуты во всех суставах, пальцы сжаты в кулачок и приведены к туловищу, ноги согнуты и слегка отведены в бедрах. Моторика новорожденного ребенка носит рефлекторно-стереотипный характер, нецеленаправлена, атетозоподобна, что зависит от доминирования таламопаллидарной системы. Кора головного мозга практически неактивна в качестве центрального органа, регулирующего взаимоотношения организма с окружающей средой. Отсутствует какая-либо взаимосвязь в движениях, положении рук и пальцев. Свойственная этому возрасту быстрая иррадиация возбуждения приводит к тому, что любое раздражение вызывает распространенное возбуждение всей коры, ведущее к охранительному (запредельному) торможению, и, как следствие, ко сну. Поэтому более $^4/_5$ суток новорожденный спит, что обеспечивает надежную охрану незрелой нервной системы от избытка раздражающих влияний внешней среды.

Реакция на окружающий мир определяется безусловными рефлексами — пищевыми (сосательный, хоботковый, Куссмауля, Бабкина и т. д.), защитными (защитный, Моро, конъюнктивальный, Пейпера и т. д.) и ориентировочными (тонические рефлексы — шейный асимметричный, шейный симметричный, лабиринтный). Изменения окружающей среды новорожденный воспринимает через достаточно развитые тактильный, вестибулярный, вкусовой анализаторы (контактные анализаторы). Из эмоций доминируют отрицательные. Они носят универсальный характер за счет нечеткого разграничения рецепторных зон. В ответ на любой раздражитель, превышающий порог раздражения, ребенок реагирует беспокойством, криком, плачем, защитными действиями.

В течение первого месяца жизни возможности восприятия внешнего мира расширяются за счет функционального формирования зрительного и слухового анализаторов (дистантные анализаторы). Появляется слуховое и зрительное сосредоточение — замирание, изменение ритма дыхания в ответ на слабые звуки (пощелкивание пальцами, погремушка, разговор) и кратковременная фиксация взгляда на лице наблюдателя, ярком предмете, а затем и слежение (вначале толчкообразное, потом плавное) за движущимися в горизонтальном направлении предметами. Слуховое и зрительное сосредоточение следует отличать от недифференцированной защитной реакции на резкий звук или яркий свет, носящей безусловнорефлекторный характер («защитный» рефлекс). Формируются первые условнорефлекторные связи, носящие примитивный характер. Одним из первых формируется пищевой условный рефлекс (первые недели жизни) на основе тактильных и лабиринтных раздражителей. Подготовка к кормлению, определенное положение ребенка вызывают сосательные движения еще до прикладывания к груди. Образуются первые взаимосвязи между отдельными анализаторами. Сосание сопровождается затормаживанием двигательной активности, попадание в рот горького вызывает прекращение сосания и так далее. Появляется первая осознанная улыбка в ответ на зрительный (улыбка взрослого) или слуховой (ласковый голос) раздражители. Ее следует отличать от физиологической улыбки, которую можно вызвать у новорожденного похлопыванием по щеке. Крик приобретает эмоциональные оттенки, позволяющие дифференцировать источник раздражения.

Второй период — 1–3-й месяцы жизни. Статика ребенка в этот период определяется появлением способности держать голову, что расширяет его возможности в познании мира. Значительно окрепшая нервная система стимулирует эти возможности, увеличивая время активного бодрствования (сон составляет около 16–18 часов в сутки). Возникают предпосылки для достаточно длительного наблюдения окружающей среды. Интенсивное развитие корковых представительств всех анализаторов ведет к совершенствованию условнорефлекторных связей. Сохраняется высокий тонус сгибателей конечностей, но в верхних конечностях он уже менее выражен, а к концу периода тонус сгибателей и разгибателей верхних конечностей уравновешивается, что создает условия для активных целенаправленных действий рук и дифференцирования их движений. Начинают постепенно исчезать в краниокаудальном направлении безусловные рефлексы. Формируется верхний рефлекс Ландау, что позволяет в положении на животе фиксировать взглядом и изучать различные предметы, а также за счет опоры ладонней на горизонтальную поверхность получить дополнительную информацию о предметах окружающего мира.

Вышесказанное способствует дальнейшему развитию аналитико-синтетических функций центральной нервной системы. Ребенок может переворачиваться со спины на бок за счет появления

цепных туловищных реакций, прислушиваясь к звукам, различно на них реагирует, повторяет улыбку матери, смеется при общении. Появляется способность к конвергенции. Формируется комплекс оживления (эмоционально положительная реакция) в ответ на ласковый голос, вид человека — усиление общей двигательной активности, блеск глаз, улыбка, смех, гуление. Следует отметить, что комплекс оживления возникает чаще всего при контакте с себе подобными (человеком), что свидетельствует о начинающемся интеллектуальном развитии. Правда, способности к анализу и синтезу у ребенка весьма ограничены. Младенец на этом этапе не способен к дифференциации «своих» и «чужих». Формируется функциональная система «глаз–предмет–рука» — ребенок всем телом тянется к игрушке, пытаясь ее охватить и ощупать (но рукой наталкивается на игрушку лишь случайно). Появляются согласованные движения рук. Ощупывает пеленку, распашонку, колени, живот, окружающие предметы.

Третий период — 4–6-й месяцы жизни. Полное исчезновение физиологической гипертонии дает ребенку возможность принимать любую позу (лежа на спине, боку, животе, а конце периода и сидя) и свободно пользоваться конечностями (особенно верхними). Закрепляется функциональная система «глаз–предмет–рука» — ребенок осознанно тянется за предметом, хватает его, рассматривает, тянет в рот. Формируется ручная умелость. В начале периода хватание происходит путем наложения («обезьянье» хватание). К концу периода появляется противопоставление большого пальца всем остальным. Появляется и дифференцируется движение одной руки от другой, может одновременно размахивать одной рукой с игрушкой, а другую руку с игрушкой тянуть ко рту, перекладывать предмет из одной руки в другую. Исчезают безусловные рефлексы (остается один рефлекс Бабинского). Может передвигаться, переставляя руки и подтягиваясь на животе. Формируется произвольная опора (при поддержке за подмышки стоит, опираясь на всю ступню). При прикладывании ладони к ступням согнутых ног выпрямляет их. В эмоциональной сфере происходит дальнейшая дифференциация. Появляются «любимые» и «нелюбимые» игрушки. С удовольствием смотрит в зеркало, реагируя на свое изображение. Начинает хорошо узнавать «своих», реагируя комплексом оживления. При появлении «чужого» лица малыш или настораживается (закрывает глаза, лицо, перестает двигаться, затихает), или реагирует отрицательно (двигательное беспокойство, плач, крик, хныканье). Положительные эмоции сопровождаются длительным, певучим, мелодично окрашенным гулением.

Четвертый период — второе полугодие жизни. Дальнейшее совершенствование статики и моторики. Переход от сидячего положения к стоянию, а затем и к ходьбе. Богатство двигательных возможностей в первое время настолько захватывает ребенка, что может нарушать сон (во время сна ребенок может садиться, вставать, просыпаясь и реагируя отрицательными эмоциями). Усложняется характер манипулирования предметами — от свободного перекладывания предмета из руки в руку (попытка найти «достойное» применение) до подражания («причесывание», «умывание лица», ладушки, «пока–пока», перелистывание страниц). В деятельности рук возникает противопоставление большого пальца отдельно каждому другому, что дает возможность манипулировать мелкими предметами. Возникает условный рефлекс хватания — берет все, что попадет под руку. В этот период уже четко выявляется центральная роль коры головного мозга как решающего регулирующего фактора быстрой адаптации организма к изменениям внешней среды, легкости образования разнообразных условных рефлексов. Формируется вторая сигнальная система. От гуления ребенок переходит к повторению слогов, а затем к произношению простых слов с повторяющимися слогами. Развивается сенсорная речь (понимание речи). Ребенок показывает части тела, названные взрослым, знакомые предметы, причем, если предмет находится не в обычном месте, то малыш упорно ищет и находит его. Появляются первые компоненты социальной адаптации ребенка — попытки, удерживая ложку, самостоятельно есть или, удерживая чашку, самостоятельно пить. Эмоциональная сфера разнообразна. Богатство мимики позволяет дифференцировать практически все эмоции (удивление, испуг, страх, удовольствие и др.). Условные связи к концу периода позволяют использовать эмоциональную сферу в достижении поставленных целей (плакать, чтобы дали любимую игрушку; «заигрывать» перед знакомыми и незнакомыми, чтобы обратили внимание, и др.).

На втором году жизни ребенок переходит от неуклюжего вертикального положения к локомоторному контролю высокой степени. Ребенок учится самостоятельно ходить, подниматься и спускаться по лестнице приставным шагом, перешагивать через препят-

ствия, бегать, пинать мяч ногой. Действия с предметами принимают целенаправленный характер — ребенок может сложить башню сначала из двух, затем из трех, шести кубиков, сложить и разложить матрешку, уложить кубики в коробку, сложить пирамидку. Начинает пользоваться карандашом и бумагой —произвольно выписывает замысловатые каракули и даже копирует вертикальные линии. Быстро развивается речь. Если к году словарный запас ребенка составлял не больше 10 слов, то к 2 годам он достигает 300 слов. Легко повторяет произносимые взрослыми слова и простые предложения. Облегченные слова заменяет правильными. Речь становится постоянным средством общения со взрослыми. Как правило, в этот период ребенок много говорит и во время игры, и во время других действий, начиная использовать прилагательные и местоимения. Ребенок хорошо понимает смысл целых предложений — высказываний о событиях и явлениях, часто повторяющихся в его жизни. Период вопросов «Что это?», I и II степени обобщения (первая степень — слово обозначает конкретный, определенный предмет, например, кукла — только эта, конкретная кукла, вторая степень — слово обозначает группу одиородных предметов, например, кукла относится к любой кукле, независимо от ее размера, формы). Происходят изменения и в психосоциальном развитии. Ребенок активно подражает поведению матери и других лиц («пудрится», «говорит по телефону», «стирает» и прочее). Требует словесно еду и питье, самостоятельно ест, частично раздевается и одевается с помощью взрослого. Большинство детей к двухлетнему возрасту способны выразить словами потребность сходить в туалет и ведут себя в этих случаях по общепринятым правилам. Необходимость подчинения усиливающемуся воздействию и контролю социальных факторов у некоторых детей может вызвать состояние беспокойства и страха, что проявляется вспышками гнева, закатыванием истерик. Совершенствуется сенсорное восприятие окружающего — ребенок способен различать предметы по цвету, величине, форме.

Психомоторный (сенсорный) этап — 3–6-й годы жизни. В процессе дальнейшего развития происходит совершенствование двигательных умений. Ребенок способен перешагивать через препятствия и ходить по лестнице чередующимся шагом, бегать, прыгать. Ребенок может менять темп, направление и характер своих

движений, как по команде, так и самостоятельно (переходить с бега на шаг, резко повернуть, изменить темп движения), сдерживать, хотя и с напряжением, свое движение, дожидаясь команды. Учится бросать и ловить предметы (мяч). Может танцевать, ходить на пятках, прыгать на одном месте. Появляется способность к координированной деятельности верхних и нижних конечностей («маршевая» ходьба). Движения рук совершенствуются. Если в начале периода ребенок способен рисовать прямые линии, круги, то к концу периода появляется способность к целенаправленным рисункам. Это учитывается при оценке «школьной зрелости» (наряду с оценкой зубной формулы, антропометрических показателей) в тесте Керна–Ирасека, который состоит из трех заданий: рисунок человека (должен нарисовать голову, туловище, конечности, шею, волосы, уши, на лице глаза, нос, рот, на руке 5 пальцев), срисовывание фразы «Он ел суп» (вертикальный размер букв образца — 1 см, заглавной — 1,5 см), срисовывание группы точек (7 точек диаметром 1 мм и расстоянием между ними 1 см). Оценку результатов проводят по пятибалльной системе: 1 балл — наилучшая, 5 баллов — наихудшая. Резко возрастает роль второй сигнальной системы. Речь становится средством познания. Возникает понимание своего «Я». Может назвать свое полное имя, возраст, пол. Ребенок понимает смысл речи взрослого о событиях и явлениях, которых не было в его непосредственном опыте. Начинает использовать в речи падежи (ориентировка в отношении к предметам и пространству) и глагольные времена (ориентировка во времени). Появляются многословные фразы, придаточные предложения с союзами и местоимениями, монологи. Период вопросов «почему?». III и IV степени обобщения (третья степень — слово обозначает несколько групп предметов, например, игрушки это и куклы, и мячи, и кубики, четвертая степень — слово обозначает ряд обобщений предыдущих уровней, например, «вещь» это и «игрушки», и «посуда», и «одежда» и так далее). Широко развита игровая деятельность — ребенок охотно играет со взрослыми и сверстниками, исполняя определенную роль (мама, папа, продавец, доктор и так далее). Социальная адаптация включает в себя способность к полному уходу за собой, к активной помощи взрослым по дому. По мере осознания того факта, что в дальнейшем он станет взрослым, ребенок начинает искать образец для подражания. Жизнь в этот период сопровож-

дается растущим восприятием мира и многочисленными фантазиями.

Этап формирования **стабильного эмоционального фона** — 7–10 лет. В раннем школьном возрасте двигательная активность становится все более целенаправленной. Игры усложняются, требуя определенных двигательных и мышечных навыков. Ребенок в состоянии выполнять сложные, координированные движения (приседать на носках с закрытыми глазами, прыгать на месте последовательно по несколько прыжков на каждой ноге одновременно вытянув руки и растопырив пальцы, стоять на линии с закрытыми глазами, поймать и кинуть теннисный мяч одной рукой). По мере пребывания в школе ребенок становится все более независимым и уже вне дома находит цели своих устремлений и стандарты поведения. Часто при неспособности достижения выбранного стандарта может возникнуть чувство неполноценности, беспокойства, враждебности, депрессии, антисоциальное поведение. Происходят дифференциация и индивидуализация чувственной сферы. Появляются стабильные эмоциональные привязанности, эстетические представления, развиваются те или иные наклонности. В этот период поведение ребенка основывается на желании удовлетворить свои нужды и иногда — нужды других. Взаимоотношения ребенка с окружающими ближе к формуле «ты — мне, я — тебе», хотя уже начинает формироваться чувство долга, ответственности, необходимости завершения начатого дела. Появляются признаки полового диморфизма и с ним специфические, эмоционально нагруженные чувства, осознание своей половой принадлежности и корректировка отношений с окружающими. Дети со слабыми или невыраженными чертами, связанными с полом, могут встретиться с серьезными трудностями при идентификации себя с мужчиной или женщиной.

Аффективно-идеаторный этап — с 11–12 лет. Завершается морфологическое и функциональное созревание нервной системы. Формируются абстрактно-логические конструкции, ценностные установки, идеаторные образы. Систематизированные знания в различных областях позволяют использовать для решения разнообразных проблем специфическую память, развивая познавательную деятельность. Начинается половое созревание и связанные с ним поведенческие особенности взаимоотношений со сверстниками.

Формируется независимость от родителей, семьи. Ребенок психологически индивидуализируется, что часто вызывает кризисные реакции в семье. Выбор профессии, своего предназначения в мире. Окончательное формирование собственного «Я». Моральные рассуждения ребенка часто направлены на интересы других лиц для достижения их уважения и поддержки. Становится важным не только результат, но и намерение. Поступки совершаются в соответствии с представлениями о долге и обязанностях. Постепенно развивается потребность совмещения своих желаний с существующими авторитетными мнениями (предварительно проходя более или менее выраженный этап крушения всех авторитетов).

МЕТОДЫ ОЦЕНКИ ПСИХОМОТОРНОГО РАЗВИТИЯ

Психомоторное развитие ребенка обязательно учитывается при оценке состояния здоровья ребенка первых шести лет жизни. В этом возрасте между нервной и мышечной системами имеется весьма прочная связь взаимообусловленности и взаимоиндукции. Изолированная задержка моторного развития, особенно на ранних этапах жизни ребенка, так или иначе сказывается на психическом развитии и наоборот. Динамика показателей моторного развития (особенно на первом году жизни) отражает, наряду с другими показателями (динамика кроветворной системы, костный возраст, зубная формула), биологическое созревание ребенка. Становление психического развития обязательно требует адекватной поддержки и стимуляции со стороны взрослых, в первую очередь — со стороны любящих родителей. В этом возрасте возникают и закрепляются множество условнорефлекторных связей, происходит развитие и дифференцировка сенсорного восприятия, становление и развитие речевой функции и мышления, постепенно усложняется моторная деятельность. Особенностью первого полугодия жизни является угасание безусловнорефлекторной деятельности.

Значимые качественные изменения в психомоторном развитии происходят в те же возрастные интервалы, что и в физическом развитии. У детей до года возрастной интервал составляет 1 мес, от 1 года до 3 лет — 3 мес, от 3 до 6 лет — 6 мес. В комплек-

сной оценке психомоторного развития пользуются выделением двух уровней — **психического и моторного** развития. В психическом развитии ребенка выделяют подуровень развития речи (обязателен учет сенсорной и моторной речи) и подуровень *социальной адаптации* (объединяет показатели сенсорного и эмоционального развития, игровой деятельности и др.). В моторном развитии выделяют подуровень *общей моторной* деятельности и подуровень *ручной умелости*. По каждому из подуровней определяют наличие у обследуемого навыков и умений, свойственных детям данной возрастной группы, и отсутствие навыков и умений, свойственных детям более старшей возрастной группы.

В заключение указывается соответствие психомоторного развития возрасту, или, наоборот, его задержка, опережение; уточняется, по каким подуровням и на сколько возрастных интервалов имеется задержка или опережение психомоторного развития. При оценке каждого подуровня пользуются определенным набором навыков и умений, позволяющим систематизировать получаемые данные.

Следует отметить, что только тщательное наблюдение за зрительными и слуховыми реакциями ребенка, его игровой деятельностью, способами общения со взрослыми позволяет составить представление о степени его психомоторного развития.

Оценка психомоторного развития эмпирическим методом

Метод достаточно прост и основан на определении наличия у ребенка минимального количества навыков, характеризующих каждый подуровень оценки в данном возрасте. Перечень навыков и умений ребенка при использовании эмпирического метода каждый доктор в процессе врачебной деятельности формирует сам. Необходимо только следить, чтобы они отражали все подуровни оценки и наиболее полно характеризовали этапы появления новых моторных и психических возможностей ребенка.

Так, например, моторное развитие предусматривает способность ребенка ко 2-му месяцу жизни хорошо держать голову, к 4–5 мес — переворачиваться, к 7–8 мес — самостоятельно садиться, к 10 мес — вставать, к 1 году — ходить. К 2 годам ребенок при

подъеме по ступенькам пользуется приставным, а к 3 годам — чередующимся шагом. К 4 годам появляется способность сдерживать свое движение по команде, к 5 годам — хорошая координация движения рук и ног при ходьбе. К 6 годам ребенок может подпрыгивать на месте, чередуя ноги.

Развитие тонкой моторики определяет к 4 мес способность ребенка к опущыванию предметов. К 7 мес ребенок удерживает предметы «ладонным» захватом (нет противопоставления большого пальца), к 10 мес — «ножницеобразным» (наличие противопоставления большого пальца), а к 1 году — «щипковым» захватом (координированные движения фаланг пальцев). К 2 годам ребенок рисует каракули, к 3 годам способен перерисовать круг, к 4 годам — нарисовать сюжетную картинку, правильно удерживая карандаш или фломастер. К 5 годам ребенок хорошо ловит подпрыгивающий мяч, к 6 годам — легко пользуется ножницами, вырезая различные фигуры.

Развитие речи предусматривает появление подготовительных этапов речи в первые 6 мес жизни. Сначала это вокализация, когда ребенок осознанно издает звуки (1–3 мес), затем гуление, когда ребенок отчетливо «тянет» гласные звуки (2–4 мес), затем лепет — произношение согласных звуков разной тональности (3–5 мес). К году практически полностью формируется понимание речи. Ребенок способен произносить простые слова, слоги. К 2 годам формируются двусловные предложения, к 3 годам — многословные фразы. К 4 годам ребенок четко произносит все звуки (за исключением С–З, Ш–Ч, Л, Р). К 5 годам у ребенка плавная, хорошо структурированная речь.

В социальном развитии обращают внимание на время появления осознанной улыбки (к 1,5 мес), «комплекса оживления» (к 3–4 мес). Также оценивают возраст появления примитивных игр — «ладушки», «сорока-ворона» (к 8 мес). В более старшем возрасте формируются навыки самообслуживания: в 1 год держит в руке ложку, в 1,5 года неплохо самостоятельно ест твердую пищу, в 2 года частично, а в 3 года самостоятельно снимает и надевает одежду, в 4 года чистит зубы, умывается, в 5 лет правильно пользуется предметами домашнего обихода, в 6 лет активно поддерживает установленный порядок в доме. Также имеет значение и формирование иг-

ровой деятельности (в 3 года ролевая игра, в 4 года конструирование, в 5 лет сюжетная игра).

Существуют определенные критические возрастные периоды, основанные на формировании познавательной функции. В случае нарушения эталов ее формирования всегда необходима детальная оценка психомоторного развития с помощью других методов и, возможно, привлечением специалистов (невролог, психоневролог, психиатр). Это необходимо, если ребенок:

- к 2 месяцам не улыбается;
- к 3 месяцам не реагирует на присутствие матери;
- к 6 месяцам не поворачивает голову в сторону движущегося предмета;
- к 8 месяцам не различает «близких» и «чужих»;
- к 9 месяцам не проявляет интереса, когда с ним пытаются играть в прятки;
- к 1 году не ищет спрятанный предмет;
- к 1,5 годам не проявляет интереса к причинно-следственным играм;
- к 2 годам не разделяет окружающие объекты на категории (например, кукла, машина — игрушки, а яблоко, слива — еда);
- к 3 годам не знает своего полного имени;
- к 4 годам не может определить, какая из двух линий короче, а какая длиннее;
- к 4,5 годам не умеет последовательно считать до пяти;
- к 5 годам не знает названия основных цветов (красный, желтый, синий, зеленый);
- к 5,5 годам не знает даты своего рождения, домашнего адреса, телефона.

Оценка психомоторного развития табличным методом

Это — основной метод оценки психомоторного развития. Основан на сравнении навыков и умений, которыми обладает ребенок с таблично структурированным перечнем. Существует боль-

Таблица 19

Нервно-психическое развитие ребенка до 7 лет (В. Н.Самарина, 1988)

Развитие ребенка на первом году жизни

Возраст	Показатели развития
Новорожденный	1 Рефлексы новорожденного вызываются все, симметричны 2 Симметричный гипертонус мышц-сгибателей, преодолеваемый при пассивных движениях 3 Жмурится и беспокоится при ярком свете, короткое нистагмоидное слежение за предметом 4 Вздрагивает при резком звуке 5. Редкие атетоидные движения, червеобразные движения пальцев кисти, редкий спонтанный симптом веера на стопе (симптом Бабинского)
1 мес	1. Плавно следит за движущимся предметом, удерживает предмет в поле зрения 2. Прислушивается, на голос взрослого изменяет или прекращает плач 3. Кратковременно приподнимает и удерживает голову, лежа на животе 4. При общении со взрослым издает тихие гортанные звуки 5. Редкие улыбки при общении со взрослым
2 мес	1. Все безусловные рефлексы новорожденного вызываются, симметричны, но нерезко выражены и непостоянны 2. Длительно удерживает предмет в поле зрения. Ищет источник звука поворотом головы 3. Хорошо держит голову в вертикальном положении, лежа на животе длительно удерживает голову 4. Крик интонационно выразительный, начальное гуление 5. Быстро отвечает улыбкой при общении со взрослым
3 мес	1 Угасают рефлексы новорожденного, в том числе автоматической ходьбы, исчезает реакция выпрямления туловища при опоре на ноги 2 Плавно следит и длительно сосредотачивает взгляд на неподвижном предмете 3 Опора на предплечья лежа на животе, опора на полусогнутые ноги Первые направленные движения руки к игрушке отводит руки до плеча 4 Крик с отчетливой интонацией, певучее гуление 5 Комплекс оживления

Продолжение табл. 19

Возраст	Показатели развития
4 мес	1. Исчезают рефлексы новорожденного, кроме Кернига и Моро. Исчезает физиологический гипертонус с верхних конечностей 2. Рассматривает руку. Четко локализует источник звука в пространстве поворотом головы 3. Захватывает, ощупывает, рассматривает, перекладывает в руках игрушку. При кормлении рукой придерживает грудь матери (или бутылочку) 4. Певучее продолжительное гуление. Начинает смеяться в голос 5. Комплекс «оживления» со смехом при эмоциональном общении со взрослым. Узнает мать, радуется при ее виде
5 мес	1. Исчезают все физиологические рефлексы новорожденного, кроме сосательного 2. Ровно стоит при поддержке, поворачивается со спины на живот. Лежа на животе, опирается на ладони выпрямленных рук 3. Полный объем движений руки. Берет игрушку из рук взрослого. Захватывает игрушку двумя руками, тянет ее в рот 4. Продолжительно певуче гулит с цепочками звуков. Смех, хныканье 5. Адекватная реакция оживления или страха. Различает близких и чужих, строгий и ласковый тон
6 мес	1. Оптическая реакция опоры на руки — выпрямляет и вытягивает руки в направлении опоры при наклоне с рук взрослого 2. При подтягивании за руки сгибает голову вперед, садится. Поворачивается на спину. Перекладывает игрушку в руках 3. Появляются короткие цепочки лепета 4. Ест с ложки, снимая пищу губами. Начинает пить из чашки 5. По разному реагирует на свое и чужое имя. Формируется активное внимание
7 мес	1. Сидит, опираясь на руки. Ползает на животе 2. Долго рассматривает, перекладывает, стучит, размахивает, бросает игрушку 3. На вопрос «Где?» повсюду разыскивает предмет. Подолгу активно лепечет 4. Хорошо пьет из чашки, которую держит взрослый 5. Внимательно рассматривает взрослого, прежде чем вступить в контакт. Реакция страха сменяется познавательным интересом

8 мес	1. Узнает и различает близких людей на фотографии 2. Сидит без опоры, ползает на четвереньках. У опоры встает на колени, переступает, ложится 3. По просьбе взрослого выполняет «ладушки», «дай ручку». Использует интонационно выразительный лепет как средство общения 4. Сам держит сухарик, яблоко и грызет его 5. Игровой контакт со взрослым типа игры в прятки на руках взрослого. Простое подражание в игре — вынимает, стучит, катает
9 мес	1. Переступает, ухватившись за опору или при поддержке за обе руки. Берет мелкие предметы двумя пальцами 2. На просьбу «дай», «принеси» отыскивает и приносит предмет. Знает свое имя, поворачивается на зое 3. Лепет с богатым разнообразием звукосочетаний. Интонационно-выразительная имитация фразы 4. Спокойно относится к высаживанию на горшок 5. Подражает в действиях другому ребенку. Общается с помощью жестов
10 мес	1. Стоит и ходит у опоры, придерживаясь одной рукой. Входит на невысокую лестницу и сходит с нее 2. По просьбе с удовольствием выполняет ранее заученные действия — «сорока», «до свидания», «ладушки» 3. Показывает части лица другого человека 4. Повторяет за взрослым новые слоги. Произносит первые лепетные слова «ма-ма», «тя-тя», «ба-ба» 5. Голосом сигнализирует о биологических нуждах. Любит играть в компании с другими детьми
11 мес	1. Уверенно самостоятельно стоит, ходит слегка придерживаясь за опору. Делает несколько шагов без опоры 2. Складывает пирамидку из колец с широкими отверстиями. Любит играть кубиками 3. Понимает первые обобщения — машинки, куклы, кубики, мячики. Показывает части своего тела 4. Увеличивается запас лепетных слов. Появляются первые упрощенные слова «кис-кис», «ав-ав», «дай», «бай» 5. Реакция торможения при слове «нельзя». Избирательно относится к разным детям
12 мес	1. Самостоятельно ходит без поддержки. Выполняет простые поручения 2. По назначению использует расческу. Собирает пирамидку с небольшими отверстиями 3. На картинке правильно показывает знакомые предметы и героев. Любит слушать сказки с показом ярких картинок 4. Произносит 8–10 облегченных слов. Пользуется словами для коммуникации («дай», «на») 5. Подбирает предметы по форме — кубики, кирпичики, мячики

Развитие ребенка на втором году жизни

Возраст	Показатели развития
1 год 3 мес	1. Быстро расширяется запас понимаемых слов 2. Произносит отдельные слова в лепете 3. Подбирает предметы по величине с разницей в 3 см 4. Повторяет ранее заученные действия: раздевает, кормит куклу, катает машину 5. Длительно ходит, наклоняется, приседает, поворачивается, пятится 6. Может самостоятельно есть ложкой густую пищу
1 год 6 мес	1. Может обобщать предметы по существенным признакам 2. Использует облегченные и полные слова в сильной заинтересованности 3. Ориентируется в 3–4 контрастных формах: шарик, кубик, кирпич, пирамидка и т. д. 4. Отображает в игре часто наблюдаемые действия взрослых 5. Перешагивает препятствие приставным шагом 6. Самостоятельно ест ложкой жидкую пищу
1 год 9 мес	1. Понимает несложный рассказ по картинке, отвечает на простые вопросы 2. Обозначает действия словами, пользуясь двусловными предложениями 3. Ориентируется в трех контрастных величинах с разницей в 3 см 4. Выполняет не сложные постройки из кубиков: домик, ворота, скамья 5. Ходит по невысокому бруску высотой и шириной в 15–20 см 6. Частично одевается с небольшой помощью взрослого, надевает шапку, колготки
2 года	1. Понимает простой рассказ взрослого о событиях прошлого 2. Употребляет трехсловные предложения с прилагательными и местоимениями 3. Подбирает по образцу и просьбе три–четыре контрастных цвета 4. В игре воспроизводит ряд простейших логически последовательных действий 5. Перешагивает препятствие высотой 15–20 см чередующимся шагом 6. Частично самостоятельно одевается: надевает шапку, колготки, ботинки без шнуровки

Развитие ребенка на третьем году жизни

Возраст	Показатели развития
2 года 6 мес	1. В речи использует сложные предложения с придаточными 2. Начинает задавать вопросы «где?», «когда?» 3. Подбирает по образцу предметы основных геометрических форм 4. Подбирает по образцу и просьбе предметы четырех основных цветов 5. Усложняются сюжетные игры с логической последовательностью действий (кормит, купает, одевает куклу) 6. Выполняет простые сюжетные построения, сам называет их 7. Начинает пользоваться карандашом, рисунок отсутствует 8. Полностью сам одевается, кроме застегивания пуговиц и шнуровки обуви 9. Умеет самостоятельно аккуратно есть. Правильно держит ложку 10. Перешагивает препятствие высотой 20 – 25 см чередующимся шагом
3 года	1. Часто использует в речи сложносочиненные и сложноподчиненные предложения 2. Часто задает вопросы «почему?», «где?», «когда?», «зачем?» 3. Правильно и по назначению использует в игре геометрические фигуры 4. Правильно показывает и называет четыре основных цвета 5. Проявляются элементы «ролевой» игры — «дочки-матери», «воспитательница» и т. д. 6. Усложняются сюжетные постройки, которые используются в игре — домик, гараж 7. Элементарные рисунки карандашом, начинает лепить простые фигуры из пластилина 8. Полностью сам одевается с небольшой помощью взрослого 9. При необходимости начинает пользоваться салфеткой и носовым платком 10. Перешагивает препятствие неприставным чередующимся шагом, высота до 30 см

Продолжение табл. 19

Развитие ребенка на четвертом, пятом, шестом, седьмом годах жизни

Показатели	Возраст			
	4 года	5 лет	6 лет	7 лет
Моторное развитие	1 Свободные, координированные движения рук, при ходьбе не шаркает ногами 2 Бросает мяч двумя руками, отталкивает, ловит его, не прижимая к груди 3 Прыгает с высоты и в длину на 15–20 см, подскакивает на месте с отрывом ног от пола 4. По сигналу может сдерживать движение 5. Любить лазать 6 Заводит ключом механическую игрушку; 7 Умеет правильно держать карандаш и проводить горизонтальные и вертикальные линии	1 Формируется правильная осанка, грациозно держит голову при ходьбе и беге 2 Хорошо координированы движения рук и ног при ходьбе 3 Умеет ходить и бегать по кругу, на носочках, взявшись за руки; без боязни прыгает с высоты 4. Может ходить по бруску высотой 30 см и шириной 20 см 5. Ударяет мяч о землю, подбрасывает и ловит его 6. Четко координирует движения пальцев при конструировании 7. Хорошо и свободно рисует горизонтальные и вертикальные линии	1. Движения приобретают легкость и изящество, энергичны и точны 2. Увеличенно прыгает с разбега в высоту и длину 3. Размахивается при метании предмета 4. Ловит мяч одной рукой 5 Может ходить боком по скамейке 6 Умеет прыгать на места, чередуя ноги 7 Свободно рисует карандашом и красками, вырезает ножницами простые формы	1. Может быстро перестраиваться во время движения, держать равнение в колонне, шеренге, круге 2 Может выполнять ритмичные движения в указанном темпе 3 Может кататься на лыжах, коньках, самокате, трехколесном велосипеде 4 Учится плавать без поддержки, играть в бадминтон, теннис 5 Хорошо умеет работать с разными материалами — бумагой, картоном, тканью 6. Вдевает нитку в иголку, пришивает пуговицы 7. Может пользоваться пилой и молотком
Сенсорное развитие	1. Знает шесть основных цветов, подбирает предметы по цвету и оттенку 2 Знает и подбирает «круг», «квадрат», «треугольник», умеет сопоставлять по длине, ширине, высоте 3. Правильно ориентируется в пространстве, знает «слолов», «рядом», «за», узнает на ощупь предметы	1. Знает восемь цветов, при рисовании использует не только цвета, но и их оттенки 2. Может расставить предметы в возрастающем и убывающем порядке 3 Ориентируется в сторонах собственного тела и тела собеседника (правое — левое)	1 Тщательно, планомерно исследует предметы зрительно и осязательно 2. Определяет и называет новые геометрические формы — ромб и овал 3. Правильно называет оттенки цветов – голубой, розовый, фиолетовый, серый	1 Правильно называет простые и сложные геометрические формы 2 Правильно указывает основные различия геометрических форм 3 При рисовании правильно использует не только цвета, но и их оттенки
Умственное развитие	1. Знает «много», «мало», «один»; считает до пяти, знает время года, время суток 2. Задает вопросы «Что?», «Зачем?», «Почему?» 3 Внимательно слушает, пересказывает, выделяет существенное звено в сказке, называет сюжет картин 4 Речь фразовая, грамматически оформленная	1. Считает до пяти, сравнивает небольшие количества 2 Формируются обобщенные понятия типа «мебель», «фрукты», «транспорт» и так далее 3 В рассказе может выделить причинно-следственные связи 4. Речь фразовая, с хорошим произношением	1. Считает до десяти, складывает единицы, имеет понятие о делении на равные части 2 Последовательно называет дни недели, времена года 3 Может обобщать 4–5 предметов методом исключения, называет составляющие обобщающих понятий 4 Делает последовательные умозаключения по 2–4 картинкам, рассуждает; речь не косноязычная	1 Владеет прямым и обратным счетом в пределах 10, решает простейшие задачи на сложение и вычитание 2 Дифференцирует количество независимо от формы, величины, обобщает методом исключения, мотивирует 3 Четко устанавливает причинно-следственные связи, выделяет существенное звено 4 Владеет большим запасом слов, речь грамматически оформлена, знает буквы, читает слоги

Окончание табл. 19

Игровая деятельность	1. Появляется сюжетно-ролевая игра с двумя–тремя детьми 2. Продолжительность игры от 10 до 40 мин 3. Появляются любимые игры; любит играть со строительным материалом 4. Занимается конструированием более 10 минут, обыгрывает постройку — «гараж», «комната», «домик»	1. Увеличивается разнообразие игр, обогащается сюжетный замысел игры 2. Стержнем игры являются взаимоотношения между людьми 3. В игре подчиняется определенным правилам, отражающим общественные функции 4. Продолжительность игры 40–50 мин	1. Проявляет устойчивый интерес к игре 2. Есть любимые игры и роли 3. Сюжет игры приобретает наибольшую полноту, яркость и выразительность 4 В игре наиболее часто отражается жизнь окружающих людей	1. Создает план игры, совершенствует ее замысел, предпочитает групповые игры 2 В процессе игры обобщает и анализирует свою деятельность 3. Игра может продолжаться в течение нескольких дней 4 Отдает предпочтение групповым играм
Поведение	1. Внимательно слушает, что говорят взрослые, называет взрослых по имени и отчеству 2 Соблюдает элементарные правила поведения в обществе 3. Сформированы гигиенические навыки — опрятность, умывание, мытье рук после туалета	1. Рассуждает по поводу увиденного, делает критические замечания 2. Появляются зачатки ответственности за порученное дело, стремится быть полезным окружающим 3 Умеет подчинять свои желания требованиям взрослых, начинает усваивать правила взаимоотношений	1. Согласует свою деятельность с другими людьми 2. Начинает сознательно выполнять правила поведения, с пониманием их значения 3 Не только сам выполняет правила поведения, но и следит, чтобы их выполняли другие дети	1. Испытывает сложные моральные переживания за свои и чужие поступки 2 Способен критически анализировать черты характера и взаимоотношения людей 3. Первым здоровается со взрослым, благодарит, уступает место, бережно относится к вещам
Навыки	1 Самостоятельно одевается, застегивает пуговицы, молнии, но не зашнуровывает ботинки 2 Самостоятельно кушает, при этом правильно держит ложку, умеет пользоваться вилкой 3 Самостоятельно умывается и вытирается	1. Умеет правильно пользоваться предметами домашнего обихода 2. Умеет поддерживать чистоту и порядок в комнате 3. Полностью самостоятельно одевается, в том числе завязывает шнурки	1. Все умеет делать самостоятельно — умываться, одеваться, пользоваться столовыми приборами 2. Активно поддерживает установленный порядок и чистоту в доме и детском саду 3 Свободно пользуется ножницами	1. Выполняет индивидуальные поручения, формируются трудовые навыки — убирает комнату, ухаживает за цветами 2. Способен критически анализировать черты характера 3 Мальчики умеют пользоваться молотком, пилой, рубанком

Таблица 20

Ориентировочные показатели нервно-психического развития детей до 7 лет (Н. В. Ежова, Е. М. Русакова, Г. И. Кащеева, 1997)

Первый год жизни

Возраст	Зрительные ориентировочные реакции	Слуховые ориентировочные реакции	Эмоции	Движения рук и действия с предметами	Движения общие	Подготовительные этапы развития		Навыки и умения в процессах
						Понимание речи	Активная речь	
	(Аз)	(Ас)	(Э)	(Др)	(До)	(ПР)	(АР)	(Н)
10 дней	Удерживает в поле зрения движущиеся предметы (ступенчатое движение)	Вздрагивает и мигает при резком звуке						
18–20 дней	Удерживает в поле зрения неподвижный предмет (лицо взрослого)	Успокаивается при сильном звуке						
1-й месяц	Появляется плавное прослеживание движущегося предмета	Прислушивается к звуку и голосу взрослого	Первая улыбка в ответ на разговор взрослого		Лежа на животе, пытается поднимать и удерживать голову			
2-й месяц	Длительное зрительное сосредоточение на лице взрослого или неподвижном предмете Длительно следит за движущейся игрушкой или взрослым (на расстоянии до 1 м.)	Поворачивает голову к источнику длительного звука	Быстро отвечает улыбкой на разговор		Лежа на животе, поднимает и непродолжительно (1–2 мин) удерживает голову			
3-й месяц	Фиксирует взгляд на неподвижных предметах, находясь в любом положении	Отчетливое слуховое сосредоточение	В ответ на разговор проявляет радость улыбкой, оживленными движениями ножек, звуками (комплекс оживления)	Случайно наталкивается руками на игрушки, висящие над грудью	Лежит на животе несколько минут, опираясь на предплечья, высоко подняв голову При поддержке подмышек крепко упирается ногами, согнутыми в тазобедренных суставах Удерживает голову в вертикальном положении на руках у взрослого			
4-й месяц	Узнает мать (радуется)	Находит глазами невидимый источник звука	Громко смеется	Захватывает подвешенную игрушку			Гулит	Придерживает руками грудь или бутылочку во время кормления

Продолжение табл. 20

Возраст	Зрительные ориентировочные реакции	Слуховые ориентировочные реакции	Эмоции	Движения рук и действия с предметами	Движения общие	Подготовительные этапы развития		Навыки и умения в процессах
						Понимание речи	Активная речь	
	(Аз)	(Ас)	(Э)	(Др)	(До)	(ПР)	(АР)	(Н)
5-й месяц	Отличает близких людей от чужих (по разному реагирует)	Узнает голос матери Различает строгую и ласковую интонацию речи		Четко берет игрушку из рук взрослого Удерживает в руке игрушку	Долго лежит на животе, опираясь на ладони выпрямленных рук Переворачивается со спины на живот Ровно устойчиво стоит при поддержке подмышки		Подолгу лезуче гулит	Ест с ложки густую и полугустую пищу
6-й месяц		По-разному реагирует на свое и чужое имя		Свободно берет игрушку из разных положений и подолгу занимается, перекладывает из одной руки в другую	Переворачивается с живота на спину Пытается ползать		Произносит отдельные слоги (начало лепета)	Хорошо ест с ложечки, снимая пищу губами
7-й месяц				Игрушкой стучит, размахивает, бросает ее	Хорошо ползает	На вопрос «где?» находит взглядом предмет, находящийся постоянно в определенном месте	Подолгу лепечет	Пьет из чашки, которую держит взрослый
8-й месяц				Игрушками занимается долго, подражает действиям взрослого (катает, стучит, вынимает и т. д.)	Самостоятельно садится, сидит, ложится Встает, держась за барьер, стоит и опускается Переступает, держась за барьер	На вопрос «где?» находит несколько предметов на постоянных местах, по слову взрослого выполняет разученные ранее действия (без показа, например, «падушки», «дай ручку» и др.)		Сам держит корочку хлеба (сухарик)
9-й месяц		Плясовые движения под плясовую мелодию		Действует с предметами по разному, в зависимости от их свойств (катает, открывает, прячет и др.)	Переходит от предмета к предмету, слегка придерживаясь руками	На вопрос «где?» находит и достает предмет из множества игрушек Знает свое имя	Подражает взрослому, повторяя слоги, имеющиеся в его лепете	Хорошо пьет из чашки, слегка придерживая ее руками Спокойно сидит на горшке

Возраст	Зрительные ориентировочные реакции	Слуховые ориентировочные реакции	Эмоции	Движения рук и действия с предметами	Движения общие	Подготовительные этапы развития		Навыки и умения в процессах
						Понимание речи	Активная речь	
	(Аз)	(Ас)	(Э)	(Др)	(До)	(ПР)	(АР)	(Н)
10-й месяц				Самостоятельно и по просьбе выполняет различные действия открывает, закрывает, достает, выкладывает и др.	Поднимается на невысокую поверхность и сходит с нее	По просьбе «дай» находит и дает знакомые предметы	Подражая взрослому, повторяет за ним новые слоги, которых нет в его лексиконе	
11-й месяц				Овладевает новыми действиями и начинает выполнять их по просьбе взрослого, накладывает кубики, снимает и одевает кольца с большими отверстиями	Стоит самостоятельно без опоры Делает первые самостоятельные шаги	Первые обобщения в понимаемой речи (по слову находит любой предмет, любую куклу, все машины и пр.)	Произносит первые слова — обозначения (дай, на, ав, па, ба и пр.)	
12-й месяц	Узнает на фотографии знакомого взрослого			Выполняет самостоятельно разученные действия с игрушками (катает, кормит и т. д.). Переносит все действия разученные с одним предметом, на другой (возит, кормит, баюкает и т.п.)	Ходит самостоятельно без опоры	Понимает (без показа) названия предметов, действий, имена взрослых, выполняет поручения (принеси, найди, отнеси, положи на место) Понимает слово «нельзя»	Легко подражает новым словам Произносит до 10 облегченных слов	Самостоятельно берет чашку и пьет

Второй год жизни

Возраст	Понимание рачи	Активная речь	Сенсорное развитие	Игра и действия с предметами	Движения	Навыки
1 г 1 мес–1 г. 3 мес.	Запас понимавмых слов быстро расширяется	Пользуется отдельными облегченными словами в момент двигательной активности и радости (машина — би би, собака — ав ав)	Играя, различает два разных по величине предмета (два кубика)	Воспроизводит в игре разученные действия (кормит куклу, нанизывает кольца на стержень)	Ходит длительно, меняет положение (приседает, наклоняется, поворачивается, пятится)	Самостоятельно ест густую пищу ложкой

Продолжение табл. 20

Возраст	Понимание речи	Активная речь	Сенсорное развитие	Игра и действия с предметами	Движения	Навыки
1 г. 3 мес–1 г. 6 мес	Находит по слову среди нескольких внешне сходных предметов два одинаковых по значению, но разных по цвету или величине	Пользуется облегченными и правильно произносимыми словами. Называет предметы и действия в момент сильной заинтересованности	Играя, различает три разных по величине предмета (например три кубика)	Отражает в игра наблюдаемые действия	Перешагивает через препятствия приставным шагом (например, через палку, лежащую на полу)	Самостоятельно ест жидкую пищу ложкой
1 г. 7 мес–1 г. 9 мес	Понимает несложный рассказ по сюжетной картинке Отвечает не вопросы взрослого	Пользуется двухсложными предложениями	Из предметов разной формы (3–4) по образцу и слову подбирает предмет такой же формы (например к кубику кубик)	Строит ворота, домик, скамейку	Ходит по ограниченной поверхности шириной 15–20 см и приподнятой над полом на 15–20 см	Частично снимает одежду с небольшой помощью взрослого (ботинки, шапку)
1 г.10мес–2 г	Понимает короткий рассказ о знакомых ему по опыту событиях	При общении со взрослыми пользуется двухсловными предложениями, употребляя прилагательные и местоимения	По образцу и просьбе взрослого находит предмет того же цвета	В игра воспроизводит ряд последовательных действий, начало сюжетной игры (куклу кормит и вытирает)	Преодолевает препятствия, чередуя шаг	Частично надевает одежду (ботинки, шапку) с небольшой помощью взрослого

Третий год жизни

Возраст	Активная речь (Ар)		Сенсорное развитие, восприятие цвета (С)	Сюжетная игра (И)	Навыки в одевании (Н)	Движения (Д)
	грамматика	вопросы				
2 года 6 мес	Строит предложения из трех и более слов	Появляются вопросы «где?», «когда?»	Подбирает по образцу предметы основных цветов	Игра носит сюжетный характер, в игра действует взаимосвязанно и последовательно (кормит кукол, укладывает их спать)	Самостоятельно одевается, но не умеет застегивать пуговицы и завязывать шнурки	Приставным шагом перешагивает через несколько препятствий, лежащих на полу (палка, веревка, кубик) при расстоянии между ними около 20 см
3 года	Начинает употреблять придаточные предложения	Появляются вопросы «когда?», «почему?»	Называет четыре основных цвета	Появляются элементы ролевой игры (например, играя с куклой говорит «Я — мама», «Я — доктор»)	Одевается самостоятельно, может застегивать пуговицы, зашнуровывать обувь с небольшой помощью взрослого	Переступает через препятствие высотой 10–15 см чередующимся шагом

Продолжение табл. 20

Четвертый год жизни

Моторное развитие	Сенсорное развитие	Умственное развитие	Игровая деятельность	Поведение	Навыки
Свободные, координированные движения рук, при ходьбе не шаркает ногами Бросает мяч двумя руками, отталкивает и ловит его, не прижимая к груди Прыгает с высоты и в длину на 15–20 см, подскакивает на месте с отрывом от пола По сигналу может задерживать движение Заводит ключом механическую игрушку, умеет правильно держать карандаш и проволить линии Любит лазать Умеет правильно держать карандаш и проводить горизонтальные и вертикальные линии	Знает 6 основных цветов, подбирает предметы по цвету и оттенку Знает и подбирает «круг», «квадрат», «треугольник», умеет сопоставлять по длине, ширине, высоте Правильно ориентируется в пространстве, знает «около», «рядом», «за», узнает на ощупь предметы	Знает «много», «мало», «один», считает до пяти, знает времена года, времена суток Знает вопросы «что?», «зачем?», «почему?» Внимательно слушает, пересказывает, выделяет существенное звено в сказке, называет сюжет картины Речь фразовая, грамматически оформленная	Появляется сюжетно-ролевая игра с 2–3 детьми Продолжительность игры от 10 до 40 мин Появляются любимые игры, любит играть со строительными материалами Занимается конструированием более 10 мин, обыгрывает постройку — «гараж», «комната», «домик»	Внимательно слушает, что говорят взрослые, называет взрослых по имени, отчеству Соблюдает элементарные правила поведения в обществе Сформированы гигиенические навыки — опрятность, умывание, мытье после туалета	Самостоятельно одевается, застегивает пуговицы, молнии, но не зашнуровывает ботинки Самостоятельно кушает, при этом правильно держит ложку, умеет пользоваться вилкой Самостоятельно умывается и вытирается

Пятый год жизни

Моторное развитие	Сенсорное развитие	Умственное развитие	Игровая деятельность	Поведение	Навыки
Формируется правильная осанка, правильно держит голову при ходьбе и беге Хорошо координирует движения рук и ног при ходьбе Умеет ходить и бегать по кругу на носочках, взявшись за руки, без боязни прыгает с высоты Может ходить по бруску высотой 20–30 см и шириной 20 см Ударяет мяч о землю и ловит его Четко координирует движения пальцев при конструировании	Знает восемь цветов, при рисовании использует не только цветв, но и их оттенки Может расставить предметы в возрастающем и убывающем порядке Ориентируется в сторонах собственного тела и тела собеседника	Считает до пяти, сравнивает небольшие количества Формируются обобщенные понятия типа «мебель», «фрукты», «транспорт» и т.д. В рассказе может выделить причинно-следственные отношения Речь фразовая, с хорошим произношением	Увеличивается разнообразие игр, обобщается сюжетный замысел игры Стержнем игры являются взаимоотношения между людьми В игре подчиняется определенным правилам, отражающим общественные функции Продолжительность игры 40–60 мин	Рассуждает по поводу увиденного, делает критические замечания Появляются зачатки ответственности за порученное дело, стремится быть полезным окружающим Умеет подчинять свои желания требованиям взрослых, начинает усваивать правила взаимоотношений	Умеет правильно пользоваться предметами домашнего обихода Умеет поддерживать чистоту и порядок в комнате Полностью самостоятельно одевается, в том числе завязывает шнурки

Окончание табл. 20

Шестой год жизни

Моторное развитие	Сенсорное развитие	Умственное развитие	Игровая деятельность	Поведение	Навыки
Движения приобретают легкость и изящество, энергичны и точны Увлеченно прыгает с разбега в высоту и длину Размахивается при метании предмета Ловит мяч одной рукой Может ходить боком по скамейке Умеет прыгает на месте, чередуя ноги Свободно рисует карандашом и красками, вырезает ножницами любые формы	Тщательно, планомерно исследует предметы зрительно и осязательно Определяет и называет новые геометрические формы — ромб, овал Правильно называет оттенки цветов голубой, розовый, фиолетовый, серый	Считает до десяти, складывает единицы, имеет понятие о делении на равные части Последовательно называет дни недели, времена года Может обобщать 4–5 предметов методом исключения, называет составляющие понятий, обобщающих предметы Делает последовательные умозаключения по 2–4 картинкам, рассуждает, речь не косноязычная	Проявляет устойчивый интерес к игре Есть любимые игры и роли Сюжет игры приобретает наибольшую полноту, яркость и выразительность В игре наиболее часто отражается жизнь окружающих людей	Согласует свою деятельность с другими людьми Начинает сознательно выполнять правила поведения, но и следит, чтобы их выполняли другие дети	Все умеет делать самостоятельно — умываться, одеваться, пользоваться столовыми приборами Активно поддерживает порядок и чистоту в доме и детсаде Свободно пользуется ножницами

Седьмой год жизни

Моторное развитие	Сенсорное развитие	Умственное развитие	Игровая деятельность	Поведение	Навыки
Может быстро перестраиваться во время движения, равняться в шеренге, колонне, круге Может выполнять ритмичные движения в указанном темпе Может кататься на лыжах, коньках, самокате, трехколесном велосипеде Учится плавать без поддержки, играть в бадминтон, теннис Хорошо умеет работать с разными материалами — бумагой, картоном, тканью Вдевает нитку в иголку, пришивает пуговицу Может пользоваться пилой и молотком	Правильно называет простые и сложные геометрические формы Правильно указывает основные различия между геометрическими формами При рисовании использует не только цвета, ни и их оттенки	Владеет прямым и обратным счетом в пределах десяти, решает простейшие задачи на сложение и вычитание Дифференцирует количество независимо от формы, величины, обобщает методом исключения, мотивирует Четко устанавливает связи, выделяет существенное звено Владеет большим запасом слов, речь грамматически оформлена, знает буквы, читает слоги	Создает план игры, совершенствует ее замысел В процессе игры обобщает и анализирует свою деятельность Игра может продолжаться в течение нескольких дней Отдает предпочтение груеповым играм	Испытывает сложные моральные переживания за свои и чужие поступки Способен критически анализировать черты характера и взаимоотношения людей Первым здоровается со взрослым, благодарит, уступает место, бережно относится к вещам	Выполняет индивидуальные поручения, формируются трудовые навыки, убирает комнату, ухаживает за цветами Способен критически анализировать черты характера Мальчики умеют пользоваться молотком, пилой, рубанком

шое количество таблиц по оценке психомоторного развития детей различного возраста. В Санкт-Петербурге наиболее широко используются показатели нервно-психического развития (табл. 19), разработанные *В Н. Самариной* (1988). Психомоторное развитие соответствует возрасту, если ребенок на первом году жизни выполняет не менее четырех заданий, на втором году — не менее пяти, на четвертом году — не менее восьми заданий возрастного минимума. Дети старшего возраста должны выполнять не менее половины из предложенных заданий по каждой группе показателей. В случае определения задержки психомоторного развития ребенок обязательно должен быть проконсультирован врачом-специалистом (невропатологом, психоневрологом, психопатологом).

При оценке по таблицам *Н. В. Ежовой, Е. М. Русаковой, Г. И. Кащеевой* (табл. 20) определяют соответствие календарному возрасту по каждому из подуровней оценки. Если ребенок не владеет навыками для своего возраста, или владеет навыками для более старшего возраста, определяют возрастную группу, которой ребенок соответствует. Возможные варианты оценки включают в себя понятие гармоничности (если по всем подуровням оценки ребенок соответствует одной возрастной группе ±1 возрастной интервал) и дисгармоничности. В случае отставания от календарного возраста на 2 возрастных интервала говорят об **отставании**, а на 3 возрастных интервала — о **задержке** психомоторного развития. Если ребенок более чем на 2 возрастных интервала опережает календарный возраст, говорят об **опережении** в психомоторном развитии. В случае дисгармоничности психомоторного развития каждый подуровень оценки характеризуют отдельно.

Оценка психомоторного развития центильным методом

Центильный метод позволяет более точно оценить психомоторное развитие ребенка, так как он учитывает вариабельность появления тех или иных навыков. К сожалению, до сегодняшнего дня глобальных исследований по оценке психомоторного развития центильным методом в нашей стране не проведено. За рубежом в качестве скрининг-теста (рис. 32) используется Denver Developmental Screening Test (DDST, 1990).

Для стандартизации тестирования признаков необходимо пользоваться инструкцией к проведению теста. Ряд параметров (отмечены значком R) допустимо оценивать со слов родителей. Заключение по психомоторному развитию выносится по способности ребенка выполнять задания, характерные для его возраста. При этом по каждому из подуровней исследователь должен получить не менее трех выполненных и трех невыполненных заданий, ближайших к возрасту ребенка. Если ребенок не справился с заданием, которое выполняют 90 % его здоровых сверстников, то ответ расценивается как негативный. Если ребенок выполняет задание, которое доступно менее чем 25 % его здоровых сверстников, то ответ расценивается как ответ «с опережением».

Возможны следующие результаты тестирования.

1. **Опережение** психомоторного развития:
   1.1. если у ребенка получено 2 и более ответов «с опережением» по любым двум и более подуровням оценки из четырех;
   1.2. если по одному уровню получено 2 ответа «с опережением», а по другому один ответ «с опережением» и по этому же уровню нет негативных ответов.
2. **Задержка** психомоторного развития:
   2.1. если у ребенка получено 2 и более негативных ответа по любым двум и более подуровням оценки из четырех;
   2.2. если по одному подуровню получено 2 негативных ответа, а по другому один негативный ответ и по этому же уровню нет «ответов с опережением».
3. Умеренное или предполагаемое **отставание**:
   3.1. если у ребенка по одному из четырех подуровней имеется 2 и более негативных ответов;
   3.2. если по любому из четырех подуровней получен один негативный ответ и по этому же подуровню нет «ответов с опережением».
4. Психомоторное развитие **нормальное**, соответствующее возрасту, если результаты тестирования не относятся к предыдущим категориям.

Следует обращать внимание на некоторое несоответствие сроков освоения отдельных навыков с приятыми в нашей стране стандартами, которые чаще связаны с некорректным переводом и двойственным смыслом описываемых навыков. В основном это касается подуровня социальной адаптации (например, помощь по дому ребенка 1 года 2 мес правильнее назвать попыткой участия в до-

машних делах, а под «снимает одежду» (ребенок 1 года 4 мес) подразумевается «попытка самостоятельно раздеться». Отсутствие группировки тестируемых признаков согласно возрастным интервалам, принятым в нашей стране, несколько затрудняет унификацию получаемых результатов.

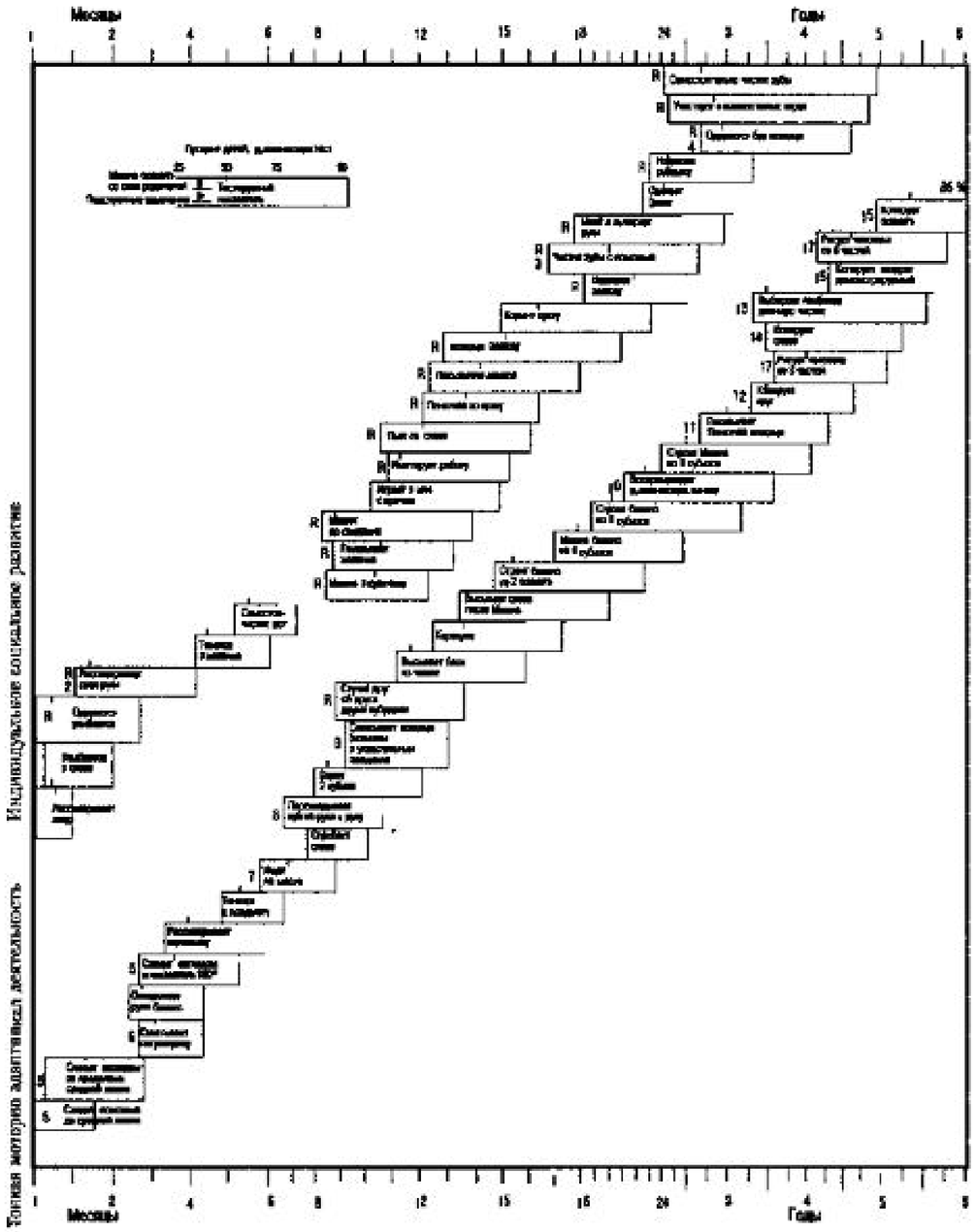

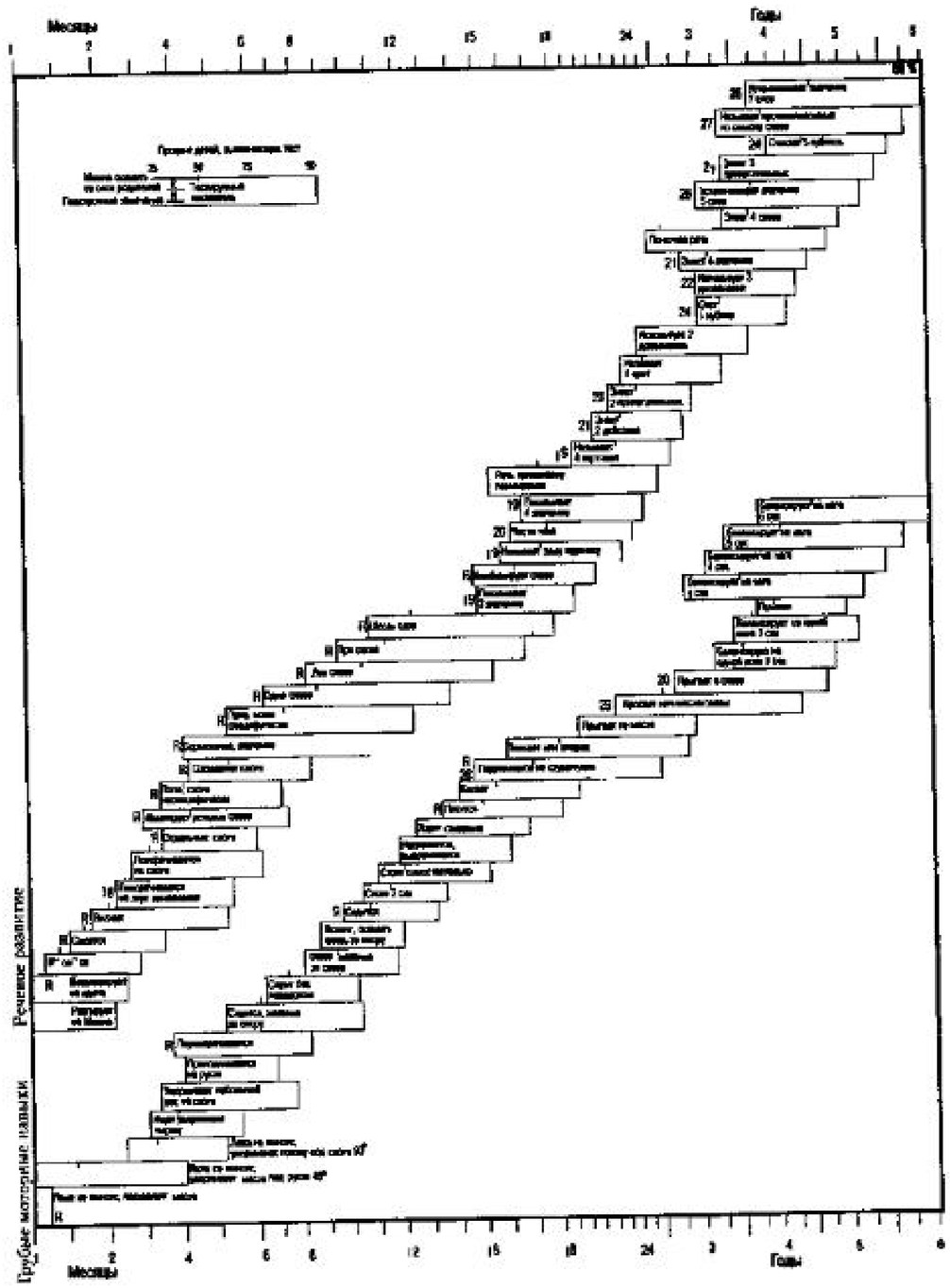

Рис. 32. Скрининг-тест нервно-психического развития детей «Denver II».

машних делах, а под «снимает одежду» (ребенок 1 года 4 мес) подразумевается «попытка самостоятельно раздеться». Отсутствие группировки тестируемых признаков согласно возрастным интервалам, принятым в нашей стране, несколько затрудняет унификацию получаемых результатов.





Рис. 32. Скрининг-тест нервно-психического развития детей «Denver II».

Инструкция по тестированию

1. Постарайтесь, чтобы ребенок улыбнулся в ответ на улыбку, на разговор с ним.
2. Ребенок должен самостоятельно рассматривать свои руки в течение нескольких секунд.
3. Родители могут помогать направлять щетку и выдавливать зубную пасту на щетку.
4. Ребенок может не зашнуровывать ботинки и не застегнуть пуговицы или «молнию» на спине.
5. Медленно водите нитью перед лицом ребенка из одной стороны в другую по дуге около 8°.
6. Засчитывается, если ребенок захватывает погремушку при лотрагивании до тыльной стороны или кончиков пальцев.
7. Засчитывается, если ребенок пытается увидеть, куда ушла нить. Нить нужно уронить, не делая движений руками, чтобы она быстро исчезла из поля зрения ребенка.
8. Ребенок должен переложить кубик из руки в руку без помощи тела, рта, стола и не кладя его на стол.
9. Засчитывается, если ребенок может поднять изюминку, захватив ее с помощью большого и любого другого пальца кисти («захват пинцетом»).
10. Линия, проведенная ребенком, может отклоняться от линии тестирующего не более, чем на 30°.
11. Сожмите кулак с большим пальцем, оттопыренным вверх, и покачайте большим пальцем. Засчитывается, если ребенок имитирует это и воспроизводит движение, покачивая именно большим пальцем.



Фигуры (а, б, в, г) для проведения тестов 12–15.

12. Засчитывается любая замкнутая окружность.
13. Какая линия длиннее? Переверните лист бумаги вверх ногами и повторите задание. (Засчитывается 3 из 3 или 5 из 6).
14. Засчитываются любые линии, пересекающиеся близко к середине.
15. Позвольте ребенку сначала скопировать самому. Если не сможет — покажите как.
16. Когда даете выполнить 12, 14 и 15 задания, не называйте фигуры. Не показывайте, как выполнить 12 и 14 задания.
17. Каждая парная часть тела (2 руки, 2 ноги) засчитывается за одну.
18. Положите кубик в чашку и тихонько потрясите возле уха ребенка, но вне поля его зрения. Повторите то же самое и у второго уха.
19. Укажите пальцем на картинку и попросите ребенка назвать ее (не приписывайте содержание звукам, не несущим смысла). Если ребенок правильно назвал меньше 4 картинок, попросите его показать картинку, которую Вы назовете.
20. Покажите куклу и попросите ребенка показать нос, глаза, рот, уши, руки, ступни ног, животик, волосы. Засчитывается, если названо 6 из 8.

Картинки для проведения тестов 19 и 21.

21. Используя картинки, спросите: кто из них летает? говорит «мяу»? разговаривает? поет? скачет галопом? Засчитывается 2 из 5, 4 из 5.
22. Спросите ребенка: что ты делаешь, если тебе холодно? Если ты усталый? голодный? Засчитывается 2 или 3 из 3.
23. Спросите ребенка: что ты делаешь с чашкой? Для чего нужен стул? Как пользуются карандашом? В ответе должны быть включены глаголы.
24. Засчитывается, если ребенок нашел и сказал, сколько кубиков на листе (1, 5).
25. Попросите ребенка положить кубик на стол, под стол, перед Вами, позади Вас. Засчитывается 4 из 4 (не помогайте ребенку ни пальцем, ни движением головы, ни взглядом).

26. Спросите ребенка: что такое мячик? озеро? стол? лошадь? банан? занавеска? забор? потолок? Засчитывается, если ребенок называет из чего сделано, как используется или дает общее определение (например: банан — это фрукт, а не какой банан — желтый). Засчитывается 5 из 8, 7 из 8.
27. Спросите ребенка: если лошадь большая, то мышка ... (какая?), если огонь горячий, то лед ... (какой?), если солнышко светит днем, то луна ... (когда?). Засчитывается 2 из 3.
28. Ребенок может придерживаться за стену или перила, но без помощи взрослого.
29. Ребенок должен бросить мяч на расстояние 3 ступеней в пределах досягаемости рук взрослого.
30. Ребенок должен с места прыгнуть на 21–25 см.
21. Попросите идти вперед — пятка от носка 2,5 см. Тестирующий может показать. Ребенок должен сделать 4 последовательных шага.
32. На втором году жизни половина нормально развивающихся детей неуступчивы.

Практически ни один из имеющихся на сегодняшний день методов не учитывает динамики изменений показателей психомоторного развития. На рис. 33 (а, б, в, г) приведены центильные схемы подуровней психомоторного развития, позволяющие избежать этого недостатка. Из навыков выбраны только те, которые наиболее полно характеризуют тот или иной подуровень в каждый возрастной период. Отмечая на графике время появления навыков и умений, можно не только оценить уровень психомоторного развития на момент обследования, но и проследить его динамику.

О соответствии возрасту по каждому из подуровней оценки психомоторного развития говорят, если конкретный навык появился у ребенка в пределах 25–75 % центильной зоны, об опережении — ранее 25 %, отставании — после 75 %, а о задержке — если навык появился у ребенка за пределами 90 % центильной зоны. Соответственно гармоничный уровень развития предусматривает единство оценки по каждому подуровню, а дисгармоничный — отсутствие этого единства. В последнем случае заключение дается раздельно с учетом каждого подуровня психомоторного развития.

Центильные графики оценки нервно-психического развития детей первых шести лет жизни

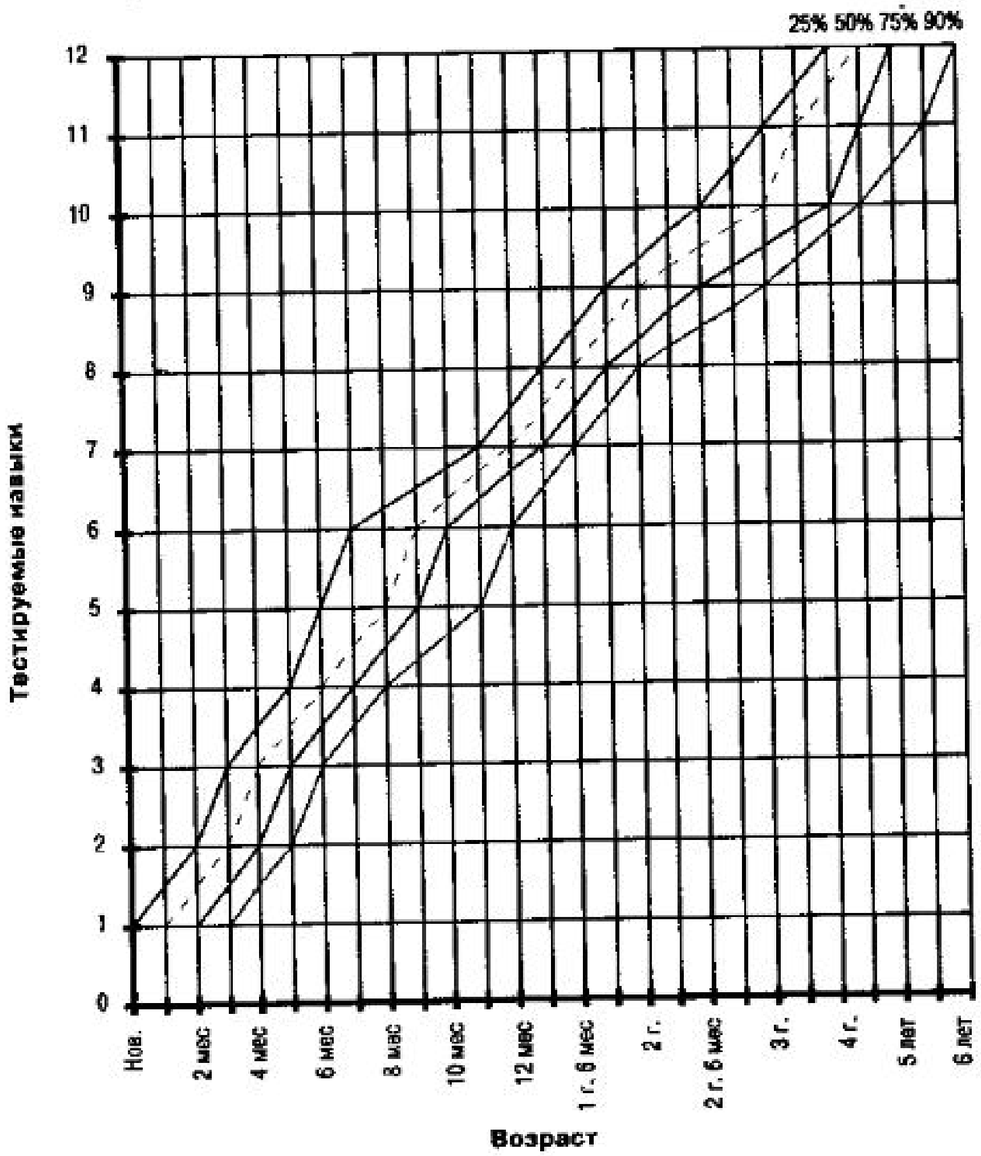

Рис. 33а. Подуровень общей моторики.

Тестируемые навыки:
1. Лежа на животе, удерживает голову под углом 45°.
2. Поднимает грудь, опираясь на руки.
3. При подтягивании за руки не запрокидывает голову.

4. Сидит без поддержки, резко выражен кифоз.
5. Сам садится
6. Ходит, держась за опору.
7. Хорошо ходит.
8. Поднимается по ступенькам чередующимся шагом.
9. Подпрыгивает на месте.
10. Балансирует на одной ноге не менее 5 сек.
11. Ходит «гусиным» шагом.
12. Пятится «гусиным» шагом.

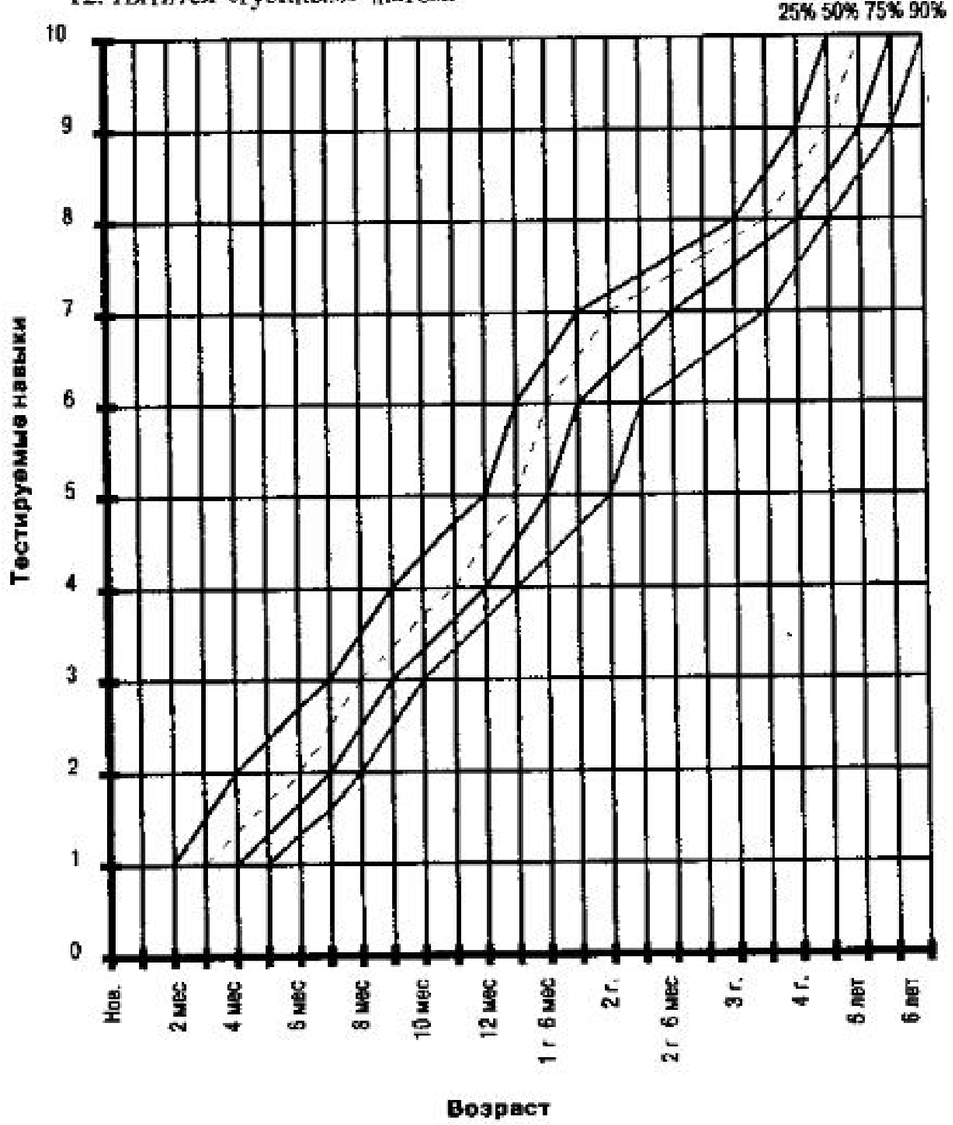

Рис. 33б. Подуровень ручной умелости.

Тестируемые навыки:
1. Удерживает погремушку
2. Перекладывает кубики из одной руки в другую, пользуясь ладонным захватом.
3. Держит предмет, противопоставляя большой палец остальным (захват клешнёй).
4. Пользуется щипковым захватом
5. Спонтанно рисует каракули
6. Строит башню из четырех кубиков.
7. Строит башню из восьми кубиков.
8. Самостоятельно срисовывает крест.
9. Самостоятельно срисовывает квадрат.
10. Рисует человека из шести элементов.

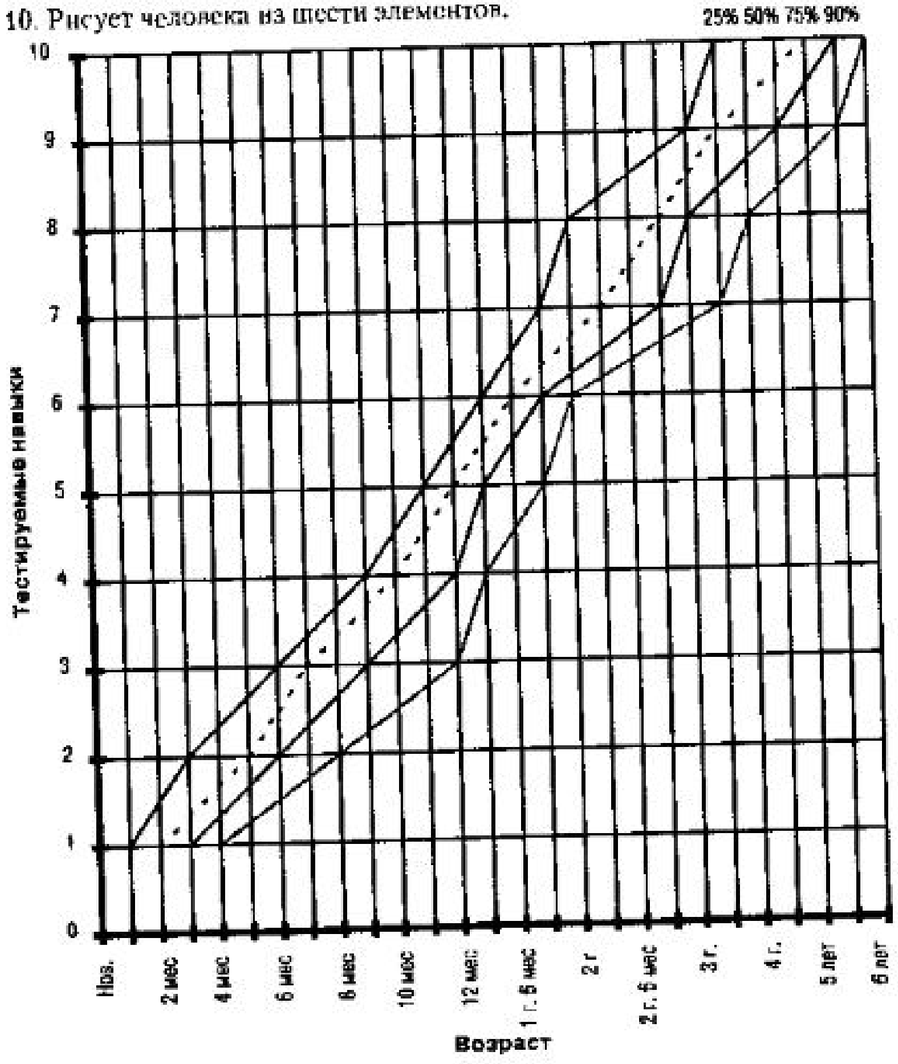

Рис. 33в. Подуровень развития речи.

Тестируемые навыки:

1. Смеется в голос.
2. Поворачивается на голос, реагирует на свое имя.
3. Лепет по подражанию.
4. Длинные, певучие слоги (ма-ма-ма, па-па-па).
5. Произносит еще три слова, кроме «мама» и «папа».
6. По просьбе показывает часть тела.
7. Использует в речи множественное число.
8. Называет свое имя, фамилию, знает пол.
9. Подбирает слова, противоположные по смыслу.
10. Называет материал, из которого сделан предмет.

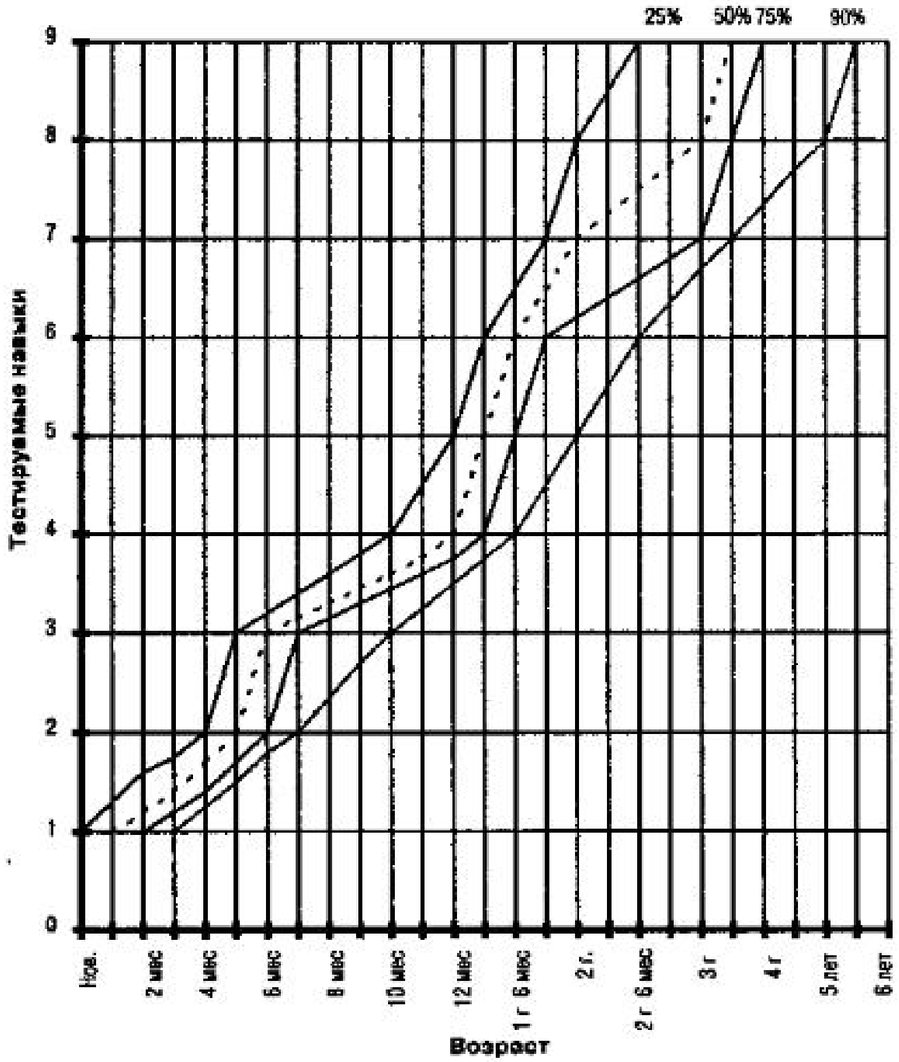

Рис. 33г. Подуровень социальной адаптации.

Тестируемые навыки:

1. Осознанная улыбка.
2. Сопротивляется при попытке отнять игрушку.
3. Тянется за игрушкой, расположенной далеко.
4. Самостоятельно пьет из чашки.
5. Ест ложкой густую пищу.
6. Чистит зубы с помощью взрослого.
7. В игре контактирует с другими детьми.
8. Легко переносит кратковременное расставание с матерью.
9. Самостоятельно одевается с небольшой помощью взрослого.

Если с возрастом навыки появляются у ребенка в пределах одной центильной зоны, говорят о стабильных темпах психомоторного развития. В случае перехода индивидуального графика в вышележащие (нижележащие) центильные интервалы — соответственно об ускорении (замедлении) темпов психомоторного развития.

Важно подчеркнуть, что для психического развития ребенка огромное значение имеет постоянный контакт со взрослыми. Дефицит этого общения, социальная или педагогическая запущенность существенно замедляют процесс познания окружающего мира и, как следствие, вызывают задержку психомоторного развития ребенка.

ИССЛЕДОВАНИЕ НЕРВНОЙ СИСТЕМЫ

Непосредственное исследование нервной системы складывается из оценки функции черепных нервов, двигательной, сенсорной сферы, рефлекторной деятельности. Также оценивается высшая нервная деятельность (ВНД), вегетативная нервная система.

В настоящем разделе приводится общее описание методики обследования, уместное в практической деятельности врача-педиатра общего профиля. Более подробно, с описанием целого ряда специфических методов, исследование нервной системы изложено в специализированной литературе.

ЧЕРЕПНО-МОЗГОВАЯ ИННЕРВАЦИЯ

I пара — обонятельный нерв (n. olfactorius). Новорожденный реагирует лишь на острые запахи. С 2–3-месячного возраста реакция на менее острые запахи становится определенной — положительной или отрицательной.

Для исследования обоняния ребенку дают понюхать различные пахучие вещества раздельно каждым носовым ходом (например, мятные капли, камфорное масло, настойку валерианы, ментол). Следует избегать резко пахнущих веществ, таких как нашатырный спирт, поскольку они воспринимаются окончаниями тройничного нерва. Необходимо оценивать и способность к узнаванию запахов, и способность отличать их друг от друга. Различают аносмию — отсутствие обоняния; гипосмию — сниженное обоняние; гиперосмию — обостренное обоняние; дизосмию — извращенное обоняние.

Следует помнить, что дети до трехлетнего возраста плохо дифференцируют запахи, кроме того, некоторые запахи им могут быть незнакомы. В таких случаях возможна обобщенная характеристика — «приятное» или «неприятное» ощущение, есть запах или его нет. У детей грудного возраста оценивается общая реакция на запах (мимика неудовольствия, крик, чихание, двигательное беспокойство).

II пара — зрительный нерв (n. opticus). Оцениваются острота зрения, поля зрения, цветоощущение. Важной особенностью зрительного нерва является то, что место выхода в сетчатку (сосок зрительного нерва) можно визуально наблюдать при исследовании глазного дна.

У маленьких детей исследуется не острота зрения, а реакция на предметы, свет, узнавание знакомых лиц. При поднесении источника света к глазам новорожденного ребенка он зажмуривает их и стремится повернуть лицо к свету. При ярком и внезапном освещении возможно запрокидывание головы, смыкание век (рефлекс *Пейпера*). Если ребенок спит, то приближение к его глазам источника света усилит смыкание век. Со 2-го месяца жизни ребенок начинает следить за яркой игрушкой, перемещаемой вблизи лица. В дошкольном возрасте используют таблицы со значками-рисунками *Орловой* или таблицы с кольцами *Ландольта*. У детей школьного возраста острота зрения определяется с помощью таблиц *Сивцева*.

Определение полей зрения возможно с помощью периметра *Ферстера* у детей старше 6–7 лет или на ксероперимeтре. У младших детей можно пользоваться приблизительной оценкой — перемещая игрушку или другой яркий предмет из невидимого в видимое поле зрения. Как только предмет попадает в поле зрения, ребенок взглядом обращает на него внимание.

Цветоощущение у детей дошкольного возраста определяется с помощью цветных карандашей, кубиков или других предметов. У детей старшего возраста пользуются таблицами *Рабкина* или их аналогами.

Различают амблиопию — снижение остроты зрения; амавроз — полную потерю зрения; ахроматопсию — полное нарушение цветоощущения (полная цветовая слепота); дисхроматопсию — нарушенное восприятие отдельных цветов; дальтонизм — неспособность различать зеленый и красный цвета; ксантопсию — видение окружающего в желтом цвете; гемианопсию — выпадение половины поля зрения каждого глаза; скотому — выпадение отдельных участков поля зрения; концентрическое сужение поля зрения — сужение поля

зрения со всех сторон; дисметропию — аномалии рефракции (гиперметропию — положительную рефракцию, миопию — отрицательную рефракцию, астигматизм — неравномерное изменение преломляющих оптических сред глаза); фотом — ощущение мерцания перед глазами, мелькания светящихся точек; макропсию — окружающие предметы кажутся увеличенными в размерах; микропсию — окружающие предметы кажутся уменьшенными в размерах; метаморфопсию — окружающие предметы кажутся искаженными; диплопию — двоение в глазах (расстройство бинокулярной фиксации предметов).

III пара — глазодвигательный (n. oculomotorius), **IV пара** — блоковый (n. trochlearis), **VI пара** — отводящий (n. abducens) нервы. В общепедиатрической практике эти пары черепномозговых нервов целесообразно исследовать одновременно без дифференциации.

Обращается внимание на величину и размерность глазных щелей, расположение глазных яблок в орбите и их подвижность, исследуется форма, величина зрачков, их реакция на свет, аккомодация и конвергенция.

Глазная щель может быть закрыта или сужена при опущении верхнего века (полный или частичный птоз), при эндофтальме, спазме круговой мышце глаза. Расширение глазной щели наблюдается при расслаблении круговой мышцы глаза, при усилении тонуса симпатической иннервации, при экзофтальме.

Глазные яблоки могут выстоять из орбиты — экзофтальм, или наоборот, западать — эндофтальм. В офтальмологической практике используют специальные методы для определения степени выстояния или западения глазного яблока.

При исследовании подвижности глазных яблок ребенку предлагают следить глазами (не поворачивая головы) за движущимся неврологическим молоточком (игрушкой или другим ярким предметом). При этом оценивают объем и синхронность движений глазных яблок. Возможно выявление нистагма — непроизвольного ритмичного движения глазных яблок, особенно при крайних степенях отведения (горизонтальный, вертикальный, ротаторный нистагм); частичной офтальмоплегии — нарушение движений глазного яблока; полной офтальмоплегии — отсутствие движений глазного яблока и верхнего века; внутренней офтальмоплегии — отсутствие движений глазного яблока внутрь; наружной офтальмоплегии — отсутствие движений глазного яблока наружу; косоглазия — нарушение положения глаза с изменением бинокулярного зрения. В офтальмологической практике используют специальные методы для определения угла косоглазия (метод *Гиршберга*).

Зрачки в норме одинаковы, имеют правильную, округлую форму, ровные края. Для проверки реакции зрачков на свет ребенка располагают так, чтобы его глаза были равномерно освещены рассеянным светом и предлагают фисировать взгляд на отдаленной точке. Прикрыв своими ладонями глаза ребенка, врач поочередно открывает их, проверяя реакцию зрачков на изменение освещенности. В норме зрачок расширяется при затемнении и суживается при освещении (прямая реакция на свет). Изменение освещенности одного глаза сопровождается синхронной реакцией зрачка другого глаза, например, при затемнении или точечном освещении правого глаза возникает соответственно расширение или сужение левого зрачка (содружественная реакция на свет).

При исследовании реакции зрачков на конвергенцию и аккомодацию ребенку предлагают смотреть на приближающийся к его носу неврологический молоточек или другой предмет (палец врача, карандаш, ручка). При рассмотрении близких предметов возникает сведение глазных осей (конвергенция) и одновременно сужение зрачков (аккомодация). При полной неподвижности зрачка отмечается отсутствие реакции зрачков на свет, аккомодации и конвергенции. Возможно выявление анизокории — различие в размерах зрачков.

V пара — тройничный нерв (n. trigeminus). Тройничный нерв обеспечивает проведение от кожных покровов лица, переднего отдела волосистой части головы, от слизистой оболочки носовой и ротовой полостей, языка, глазного яблока, мозговых оболочек (чувствительные волокна), а также двигательную иннервацию жевательных мышц (двигательные волокна).

В зависимости от количества и качества поражения чувствительной составляющей тройничного нерва выявляются разнообразные нарушения чувствительности в иннервируемой области. Тройничный нерв отвечает за корнеальный и конъюнктивальный рефлексы.

При поражении двигательной составляющей тройничного нерва развивается паралич жевательных мышц. При осмотре можно

определить атрофию m. masseter, m. temporalis, при пальпации пораженных мышц во время жевания определяется слабость и дряблость этих мышц. При открывании рта нижняя челюсть смещается в сторону слабой мышцы, нарушая акт жевания.

VII пара — лицевой нерв (n. facialis). Иннервирует мимическую мускулатуру, мышцы ушной раковины, подкожную мышцу шеи. В своем составе имеет парасимпатические волокна, отвечающие за слезовыделение, слюновыделение (подчелюстных и подъязычных слюнных желез), вкусовые ощущения с передних двух третей языка.

О состоянии лицевого нерва судят, осматривая лицо, движения лицевой мускулатуры. Обращается внимание на асимметрию положения бровей, глазных щелей, носогубных складок, углов рта в покое и при активных движениях. У маленьких детей следует вызвать улыбку или плач, старших детей просят поднять брови, нахмурить их, зажмурить глаза, надуть щеки, посвистеть, оскалить зубы. Выявляется асимметрия этих движений. Может быть затруднена речь. Жидкая пища на пораженной стороне может выливаться изо рта. При поражении парасимпатических волокон может выявляться сухость глаза, или, наоборот, слезотечение. Оценка вкуса аналогична методике, описанной при исследовании IX, X пар черепных нервов, только проводится на передних двух третях языка.

VIII пара — преддверно-улитковый нерв (n. vestibulocochlearis). Эта пара осуществляет иннервацию двух различных функциональных систем: органа слуха — улитки — и органа равновесия — вестибулярного аппарата.

Нарушения слуха различны в зависимости от уровня поражения. Обычно исследуют остроту слуха и локализацию звуков, определяют костную и звуковую проводимость звуков.

Остроту звуков исследуют отдельно для каждого уха. Ребенка просят закрыть глаза и шепотом на расстоянии произносят отдельные слова или фразы, устанавливая максимальное расстояние, при котором слова воспринимаются правильно. Кроме того, подбирают слова с преобладанием звонких и глухих согласных для приблизительной оценки восприятия отдельных тонов. Выясняется способность ребенка при закрытых глазах определить направление источника звука. О наличии слуха у маленького ребенка можно судить по общей реакции в виде вздрагивания при неожиданных звуковых раздражителях (громкий голос, хлопок, шум погремушки). Слышащий ребенок

смыкает веки и стремится повернуть голову в сторону источника звука. В некоторых случаях реакция проявляется двигательным беспокойством — вытягивание рук, открывание рта, появление сосательных движений, гримасы плача. У более старших детей можно использовать часы, поднося их поочередно к ушам ребенка и следя за его реакцией. Понижение остроты слуха называется гипокаузией, потеря — глухотой, обострение слуха — гиперкаузией. Врожденная тугоухость, как правило, ведет к задержке психоречевого развития. Острота слуха в значительной степени является суммарным выражением слуховой функции (костная, воздушная проводимость, состояние нервных путей). Различия костной и воздушной проводимости с помощью клинических проб относятся к специализированным методам. Более детально остроту слуха исследуют с помощью аудиографии, позволяющей оценить в графическом изображении восприятие отдельных тонов по частоте и громкости, отдифференцировать нарушения костной и воздушной проводимости.

Деятельность вестибулярного аппарата настолько тесно переплетается с работой других отделов нервной системы, что изолированные, чисто вестибулярные, симптомы встречаются редко, и, по сути, не являются строго специфичными. Тем не менее, необходимо оценить нарушение координации движений, нистагм. При поражении вестибулярного аппарата часто отмечается головокружение, которое может возникать приступообразно, иногда только при определенных положениях головы и туловища (например, только при стоянии или ходьбе). Иногда больному кажется, что все предметы вокруг него вращаются в определенном направлении против часовой стрелки, по часовой стрелке, или качается земля. В отдельных случаях головокружение усиливается при взгляде вверх, резких поворотах головы, может сопровождаться тошнотой, рвотой, затемнением сознания. Для поражения вестибулярного аппарата весьма характерно наличие системного головокружения, то есть окружающие предметы всегда вращаются в одну сторону и только при определенных положениях головы или всего тела.

Нистагм — непроизвольное ритмичное подергивание глазного яблока. Его легче обнаружить при крайних отведениях глазных яблок, во время исследования III, IV, VI пар черепных нервов. По направлению движений различают горизонтальный, вертикальный, ротаторный нистагм.

Нарушения координации движений выявляются при оценке статической координации тела, проведении указательной (пальценосовой) пробы, выявлении симптома промахивания, а также шаткой походки. Подобные нарушения могут наблюдаться и при поражении мозжечка. Способность сохранять равновесие тела (статическая координация) проверяется с помощью позы Ромберга. Подробное описание оценки статической координации приведено в разделе «исследование мышечной системы».

IX пара — языкоглоточный (n. glossopharyngeus) и **X пара** — блуждающий (n. vagus) нервы. Эти два нерва изучаются обычно вместе, так как имеют общие ядра в стволе мозга, совместно обеспечивая чувствительную и двигательную иннервацию глотки, гортани, мягкого неба.

Беззвучный (афония) голос ребенка или его расстройства (дисфония) могут быть обусловлены слабостью голосовых связок. При исследовании полости рта ребенка можно определить свисание или асимметрию мягкого неба, язычка (uvulae), снижение или выпадение глоточного, небного рефлексов (раздражение слизистой задней стенки глотки, мягкого неба шпателем ведет к адекватной реакции ребенка). Иногда возникает выливание жидкой пищи через нос (у маленьких детей — молока во время сосания). Может наблюдаться расстройство глотания (дисфагия) и поперхивание. IX и X пары ответственны за вкусовые ощущения задней трети языка. Исследование вкуса проводят раздельно на правой и левой стороне, на передних двух третях (VII пара) и задней трети языка. На высунутый язык пипеткой наносят определенной концентрации растворы сахара, поваренной соли, хинина, аскорбиновой кислоты и др. Ребенок должен назвать вкус наносимого раствора. После каждой пробы необходимо тщательно прополоскать рот. Различают гипогевзию — ослабление вкусовых ощущений; агевзию — утрату вкуса; гипергевзию — повышение вкусовых восприятий; дисгевзию — извращение вкуса.

Новорожденный реагирует на сладкий вкус сосанием и причмокиванием, на горький, соленый, кислый — выпячиванием губ, слюнотечением, сморщиванием лица, плачем, иногда двигательным беспокойством, криком. Изменения со стороны блуждающего нерва могут вызвать денервацию внутренних органов, нарушения сердечной деятельности, дыхания.

XI пара — добавочный нерв (n. accessorius).

При исследовании этого нерва осматривают, пальпируют грудиноключично-сосцевидную мышцу, ребенку предлагают произвести повороты головы в стороны, пожать плечами, поднять вытянутые руки выше горизонтальной линии. При поражении определяется опущение плеча, отхождение лопатки нижним углом от позвоночника, гипотрофия m. sternocleidomastoideus. Выявляется затруднение поворота головы, пожимание плечом, ограничение подъема руки выше горизонтальной линии. Изолированное поражение этого нерва встречается редко.

XII пара — подъязычный нерв (n. hypoglossus).

Поражение подъязычного нерва ведет к нарушению речи. Она становится неотчетливой, заплетающейся (дизартрия). Может отмечаться замедление речи, плохое произношение некоторых звуков и слов. Легкую дизартрию можно обнаружить при произношении трудно артикулируемых слов (например, «сыворотка из-под простокваши»). При анартрии язык неподвижен, речь становится невозможной. При осмотре обращается внимание на трофику и фибриллярные подергивания языка; асимметрию его положения во рту и при высовывании.

ДВИГАТЕЛЬНАЯ СФЕРА

Движение — одно из основных проявлений жизнедеятельности, имеющее рефлекторную природу. Все важнейшие функции организма реализуются, в конечном счете, движением, то есть сокращением мышц. Оценка двигательной сферы складывается из определения мышечного тонуса и двигательной активности. В связи с неразрывной связью нервной системы с мышечной системой методика оценки двигательной сферы приведена в разделе «Исследование мышечной системы».

СЕНСОРНАЯ СФЕРА

Широкий спектр окружающего влияния воспринимается человеком дифференцированно вследствие специализации рецеп-

торов. Интеграция получаемых сигналов происходит в высших отделах центральной нервной системы. Условно различают три основные группы рецепторов: экстерорецепторы (тактильные, болевые, температурные), проприорецепторы, расположенные в мышцах, сухожилиях, связках, суставах (дают информацию о положении конечностей и туловища в пространстве, степени сокращения мышц) и интерорецепторы (хеморецепторы, барорецепторы), расположенные во внутренних органах.

Исследование **чувствительной** сферы частично приведено при описании оценки черепно-мозговой иннервации (I, II, VII, XI, X пары — оценка обоняния, зрения, слуха, вкуса). Кроме того, исследуется поверхностная (тактильная, температурная, болевая) и глубокая чувствительность (мышечно-суставное чувство, чувство давления и массы, вибрационная чувствительность). Различают также сложные виды чувствительности (чувство локализации, дискриминационная чувствительность, кинестетическая чувствительность, двухмерно-пространственное чувство, стереогноз), которые обусловлены сочетанной деятельностью разных типов рецепторов и высших корковых центров.

Поверхностная чувствительность

Тактильная чувствительность оценивается при прикосновении к коже ребенка кусочком ваты или кисточки. Наиболее чувствительными участками являются кончики пальцев, красная кайма губ, половые органы. Ребенка просят закрыть глаза и отвечать «да» при прикосновении и «нет» при отсутствии прикосновения. Раздражения наносят с неодинаковым интервалом, возникающие ощущения сравнивают на симметричных участках. О тактильной чувствительности новорожденного судят по возникновению ряда безусловных рефлексов. На прикосновение к ресницам и векам ребенок закроет глаза. Дотрагивание до губ и языка вызовет сосательные движения. При раздражении кожи щеки ребенок повернет голову в сторону раздражителя. Поглаживание подошвы вызовет тыльное сгибание пальцев ног. Дотрагивание до ладони — хватательный рефлекс. В более старшем возрасте (3–4 мес) о сохранении тактильной чувствительности можно сделать заключение, наблюдая за тем, как ребенок ощупывает свои руки, ноги, грудь матери. У ребенка второго полугодия жизни щекотание стоп, шеи, подмышечных впадин вызовет ответную эмоциональную реакцию (плач, смех).

Температурная чувствительность определяется прикладыванием к коже пробирок с холодной и теплой водой. Ребенок грудного возраста на температурное радражение реагирует положительными или отрицательными эмоциями. Ребенок старшего возраста отвечает «тепло» или «холодно», различая перепады температуры в 1–2 °С.

Болевая чувствительность. Ребенка просят закрыть глаза и наносят ему уколы острием булавки, чередуя их с прикосновением тупого конца булавки. Ребенок различает раздражения, отвечая «остро» и «тупо». В грудном возрасте ребенок реагирует на укол беспокойством, криком.

Глубокая чувствительность

Мышечно-суставное чувство — чувство положения туловища и конечностей в пространстве — изучают при помощи нерезких пассивных движений (сгибание, разгибание, приведение, отведение) в крупных и мелких суставах (чаще всего используют конечности). Ребенок, лежащий с закрытыми глазами, должен определить объем и направление движений или показать направление движений на другой конечности.

Чувство давления у детей оценивается редко и определяется по способности локализовать давление, производимое на тот или иной участок тела, и уловить разницу в степени производимого давления.

Чувство массы исследуют путем дифференциации предметов одинаковой величины и формы, но разной массы, положенных на ладонь больного.

Вибрационная чувствительность оценивается прикладыванием ножки вибрирующего камертона (у детей чаще используется камертон с числом колебаний 256 в 1 мин) к участкам поверхности тела, расположенных над костью (тыл кисты, стопы, суставы).

Сложные виды чувствительности

Чувство локализации исследуют путем точного узнавания ребенком при закрытых глазах места раздражения, нанесенного на кожу.

Дискриминационная чувствительность — способность раздельно воспринимать два одинаковых раздражения, одновременно наносимых на кожу. Применяют циркуль Вебера, ножки которого сдвигают до тех пор, пока ощущение двойного прикосновения не станет восприниматься как одно. Дискриминационная чувствительность на разных участках различна и определяется количеством рецепторов, имеющихся на единице площади. Чувство дискриминации наиболее выражено на ладонной поверхности пальцев рук, языке, губах (1–2 мм), тогда как в межлопаточной области, на задней поверхности шеи дискриминационная чувствительность составляет 60–70 мм.

Кинестетическую чувствительность исследуют путем смещения складки кожи (ребенок с закрытыми глазами должен распознать направление смещения).

Двухмерно-пространственное чувство определяют, предлагая ребенку при закрытых глазах определить цифры, буквы, фигуры, начерченные тупым предметом на его коже.

Стереогностическое чувство: ребенок с закрытыми глазами должен на ощупь различить предметы, вложенные в его руку (монету, шарик, ключ, карандаш и т. д.).

Расстройства чувствительности многообразны, возможны их количественные и качественные изменения. Под количественными изменениями подразумевается понижение или повышение порога чувствительности, то есть неадекватное восприятие сил раздражения. К качественным изменениям можно отнести искаженное восприятие таких характеристик раздражения, как локализация, кратность, направленность. Полное выпадение всех видов чувствительности называется полной, или тотальной анестезией, снижение — гипестезией, повышение — гиперестезией. Анестезия половины тела обозначается как гемианестезия, одной конечности — как моноанестезия. Выпадение отдельных видов чувствительности называется парциальной анестезией (выпадение болевой чувствительности — анальгезия, выпадение тактильной чувствительности — собственно анестезия, температурной — термоанестезия, стереогноза — астереогноз). Дизестезия — извращение чувствительности (холодовое раздражение воспринимается как тепловое, прикосновение — как давление и т.д.). При гиперпатии отсутствует чувство локализации ощущений, имеются неприятные оттенки боли. Аллохейрия — нарушение,

при котором исследуемый локализует раздражение не в том месте, где оно наносится, а на противоположной половине тела, обычно на симметричном участке. При полиестезии одиночное раздражение воспринимается как множественное. При парестезии ощущения (например, холода, онемения, покалывания, «ползания мурашек») возникают без нанесения внешних раздражителей. Кроме того, при определении чувствительности может отмечаться боль (местная, проекционная, иррадиирующая, отраженная или тупая, режущая, острая, колющая, жгучая). Приступообразные боли жгучего характера, усиливающиеся при прикосновении, дуновении ветра, волнении и локализующиеся в области пораженного нерва называются каузалгией. В таких случаях охлаждение и смачивание уменьшает страдание. У больных после ампутации конечности могут наблюдаться фантомные боли.

РЕФЛЕКТОРНАЯ ДЕЯТЕЛЬНОСТЬ

Исследование рефлексов тесно связано с чувственной, двигательной сферой и позволяет судить об уровне поражения головного и спинного мозга. Пожизненные безусловные автоматизмы можно разделить на рефлексы со слизистых оболочек (корнеальный, конъюнктивальный, глоточный, небный, анальный), кожные рефлексы (верхний, средний, нижний брюшные, кремастерный, подошвенный), сухожильные рефлексы (нижнечелюстной, сгибательно-локтевой, разгибательно-локтевой, коленный, ахиллов), надкостничные рефлексы (надбровный, пястно-лучевой или карпорадиальный, реберно-абдоминальный, лобковый), суставные рефлексы (Лери, Майера). Для исследования рефлексов (кроме рефлексов со слизистых) используют неврологический молоточек, у трудных детей их можно вызвать постукиванием согнутым III пальцем руки. У новорожденных сухожильные рефлексы можно вызвать к концу первой недели жизни, ахиллов рефлекс более четко вызывается к 3–4 мес жизни (после снятия физиологического гипертонуса мышц-сгибателей ног). Брюшные рефлексы непостоянны, наиболее отчетливо вызываются со второго полугодия жизни, когда ребенок начинает самостоятельно садиться. Ниже приводится методика наиболее часто исследуемых рефлексов в практике врача-педиатра общего профиля.

Корнеальный рефлекс — при дотрагивании ваткой до роговой оболочки происходит быстрое смыкание век.

Конъюнктивальный рефлекс — при прикосновении ваткой к склере происходит быстрое смыкание век.

Глоточный рефлекс — при прикосновении шпателем к задней стенке глотки возникают позывы на рвоту, общая двигательная реакция.

Небный рефлекс — при прикосновении шпателем к мягкому нёбу возникает его сокращение и приподнимание.

Брюшные рефлексы — вызываются симметричным штриховым радражением кожи с боков к середине живота параллельно правой и левой реберным дугам (*верхний*), горизонтально с обеих сторон от пупка (*средний*), и параллельно паховым складкам (*нижний*). В ответ на раздражение сокращаются соответствующие брюшные мышцы.

Кремастерный рефлекс — в ответ на штриховое раздражение кожи внутренней поверхности бедра в его верхней части у мальчиков происходит сокращение мышцы, приподнимающей яичко.

Сгибательно-локтевой рефлекс — врач берет руку ребенка, полусогнутую в локтевом суставе, в свою левую руку, а правой наносит удар молоточком по сухожилию над локтевым сгибом. При этом происходит сгибание предплечья.

Коленный рефлекс можно проверять и в положении лежа, и в положении сидя. Если ребенок лежит, то врач подводит левую руку под колени, приподнимая ноги так, чтобы они свободно свисали и не соприкасались, а правой наносит отрывистый удар по сухожилию надколенника. Если рефлекс исследуют сидя (на жестком стуле), ребенок поочередно закидывает ногу на ногу. Чтобы избежать активного мышечного напряжения, ребенка следует отвлечь разговором или попросить его посчитать. Можно использовать *прием Ендрашика* — ребенок сжимает пальцами одной руки пальцы другой руки и со всей силы растягивает их в стороны. Рефлекс проявляется в разгибании голени.

Ахиллов рефлекс также можно проверять в зависимости от возраста и состояния ребенка в положении лежа и сидя. В положении ребенка лежа на животе врач левую руку подводит под голеностопный сустав, сгибая голени так, чтобы они не соприкасались и стопы свободно свисали, а правой рукой наносит удар по ахиллову сухожилию. Во втором случае ребенка ставят на колени на жестком

стуле или кушетке так, чтобы стопы свешивались. Рефлекс проявляется в подошвенном сгибании стопы.

Подошвенный рефлекс — при раздражении рукояткой молоточка наружного края подошвы происходит сгибание пальцев стопы.

Целью исследования рефлексов является определение их повышения (гиперрефлексия), снижения (гипорефлексия), отсутствия (арефлексия). Учитывается симметричность вызывания парных рефлексов.

Особое внимание уделяется исследованию безусловной рефлекторной деятельности новорожденного и детей грудного возраста. В процессе развития ребенка, созревания различных отделов нервной системы происходит редукция целого ряда безусловных автоматизмов, которая свидетельствует о последовательном включении сложных моторных актов. На основе безусловнорефлекторной деятельности формируются условнорефлекторные связи (ползание по Бауэру — самостоятельное ползание, рефлекс опоры — самостоятельное стояние, хватательный рефлекс — произвольное хватание и т. д.). Из большого количества описанных безусловных рефлексов целесообразно выделить группу наиболее важных для диагностики, для оценки нервно-психического развития ребенка. При исследовании должны соблюдаться оптимальные условия. Рефлексы будут отчетливы, если вызываются в спокойной обстановке, когда ребенок не испытывает явлений дискомфорта, а наносимые раздражения не причиняют ему боли. Если ребенок беспокоен, сонлив, исследование лучше провести в другое время. Для получения более достоверных сведений целесообразно обследование повторить в течение дня. Исследуя безусловнорефлекторную деятельность, необходимо учитывать не только наличие и силу того или иного рефлекса, но и полноту, быстроту угасания.

Безусловные рефлексы систематизируют по локализации:

- Рефлексы со стороны глаз — мигания, ослепления (Пейпера), «заходящего солнца».
- Рефлексы со стороны лица — сосания, поисковый (Куссмауля), хоботковый.
- Рефлексы со стороны рук — верхний хватательный, Робинсона, ладонно-рото-головной (Бабкина), объятия (Моро).
- Рефлексы со стороны туловища — Галанта, Переза.

– Рефлексы со стороны ног — нижний хватательный, опоры, автоматической ходьбы, Бабинского.

– Рефлексы положения — плавания, ползания (Буэра), асимметричный шейный тонический (Магнуса–Клейма), симметричный шейный тонический, тонический лабиринтный, цепные симметричные рефлексы, реакции равновесия.

При систематизации безусловных рефлексов по уровню их вызывания можно выделить:

– Сегментарные двигательные автоматизмы, обеспечивающиеся сегментами мозгового ствола (оральные автоматизмы). Рефлексы Бабкина, Куссмауля, хоботковый, сосательный.

– Сегментарные двигательные автоматизмы, обеспечивающиеся сегментами спинного мозга (спинальные автоматизмы). Рефлексы опоры, автоматической ходьбы, Бауэра, защитный, верхний и нижний хватательный, Робинсона, Бабинского, Галанта, Переза, Моро.

– Надсегментарные позотонические автоматизмы, обеспечивающиеся центрами продолговатого мозга (миелэнцефальные позотонические автоматизмы). Рефлексы Магнуса–Клейма, симметричный шейный тонический, тонический лабиринтный.

– Надсегментарные позо-тонические автоматизмы, обеспечивающиеся центрами среднего мозга (мезэнцефальные позотонические автоматизмы). Цепные симметричные рефлексы, Ландау, рефлексы равновесия.

Ниже приведена методика исследования наиболее часто исследуемых рефлексов с указанием сроков выявления:

Рефлекс **Моро** вызывают разными способами:

– ребенка, находящегося на руках врача, резко опускают сантиметров на 20, затем приподнимают до исходного положения;

– быстрым движением разгибают нижние конечности;

– наносят короткий удар по поверхности, на которой лежит ребенок, на расстоянии 15–20 см от его головы;

– взяв ребенка за ноги, перемещают его по поверхности, на которой он лежит, на 10–15 см.

В ответ на эти действия ребенок отводит руки в стороны и разгибает пальцы (иногда с тремором) — I фаза, затем возвращает руки в исходное положение, как бы обхватывая себя — II фаза. Рефлекс угасает к 4–5 мес жизни.

Асимметричный шейный тонический рефлекс (Магнуса–Клейма) — при повороте головы лежащего на спине ребенка (нижняя челюсть доводится до уровня плеча) происходит разгибание конечностей, к которым обращено лицо, и сгибание противоположных. Более постоянна реакция верхних конечностей (поза стрелка из лука). Рефлекс угасает к 2 мес жизни.

Симметричный тонический шейный рефлекс — при пассивном сгибании головы ребенку, лежащему на спине, происходит повышение тонуса сгибателей в руках и разгибателей в ногах. Об изменении мышечного тонуса можно судить пальпаторно по изменению сопротивления при пассивных движениях в конечности. Рефлекс угасает к 2 мес жизни.

Лабиринтный тонический рефлекс — у ребенка, лежащего на спине, повышен тонус в разгибателях шеи, спины, конечностей. При повороте ребенка на живот отмечается увеличение тонуса сгибателей шеи, спины, конечностей. Рефлекс угасает к 2 мес жизни.

Поисковый (ориентировочно-пищевой, искательный, Куссмауля) рефлекс — поглаживание пальцем в области угла рта (не прикасаясь к губам) вызывает опускание угла рта и поворот головы в сторону раздражителя. Рефлекс угасает к 3–4 мес жизни.

Ладонно-ротовой рефлекс (Бабкина) — надавливание на область ладони (около тенаров) вызывает открывание рта и сгибание головы. Рефлекс исчезает к 2–3 мес жизни.

Хоботковый рефлекс — быстрый легкий удар пальцем по губам вызывает сокращение m. orbicularis oris, вытягивание губ «хоботком». Рефлекс исчезает ко 2–3-му месяцу жизни.

Верхний хватательный рефлекс — схватывание и удержание пальцев, вложенных в ладони ребенка. Иногда ребенок настолько сильно обхватывает пальцы врача, что его можно приподнять вверх (рефлекс Робинсона). Рефлекс угасает к 3–4 мес жизни.

Нижний хватательный рефлекс (Вёркома) — при надавливании пальцем на подошву в области II–III пальцев происходит

подошвенное сгибание пальцев. Рефлекс угасает к 3–4-му месяцу жизни.

Рефлекс **Кернига** – у лежащего на спине ребенка с ногой, согнутой в коленном и тазобедренном суставах под углом 90 °, нельзя полностью разогнуть ногу в колене. Рефлекс угасает к 3–4-му месяцу жизни.

Рефлекс **Бабинского** – при штриховом раздражении подошвы по наружному краю стопы в направлении от пятки к пальцам происходит тыльное разгибание большого пальца и подошвенное сгибание (или веерообразное расхождение) остальных пальцев. В отношении физиологичности этого рефлекса сегодня нет однозначной трактовки. Считается, что рефлекс должен угаснуть к моменту самостоятельного стояния и ходьбы ребенка. В более старшем возрасте при штриховом раздражении подошвы отмечается сгибание всех пальцев (безусловный подошвенный рефлекс).

Рефлекс **ползания** (Бауэра). Ребенка выкладывают на живот. При прикладывании к подошвам ладони ребенок отталкивается от нее ногами. Нередко ребенок совершает ползающие движения и без прикладывания к подошвам ладони (спонтанное ползание). Рефлекс угасает к 4 мес жизни.

Рефлекс **опоры** – поставленный на опору и удерживаемый подмышки ребенок выпрямляет туловище и стоит на полусогнутых ногах на полной стопе. Рефлекс угасает к 1–1,5 мес жизни.

Рефлекс **автоматической ходьбы** – при наклоне вперед у ребенка, поставленного на опору и удерживаемого подмышки, появляются шаговые движения. Рефлекс угасает к 1–1,5 мес жизни.

Туловищная выпрямительная реакция – при соприкосновении стоп ребенка, лежащего на животе с опорой (ладонь врача), наблюдается выпрямление головы. Формируется с конца 1-го месяца жизни.

Верхний рефлекс **Ландау** – ребенок в положении на животе поднимает голову, верхнюю часть туловища, опираясь руками на поверхность. Формируется с 4-го месяца жизни.

Нижний рефлекс **Ландау** – ребенок в положении на животе разгибает и приподнимает ноги. Формируется с 5–6-го месяца жизни.

Рефлекс Ландау хорошо определяется, если ребенка свободно положить грудью на ладонь врача. Ребенок изгибает позвоночник дугой, поднимая голову и выпрямленные ноги.

ВЕГЕТАТИВНАЯ НЕРВНАЯ СИСТЕМА

Симпатический и парасимпатический отделы вегетативной нервной системы регулируют деятельность внутренних органов, гладкой мускулатуры, железистого аппарата, трофику тканей, терморегуляцию и другие метаболические процессы. В основе этой регуляции лежат рефлекторные механизмы, то есть деятельность вегетативной нервной системы лежит вне сферы сознания, однако она заметно влияет на эмоциональный фон и общее самочувствие. Ее основу составляют сегментарные (спинной мозг, вегетативные узлы, симпатический ствол) и надсегментарные аппараты (лимбико-ретикулярный комплекс, гипоталамус). При исследовании вегетативной нервной системы особое значение придается следующим функциям:

1. Регуляция тонуса сосудов и сердечной деятельности (динамика артериального давления, пульса, рефлекс Даньини–Ашнера, солярный рефлекс, пробы Шелонга, клиностатическая, ортостатическая, определение дермографизма).
2. Регуляция секреторной деятельности желез (функции слюно- и слезоотделения).
3. Терморегуляция, регуляция обменных процессов, функций эндокринной системы (измерение температуры в 3 точках — подмышечные впадины и ректально каждые 3–4 часа в течение суток и более, функция потоотделения, проба Минора, эндокринные расстройства).
4. Иннервация гладкой мускулатуры (пиломоторный рефлекс, регуляция мочеиспускания и дефекации).
5. Вегетативная иннервация глаз (зрачковые реакции, аккомодация, положение глазного яблока в глазнице, поднимание верхнего века).

Некоторые методы исследования вегетативной нервной системы изложены в соответствующих разделах (исследование кожных покровов, сердечно-сосудистой системы).

Вегетативная нервная система у новорожденного незрела и функционально, и морфологически. Вегетативные расстройства в этом возрасте могут проявляться приступами цианоза, побледнением, покраснением, «мраморностью» кожных покровов, расстройством

ритма и частоты дыхания и сердечной деятельности, «игрой зрачков», икотой, зеванием, частыми срыгиваниями, рвотой, неустойчивым стулом, нарушением сна. Способность к слюно- и слезоотделению появляется только к концу 1-го—началу 2-го полугодия жизни. Регуляция мочеиспускания и дефекации формируется постепенно и чаще всего завершается к трехлетнему возрасту ребенка.

Расстройства вегетативной нервной деятельности у детей старшего возраста обычно сопровождаются целым рядом субъективных ощущений и жалоб. Это и непереносимость душных помещений, и укачивание в транспорте, и головокружение. Достаточно часто родители отмечают неустойчивость психической активности, «перепады» настроения у ребенка.

ВЫСШАЯ НЕРВНАЯ ДЕЯТЕЛЬНОСТЬ

Особенности исследования высшей нервной детельности в детском возрасте обусловлены тем, что детский организм и его нервная система находятся в состоянии непрерывного развития и совершенствования. Поэтому необходимо знание нормальных возрастных параметров высшей нервной деятельности. Становление высшей нервной деятельности детей дошкольного возраста более подробно приведено в разделе психомоторное развитие ребенка. У детей школьного возраста оценкой высшей нервной деятельности занимается целый ряд специалистов — невропатологи, психологи, психоневрологи, психиатры. Ниже приведена краткая ознакомительная схема оценки высшей нервной деятельности с точки зрения врача-педиатра.

1. Оценка **мышления** (интеллекта) основывается на изучении ряда показателей аналитико-синтетической деятельности ребенка, способности его логически оперировать словесными и наглядно-чувственными образами предметов, умении проникать в существо явлений, жизненных ситуаций и принимать адекватные самостоятельные решения. При врожденной задержке умственного развития (олигофрения) и приобретенном слабоумии (деменция) корковые и другие нервные функции утрачиваются. В зависимости от степени тяжести слабоумия различают ле-

бильность (легкая степень), имбецильность (среднетяжелая степень), идиотию (тяжелая степень).
2. Оценка **памяти** включает исследование возможности ребенка запоминать, фиксировать в памяти какие-либо сведения, а также воспроизводить информацию, зафиксированную в памяти. Различают нарушения смысловой, механической (элементарной), эмоциональной памяти. Возможно выявление диссоциации между этими видами памяти. Полная утрата памяти называется амнезией, частичная — гипомнезией, неспособность к математическим вычислениям — акалькулией, необычно развитая память — гипермнезией.
3. Оценка **внимания** включает исследование произвольного и непроизвольного внимания.
4. Оценка **речи** включает исследование качества устной и разговорной речи. Также исследуют рядовую и автоматическую речь, письмо, чтение. Различают экспрессивную (моторную) и импрессивную (сенсорную) речь. Корковое нарушение моторной речи называется речевой апраксией, сенсорной речи — речевой агнозией, сочетанное поражение — афазией. Системное недоразвитие речи вследствие поражения корковых зон в дореченом периоде — алалией. Нарушение звукопроизносительной стороны речи вследствие нарушения иннервации речевой мускулатуры — дизартрией.
5. Оценка **гнозиса** (узнавание) включает ориентировку ребенка в окружающей обстановке, способность к узнаванию формы и величины предметов, их пространственного положения, соотношения между собой. Также изучается возможность слухового, вкусового, зрительного, обонятельного, сенситивного гнозиса. В зависимости от уровня поражения различают зрительные, слуховые, сенситивные агнозии.
6. Оценка **праксиса** (способность целенаправленного действия) включает оценку действий, двигательных актов, приобретенных в процессе жизни от самых простых до самых сложных. В зависимости от качества поражения раличают моторную, идеаторную, конструктивную апраксию

Для оценки высшей нервной деятельности предложено достаточно большое количество различных методик. Наиболее извест-

ными являются комплексные тесты Стэнфорд–Бине по определению IQ (intelligence quotient) — коэффициента интеллектуальности (КИ), Векслера–Бельвью, метод установления последовательности событий по серии картинок, метод сравнения понятий, метод с использованием досок Сегена, метод Косса, метод с использованием куба Линка и др.

ИССЛЕДОВАНИЕ КОЖНЫХ, СЛИЗИСТЫХ ПОКРОВОВ, ПОДКОЖНОЙ КЛЕТЧАТКИ

Методика исследования в основном ограничивается осмотром и пальпацией, причем в исследовании кожных и слизистых покровов большее значение имеет осмотр.

АНАМНЕЗ

При обнаружении патологических изменений кожи (нарушение окраски, целостности, наличие сыпи, рубцов, шелушения и так далее) необходимо выяснить когда, где и как быстро появились изменения. Имеет значение характер распространения изменений, их динамика. Следует уточнить, с чем связывают родственники (или ребенок) обнаруженные патологические симптомы (пища, лекарства, недавно перенесенное заболевание, контакт с инфекциями и так далее), сопровождались ли кожные изменения температурной реакцией, зудом. При наличии сыпи (экзантемы) порядок расспроса может быть следующим:

1. Характер сыпи. Различают мономорфные экзантемы, представленные каким-либо одним видом первичных морфологических элементов кожи (розеолезная, петехиальная, папулезная экзантема и др.) и полиморфные, представленные несколькими видами первичных морфологических элементов (розеолезно-петехиальная, пятнисто-папулезная экзантема и так далее). Ложный полиморфизм характеризуется наличием одного вида первичного и нескольких видов вторичных морфологических элементов.
2. Время появления первых элементов сыпи, одномоментность или определенная последовательность высыпаний.

3. Обильность высыпаний. Выделяют единичные элементы (указывается их число), необильную сыпь (быстро сосчитываемая при осмотре), обильную сыпь (множественные несосчитываемые элементы). В последнем случае часто отмечается тенденция к слиянию между собой отдельных элементов сыпи.
4. Локализация. Выделяют распространенную и ограниченную сыпь. В последнем случае указывают все части тела, на которых имеется сыпь (голова, туловище, сгибательные или разгибательные поверхности конечностей и так далее). Экзантемы могут располагаться симметрично и асимметрично.
5. Наличие или отсутствие на фоне экзантемы ряда субъективных ощущений — зуд, жжение, покалывание, болезненность.
6. Динамические изменения первичных элементов сыпи, особенности ее вторичных элементов (характер и локализация шелушения, время отпадения корочек и так далее).

ОСМОТР КОЖНЫХ ПОКРОВОВ

Как правило, осмотр проводится сверху вниз («с головы до пят»), при этом без внимания исследователя не должна остаться кожа волосистой части головы, за ушными раковинами, в подмышечных впадинах, паховых областях, под и между ягодицами, в межпальцевых промежутках. У детей периода новорожденности тщательно осматривают кожные складки, которые разворачивают или слегка растягивают.

Осмотр ребенка необходимо проводить в теплом, хорошо освещенном помещении, руки исследующего должны быть чистыми, теплыми и сухими, обследование не должно вызывать болевых ощущений. Если в силу определенных обстоятельств ребенка невозможно раздеть полностью, целесообразно обнажать его последовательно, по ходу осмотра. Методика включает в себя описание окраски кожи и видимых слизистых оболочек, чистоты кожи (наличие сыпи), состояние подкожных вен и венозных капилляров.

У новорожденных особого внимания требует осмотр области пупка. При этом, помимо плохого заживления, можно выявить мокнутье ранки, разрастание грануляционной ткани на ее дне, серозное или серозно-гнойное отделяемое, которое может засыхать в

корочки. После кровотечения могут оставаться небольшие, иногда кровоточащие язвочки. Наличие гиперемии и отечности кожи вокруг пупочной ранки, появление на передней стенке живота красных полос, расширение поверхностных вен являются крайне тревожными признаками. При пальпации в таком случае можно выявить утолщенные и уплотненные артерии и вены. При поражении пупочной вены круглый тяж пальпируется по средней линии живота над пупком, а при поражении артерий — с двух сторон, ниже пупка и сбоку.

Обычно кожа здорового ребенка имеет *нежно-розовую* окраску. В некоторых случаях она может быть *бледной*, с *землистым* или *землисто-серым*, *бронзовым* оттенками, приобретать мраморный рисунок.

При выявлении *цианотичности* кожных покровов выделяют тотальный (вся поверхность тела) и регионарный цианоз (перioральный — вокруг рта, периорбитальный — вокруг глаз, носогубного треугольника, акроцианоз — синюшное окрашивание дистальных участков тела — кончика носа, мочек ушей, губ, кончика языка, дистальных отделов кистей и стоп).

Возможно наличие *гиперемии* кожи, как распространенной, так и ограниченной (например, яркий румянец щек).

При ряде заболеваний возникает *желтушность* кожи, нередко сочетающаяся с иктеричностью склер и слизистых оболочек.

Иногда у новорожденных и детей грудного возраста могут отмечаться так называемые «монголоидные пятна» — ограниченные, округлые, неправильной формы синеватые пятна в поясничной и крестцовой областях. Они могут достигать более 10 см в диаметре и часто трактуются как гемангиомы. Характерны для представителей монголоидной расы (или европеоидной расы в бассейне Средиземного моря). Обусловлены скоплением пигментных клеток, расположенных в дерме. Обычно в возрасте старше трех лет эти пятна самостоятельно бесследно исчезают.

Телеангиэктазии («сосудистые звездочки», сосудистые «родимые пятна»), вызванные неправильным развитием мелких кровеносных сосудов в эмбриональном периоде — не столь редкая находка при осмотре кожи детей грудного возраста. Они выглядят как различной величины красные пятна с синеватым оттенком, состоящие из отчетливо различаемых мелких кровеносных сосудов, слегка выступающих над уровнем кожи и бледнеющих при надавливании. У

новорожденных чаще располагаются в области затылка, бровей, лба (по границе волосистой части головы). Исчезают самостоятельно в течение первых полутора лет жизни. Телеангиэктазии могут быть не только врожденными, но и приобретенными в результате различных заболеваний.

При осмотре непременно фиксируется внимание на возможных локальных расширениях венозной сети в верхней части спины, груди, на голове, в области передней брюшной стенки.

Констатация «чистой кожи» обследуемого ребенка в первую очередь предусматривает отсутствие сыпи, а также кровоизлияний, шелушения, расчесов и так далее. Высыпание на коже (экзантема) требует уточнения характера сыпи и имеет очень большое диагностическое значение.

Клинически кожные сыпи разделяют в зависимости от составляющих ее морфологических элементов на первичные и вторичные. К первичным морфологическим элементам относятся пятно, папула, бугорок, узел, волдырь, пузырек, пузырь, гнойничок.

Пятно (macula) — ограниченное, располагающееся на уровне поверхности кожи, различных очертаний изменение цвета кожи, по плотности не отличающееся от окружающих тканей. Пятнистые (макулезные) элементы по своему генезу и, соответственно, клиническим особенностям разделяют на воспалительные и невоспалительные.

Появление воспалительных пятен обусловлено расширением сосудов дермы. Они имеют окраску от бледно-розовой до синюшно-красной, исчезают при надавливании пальцем, предметным стеклом или растягивании кожи над элементом. В зависимости от размеров макулезную воспалительную сыпь разделяют на следующие виды:

– *розеолезная* (пятна менее 5 мм). Множественные розеолы размером 1–2 мм описываются как мелкоточечная сыпь;
– *мелкопятнистая* (пятна размером 5–10 мм);
– *крупнопятнистая* (пятна размером 10 – 20 мм);
– *эритематозная* (пятна размером более 20 мм).

Воспалительные пятна в динамике могут бесследно исчезать или оставлять после себя временную гиперпигментацию за счет скопления меланина или шелушение (десквамацию).

Невоспалительные пятна характеризуются отсутствием воспалительных изменений в коже. При надавливании пальцем, предметным стеклом или растягивании они не исчезают. Различают следующие виды невоспалительных пятен:

– геморрагические элементы. Они обусловлены кровоизлияниями в кожу. Точечные кровоизлияния называют *петехиями*. Множественные геморрагические элементы округлой формы размером до 5 мм описываются как *пурпура*. Кровоизлияния неправильной формы размерами больше 5 мм — как *экхимозы*. Геморрагии, расположенные линейно, в виде полосок, называют *вибицес*. Цвет геморрагических элементов может иметь различные оттенки — красный, синевато-красный, желто-зеленый, желтый, синий. Это связано с последовательным превращением гемоглобина в гематоидин и гемосидерин;
– гиперпигментированные (гиперхромные) пятна, обусловленные отложением пигмента меланина — *невусы*. Различают врожденные и приобретенные невусы. Их цвет может колебаться от желтого, коричневого до черного;
– депигментированные (ахромные) элементы — обусловлены недостатком или полным отсутствием меланина. Мелкие, депигментированные элементы описываются как *лейкодерма*. Крупные, различной формы депигментированные участки кожи называются *витилиго*. Врожденное диффузное отсутствие или недостаточное отложение меланина в коже и волосах головы, бровей, ресниц указывает на *альбинизм*.

Узелок (papula) — бесполостной элемент различной формы (сферический, усеченный, остроконечный), небольших размеров (2–3 мм), возвышающийся над поверхностью кожи. При пальпации отмечается плотность. Появляется вследствие скопления воспалительного клеточного инфильтрата в верхних слоях дермы или в результате разрастания поверхностных слоев кожи. Окраска папул может быть различной — цвет неизмененной кожи, коричневый, фиолетовый, красный с синюшным оттенком, желтовато-серый. При слиянии между собой папулы могут образовывать бляшки или целые площадки, занимающие значительные участки кожи (например, с ладонь). Папулы после разрешения оставляют временную пигментацию или депигментацию, шелушение кожи, а в случаях инфицирования трансформируются в пустулы.

Бугорок (tuberculum) — ограниченный, плотный, бесполостной элемент, выступающий над поверхностью кожи или находящийся на ее уровне. Внешне похож на папулу. Также возникает в результате развития воспаления, клеточный инфильтрат которого охватывает всю дерму. В отличие от папул, бугорки часто подвергаются некрозу с образованием язв и последующей рубцовой атрофией кожи.

Узел (nodus) — ограниченное, плотное, округлой формы образование диаметром 5–10 см, залегающее в глубоких слоях дермы и подкожной жировой клетчатке. Может возвышаться над уровнем кожи, или определяться лишь пальпаторно. Нодулярные морфологические элементы кожи могут быть воспалительного генеза. В таких случаях кожа над узлом гиперемирована и болезненна при пальпации. Невоспалительные узлы могут встречаться при новообразованиях кожи. В таких случаях они безболезненны и состоят из разрастания соответствующего слоя. Нодулярные элементы могут бесследно исчезать или изъязвляться и рубцеваться.

Волдырь (urtica) — бесполостной элемент, возвышающийся над поверхностью кожи, размером от 2–3 до 10–20 мм и больше, имеющий склонность к слиянию, часто сопровождающийся зудом. Распространенная уртикарная сыпь называется крапивницей. Волдырь развивается вследствие ограниченного остро-воспалительного отека сосочкового слоя дермы с одновременным расширением капилляров. Окраска его может быть бледно-розового или красного цвета. Быстро и бесследно исчезает.

Пузырек (vesicula) — поверхностное (в пределах эпидермиса) полостное образование размером 1–5 мм, несколько выступающее над поверхностью кожи, наполненное прозрачным, чаще серозным или кровянистым содержимым. Пузырек может подсыхать с образованием корочки, либо вскрываться, образуя мокнущую поверхность — эрозию. При инфицировании трансформируется в гнойничок. После разрешения пузырек оставляет временную гиперпигментацию (депигментацию) или исчезает бесследно.

Пузырь (bulla) — образование, аналогичное пузырьку, но имеющее большие размеры (до 3–5 см и более), наполненное серозным или кровянистым содержимым. Расположен не только в верхних слоях эпидермиса, но и под ним. Обратное развитие буллезных элементов подобно таковому при везикулярной сыпи.

Гнойничок (pustula) — небольшой (1–10 мм) островоспалительный элемент с гнойным содержимым, богатым лейкоцитами, белками, окруженный розовым венчиком, который помимо эпидермиса может захватывать и более глубокие слои кожи. Чаще возникает при инфицировании папул и везикул, хотя может возникать и как первичный элемент. Пустулезный элемент, расположенный в области волосяного фолликула, называется *фолликулярным*, а в области протоков салных желез — *угри* (acne). После вскрытия пустул образуется желтая корочка, затем — нестойкая гиперпигментация, возможно — рубцы.

К вторичным морфологическим элементам относят пигментацию и депигментацию, чешуйку, корку, эрозию, трещину, ссадину, язву, рубец, рубцовую атрофию, лихенификацию, вегетацию.

Пигментация и депигментация. Гиперпигментированные пятна могут возникать в результате отложения меланина или гемосидерина в местах бывших первичных (узелки, пузырьки, гнойнички) и вторичных (трещины, эрозии) морфологических элементов. Гипопигментация (ложная лейкодерма) развивается после пятнисто-шелушащихся и папулезных элементов.

Чешуйка (squama) — скопление отторгающихся клеток рогового, а в ряде случаев и подлежащих слоев эпидермиса. Цвет чешуек может быть от грязно-серого до желтоватого и коричневого. Процесс отделения чешуек называется *десквамацией*. В зависимости от формы и величины чешуек различают мукообразное шелушение, когда из-за мелких отрубевидных чешуек поверхность кожи кажется посыпанной мукой, и пластинчатое шелушение (роговые пластинки различных размеров, вплоть до пергаментообразных масс, отделяющихся с обширных участков кожи).

Корка (crusta) — образуется в результате высыхания содержимого пузырьков, пузырей, гнойничков и отделяемого эрозий и язв. К высохшей жидкости присоединяются также остатки покрышки пузырька или гнойничка. Корки могут быть прозрачного или сероватого, желтого, зеленого или бурого цветов. Толщина корки зависит от величины и продолжительности экссудации.

Рубец (cicatrix) — заживление поврежденной кожи за счет образования в месте дефекта соединительной ткани. Рубец возникает после глубоких дефектов кожи вследствие изъязвления бугорков, глубоких пустул, узлов, а также после ожогов и ран. Свежие

рубцы имеют красный цвет, который со временем бледнеет. Они могут быть плотными и приподнимающимися над уровнем кожи за счет гипертрофии и уплотнения соединительной ткани (келоидные рубцы). Атрофические рубцы несколько ниже уровня кожи, ткань на этом месте истончена. Атрофические рубцы следует отличать от атрофии кожи — истонченных, слегка западающих участков кожи, лишенных нормального рисунка (вид «папиросной бумаги»). Рубцовая атрофия кожи возникает без предшествующего нарушения ее целостности.

Эрозия (erosio) — дефект кожи в пределах эпидермиса. Чаще развивается вследствие вскрытия пузырьков, пустул, нарушения целостности эпидермиса на поверхности папул. Эрозии могут развиться в результате мацерации нежной кожи ребенка в области складок при выраженных опрелостях. Обычно заживление проходит бесследно, но возможна временная депигментация.

Ссадина (excoriatio) — дефект кожи линейной формы, образующийся в результате травмы (расчесы, царапины). Ссадины могут быть поверхностными и глубокими. Заживление поверхностных ссадин проходит бесследно. Глубокие ссадины легко инфицируются, как правило, оставляя после себя рубец.

Трещины (rhagades) — линейные нарушения целостности кожи в виде разрыва, возникающие вследствие чрезмерной ее сухости и потери эластичности (перерастяжение, воспаление). Типичные места возникновения — в углах рта, межпальцевых складках, на ладонях, подошвах, в области ануса. Поверхностная трещина (в пределах эпидермиса) не оставляет следов. После заживления глубоких трещин (в пределах дермы) остаются линейные рубцы.

Язва (ulcus) — глубокий дефект кожи, достигающий дермы и даже подкожной жировой клетчатки, фасций, мышц, надкостницы, кости. Может образовываться на месте вскрытия или распада бугорков, узлов. Однако может возникать и первично вследствие нарушения крово- и лимфообращения. После заживления оставляет стойкий рубец.

Лихенификация (lichenificatio) — утолщение и уплотнение кожи, проявляющееся чрезмерным усилением кожного рисунка, гиперпигментацией, сухостью, а нередко и зудом. Чаще всего очаги лихенификации локализуются в локтевых и подколенных сгибах, в области лучезапястных и голеностопных суставов, паховых складках.

Вегетация (vegetatio) — сосочковидное утолщение кожи, возникшее вследствие разрастания шиповидного слоя эпидермиса и папилломатоза дермы при длительном воспалительном процессе. Чаще всего вегетации образуются в области папул и язв. Они склонны к эрозированию и инфицированию.

Стрии (striae) — рубцовые полоски вследствие растягивания кожи и надрыва кориума кожи при неповрежденном эпидермисе. Нередко выявляются у детей старшего возраста с ожирением. Чаще локализуются в верхней части бедер или на животе. Их цвет вначале светло-красный, затем серо-голубой, в последующем — белый.

Следует отдельно остановиться на кожных проявлениях экссудативного диатеза, который проявляется стойкими опрелостями в кожных складках с первого месяца жизни на фоне сухости кожи, сопровождаемой зудом. Могут отмечаться *гнейс* или себорея на волосистой части головы (жировые желтоватые чешуйки вокруг большого родничка и на темени), молочный струп (температурозависимое покраснение и далее шелушение кожи щек, уменьшающееся на улице при прохладной погоде). Нередко экссудативный диатез сопровождается эритематозно-папулезными или эритематозно-везикулярными высыпаниями на коже конечностей и туловища, а также строфулюсом (зудящие везикулы, наполненные серозным содержимым).

ОСМОТР ПРИДАТКОВ КОЖИ

К особенностям волосяного покрова можно отнести проявления **гипертрихоза** (избыточное оволосение туловища и конечностей), **гирсутизма** (несвойственное возрасту и полу оволосение в андрогензависимых зонах, в том числе рост бороды и усов). Чрезмерное выпадение волос с образованием участков облысения называется **алопеция**, которая может быть местной (региональной) или тотальной (включая отсутствие ресниц, бровей). Возможно наличие раннего или нетипичного оволосения в области гениталий. Также при оценке волосяного покрова следует обратить внимание на жесткость, истончение, ломкость, необычный цвет волос. При осмотре новорожденного можно отметить избыточную выраженность лануго (эмбриональный пушок), свойственную преждевременно родившимся детям.

Оценивая состояние ногтевых пластинок, обращают внимание на изменение формы (**«часовые стекла»**), цвета, поперечную исчерченность, истончение, ломкость, слоение. Для определения «часовых стекол» объективно пользуются симптомом ромба или **симптомом Скамрота** (*Scamroth*). Обычно между основаниями ногтей сведенных пальцев (указательных или двух других одноименных пальцев) имеется ромбовидное окошечко. При «часовых стеклах» окошечко исчезает вследствие разрастания соединительной ткани под основанием ногтя (рис. 34).

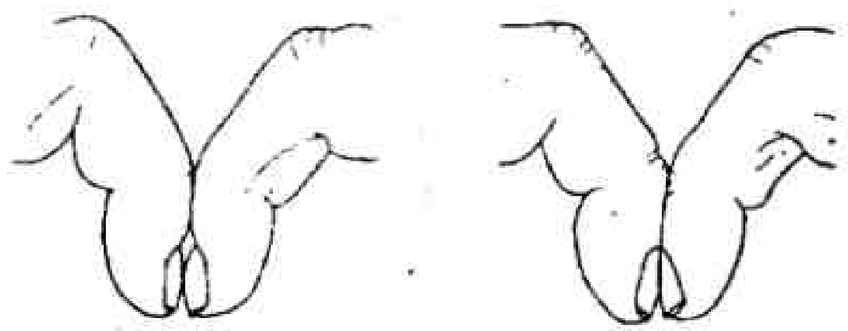

Рис. 34. Слева наличие ромбовидного окошка между основаниями ногтей, справа — «часовые стекла» [R. J. Gorlin,1994].

ОСМОТР СЛИЗИСТЫХ ПОКРОВОВ

Осмотр видимых слизистых оболочек включает в себя осмотр нижнего века, полости рта, зева, носа. Для осмотра конъюнктивы нижнее веко несколько оттягивается книзу. Определяется степень кровенаполнения слизистой (бледная, умеренная или резкая гиперемия) и изменение цвета (например, иктеричность, цианотичность). Отмечается наличие гнойных выделений, состояние секреции слезных желез. Кроме того, оценивается состояние склер, кожи век, ресниц, величина и форма зрачка.

Осмотр полости рта и зева, как процедуру неприятную для ребенка, следует проводить в конце обследования. При осмотре важно и необходимо достаточное освещение. При слегка открытом рте ребенка оценивают состояние углов рта и слизистой каймы зуб (наличие «заед», хейлита). Затем с помощью шпателя осматривают слизистые губ, щек, неба, десен, подъязычное пространство, состояние зубов. Для оценки состояния языка ребенка просят широко раскрыть рот и максимально высунуть язык. В последнюю очередь, при открытом рте ребенка и спокойном положении языка (находится в полости рта), легким надавливанием шпателя на корень языка осматривают зев, слизистую оболочку задней стенки глотки, миндалины. При осмотре зева не допускается высовывание языка, издавание ребенком каких-либо звуков (типа «а–а–а»). Иногда дети, боясь осмотра зева, сами раскрывают рот и высовывают язык. Осмотр в этом случае может дать представление только о наличии или отсутствии налетов, но недостаточен для детальной оценки. Кроме того, при таком исследовании у врача создается ложное представление о величине миндалин — они кажутся большими, чем в действительности. При необходимости, детей младшего возраста при осмотре зева приходится фиксировать. Для этого мать или помощник сажают ребенка на колени спиной к себе, ноги ребенка фиксируют между коленями помощника, правая рука держит туловище и руки, левая — голову (рис. 35).

Рис. 35. Фиксация ребенка при осмотре зева.

При осмотре полости рта и зева следует учитывать **цвет** слизистых оболочек (розовое окрашивание, бледность, гиперемия, цианотичность, желтушность), **их чистоту** (высыпания на слизистых покровах, или энантемы), **наличие** молочницы, афтозных изменений, **влажность**. Оценивают состояние десен (гиперемия, кровоточивость), зубов (их количество, наличие кариеса, изменений прикуса). Отмечают цвет, влажность, чистота языка, выраженность его сосочков (достаточная, гипертрофия, атрофия), возможное наличие «географического» рисунка. При осмотре миндалин учитывают увеличение их размеров, гиперемию, наличие рубцовых изменений, налетов, казеозных пробок. О гипертрофии небных миндалин I степени говорят, когда они занимают $^1/_3$ расстояния от небной дужки до средней линии зева; II степени — если они занимают $^2/_3$ этого расстояния; III степени — когда соприкасаются друг с другом. Обязательно описывают состояние задней стенки глотки (бледная или розовая, гиперемия, отечность, зернистость слизистой, наличие слизистого или гнойного отделяемого по задней стенке).

Для осмотра преддверия носа и носовых ходов исследователь, приподняв кончик носа большим пальцем правой руки, левой рукой отклоняет назад и фиксирует голову ребенка. Отмечается состояние слизистой, наличие выделений, свобода носового дыхания. Для оценки последнего ребенка просят глубоко дышать через нос, поочередно пережимая носовые ходы, надавливая на крылья носа. Затрудненное носовое дыхание, особенно при отсутствии выделений из полости носа, может указывать на увеличение носоглоточных миндалин (аденоидов), расположенных позади хоан и недоступных обычному осмотру. Хроническое препятствие носовому дыханию приводит к появлению гнусавого голоса, понижению слуха, храпу во время сна, нарушениям формирования прикуса, дизартриям, а также характерным изменениям выражения лица. Скудная, невыразительная мимика; маленький, узкий нос; постоянно открытый рот с толстыми губами. Все это придает лицу глуповатый вид.

ПАЛЬПАЦИЯ КОЖНЫХ ПОКРОВОВ

Пальпация кожи должна быть поверхностной. С ее помощью определяется влажность, температура, эластичность, возможная гиперестезия кожных покровов. При пальпации воспалительных инфильтратов, которую нужно проводить крайне осторожно, необходимо внимательно следить за мимикой ребенка.

Легким поглаживанием на симметричных участках тела определяется **влажность** кожи, которая может быть умеренной, повышенной за счет усиленного потоотделения (гипергидроз). Может констатироваться сухость и даже шероховатость. Особенно важно определение влажности в подмышечных областях, на ладонях и подошвах у детей препубертатного и пубертатного возраста. Определение влажности в области затылка имеет значение у детей грудного возраста. Обычно отмечается умеренная влажность кожных покровов.

Температура кожи у больных детей может быть повышенной и пониженной в зависимости от общей температуры тела. Для ее объективного определения проводят термометрию. Возможно также местное повышение или понижение температуры. Местное повышение температуры бывает в области воспаленных участков, при поражении суставов, похолодание конечностей — при спазме сосудов, при поражении центральной и периферической нервной системы.

Рис. 36. Определение эластичности кожных покровов.

Для определения **эластичности** кожи необходимо указательным и большим пальцами захватить кожу (без подкожного жирового слоя), а затем отнять пальцы. Если кожные складки расправляются сразу же после отнятия пальцев, то эластичность кожи считается нормальной. Если расправление кожных складок происходит постепенно, то эластичность кожи считается сниженной. Захватывать кожу в складки следует там, где мало подкожного жирового слоя: на тыльной поверхности кисти (рис. 36), на передней поверхности грудной клетки над ребрами, в локтевом сгибе. Эластичность кожи у детей раннего возраста определяется также на животе на уровне пупка.

К дополнительным методам исследования относится определение **дермографизма** — реакции капилляров кожи в ответ на механическое раздражение. Исследующий быстро проводит несколько штриховых раздражений по коже передней поверхности груди сверху вниз тупым предметом (рукояткой молоточка, спичкой, ручкой и так далее). По времени появления кожной реакции различают ранний (менее 30 с от раздражения) и поздний (после 50 с от раздражения) дермографизм (допустимы термины «быстрый», «медленный»). По цвету различают белый, красный, розовый, смешанный дермографизм. По выраженности различают ограниченный и разлитой дермографизм (индивидуальной особенностью вегетативной регуляции может быть валикообразный, возвышающийся дермографизм). По времени сохранения различают нестойкий (исчезает в течение 2–3 мин) и стойкий (держится более 5 мин). Белый, быстрый, нестойкий дермографизм, как правило, указывает на повышение тонуса симпатической нервной системы в вегетативной регуляции сосудистого тонуса, а выраженный красный возвышающийся дермографизм — на повышение тонуса парасимпатической нервной системы. Характер местного дермографизма зависит и от степени давления на кожу.

ИССЛЕДОВАНИЕ ПОДКОЖНОЙ КЛЕТЧАТКИ

В широкой педиатрической практике о количестве жировой ткани судят, используя почти исключительно косвенные методы, оценивая соотношение длины и массы тела, индекс массы тела.

Эти методы используются в оценке состояния питания и описаны в соответствующем разделе.

Общее представление о количестве и распределении подкожного жирового слоя можно получить при осмотре ребенка. Однако окончательное суждение можно сделать только после пальпации, причем не на одном участке тела, так как при ряде заболеваний отложение жира в различных местах оказывается неодинаковым.

Толщину подкожного жирового слоя определяют, захватив большим и указательным пальцами руки кожу и подкожную жировую клетчатку в складку. Местами определения толщины складок служат живот (горизонтально на уровне пупка и кнаружи от него), грудь (на уровне соска у края грудины), спина (под лопатками), конечности (внутренняя поверхность средней трети плеча и бедра), лицо (в области щек). Обычно подкожный жировой слой несколько толще на животе, тоньше на груди и составляет около 0,8–1,5 см у детей до трех лет (полученную величину делят пополам).

Более объективно, выраженность подкожного жирового слоя определяется по сумме толщины четырех складок по *Brook* (1971) с помощью специального измерительного циркуля — калипера, обеспечивающего строго определенное давление на кожу. В повседневной практике пользуются приблизительной оценкой «на глаз» складки, образуемой руками исследователя. Необходимо следить, чтобы складка была образована не только кожными покровами, но и всей подкожной жировой клетчаткой. Стандартными точками для измерения толщины подкожных жировых складок по Brook являются:

1. Область над m. biceps (рис. 37) — измеряется толщина складки, параллельной плечевой кости, над двуглавой мышцей плеча.
2. Область над m. triceps (рис. 38) — определяется толщина складки, параллельной плечевой кости, над трехглавой мышцей плеча.
3. Область «subscapularis» (рис. 39) — определяется толщина складки, параллельной углу лопатки, в подлопаточной области.

Рис. 37. Толщина подкожного жирового слоя в области бицепса.

Рис. 38. Толщина подкожного жирового слоя в области трицепса.

Рис. 39. Толщина подкожного жирового слоя в подлопаточной области.

4. Область «suprailiaca» (рис. 40) — измеряется толщина складки, параллельной пупартовой связке, под горизонтальной линией, проходящей через пупок и над линией, соединяющей передние верхние гребешки подвздошных костей.

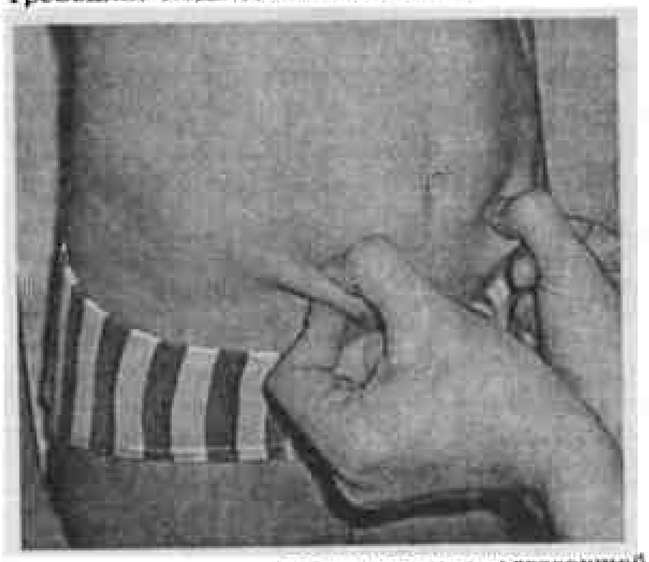

Рис. 40. Толщина подкожного жирового слоя над подвздошной областью.

Результаты исследования оцениваются по таблицам центильного распределения суммы толщины складок (миллиметры) в этих четырех стандартных точках (табл. 21).

Таблица 21

Таблица центильного распределения суммы толщины складок в четырех стандартных точках по Brook (А. В. Мазурин, И. М. Воронцов, 1985)

Возраст	Пол	Центили						
		5 %	10 %	25 %	50 %	75 %	90 %	95%
3 года	М	20,5	21,9	23,9	26,7	29,1	33,0	34,8
	Д	21,3	22,8	24,6	28,1	32,1	36,6	41,8
4 года	М	17,9	18,7	21,4	24,4	27,6	30,7	31,6
	Д	20,0	21,4	24,4	27,9	30,9	35,5	35,3
5 лет	М	17,9	16,8	20,6	23,4	25,8	28,9	32,7
	Д	18,4	19,3	21,9	25,5	30,9	36,4	42,3
6 лет	М	16,2	17,1	19,3	21,9	25,5	32,7	37,3
	Д	18,5	19,5	22,7	26,2	31,6	40,8	55,8
7 лет	М	14,0	21,0	25,0	26,0	32,0	40,0	65,0
	Д	17,0	23,0	29,0	34,0	38,0	47,0	57,0
8 лет	М	15,0	20,0	25,0	28,0	33,0	45,0	68,0
	Д	17,0	22,0	28,0	32,0	37,0	48,0	61,0
9 лет	М	19,0	22,0	26,0	29,0	34,0	44,0	65,0
	Д	20,0	25,0	33,0	37,0	42,0	58,0	71,0
10 лет	М	14,0	21,0	28,0	35,0	38,0	57,0	83,0
	Д	21,0	26,0	35,0	41,0	49,0	61,0	83,0
11 лет	М	17,0	22,0	29,0	33,0	38,0	59,0	96,0
	Д	20,0	25,0	34,0	40,0	47,0	60,0	88,0
12 лет	М	20,0	24,0	30,0	35,0	40,0	51,0	79,0
	Д	23,0	29,0	36,0	41,0	50,0	63,0	94,0
13 лет	М	20,0	25,0	32,0	37,0	44,0	60,0	80,0
	Д	25,0	32,0	42,0	52,0	55,0	65,0	75,0
14 лет	М	20,0	25,0	32,0	37,0	44,0	88,0	90,0
	Д	25,0	32,0	42,0	52,0	55,0	65,0	75,0
15 лет	М	21,0	23,0	29,0	34,0	39,0	60,0	87,0
	Д	32,0	39,0	48,0	55,0	64,0	78,0	94,0

О нормальном отложении жира говорят, если полученная величина находится в области от 25-го до 75-го центиля. Вероятная избыточность накопления жира определяется в области 90–95 центиля, а достоверная — при переходе за границу 95-го центиля. По аналогии делают заключение о недостаточном жироотложении.

Помимо количественной оценки отложения жира (достаточное, избыточное, недостаточное), обязательно отмечается **распределение** подкожного жирового слоя, которое может быть непропорциональным. При пальпации следует обращать внимание не только на количество, но и на качество подкожного жирового слоя, его консистенцию. У новорожденных, особенно недоношенных детей, может отмечаться диффузное уплотнение, охватывающее всю или почти всю подкожную жировую клетчатку, — **склерема**. Свободными от склеремы всегда остаются подошвы, ладони, гениталии. Наряду с уплотнением может наблюдаться и отечность подкожного жирового слоя — **склередема**. Склередема локализуется в области бедер, голеней, стоп, нижних отделов живота, гениталий и характеризуется появлением твердеющей припухлости кожи и тестоватой консистенции подкожной жировой клетчатки. Кожа над измененными участками бледновато-цианотичная, холодная на ощупь, не собирается в складку. Отечность от уплотнения отличается тем, что в первом случае при надавливании образуется углубление, которое постепенно исчезает, а во втором случае ямка при надавливании не образуется.

Интегральной оценкой, отражающей эластичность соединительнотканных структур, содержание жидкости во внутриклеточном, интерстициальном и сосудистом пространствах, служит **тургор мягких тканей**. Наибольшее значение он имеет у маленьких детей (примерно до трех лет). Определение тургора мягких тканей проводится при максимальной расслабленности мышц (в положении лежа) путем сдавливания всех мягких тканей в симметричных участках на внутренней поверхности плеча (рис. 41) и бедра (рис. 42).

При этом оценивают ощущение сопротивления или упругости сдавливаемых рукой тканей, которое и называется тургором. Если при этом определяется ощущение вялости или дряблости, то тургор мягких тканей считается сниженным.

Рис. 41. Определение тургора мягких тканей в области плеча.

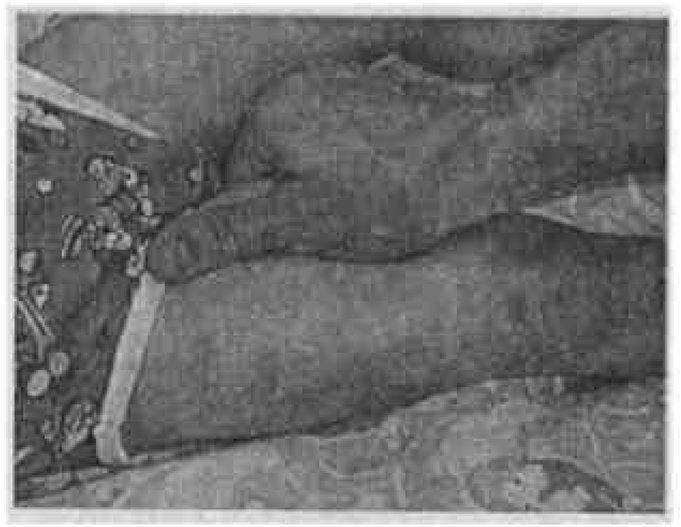

Рис. 42. Определение тургора мягких тканей в области бедра.

У детей раннего возраста хороший тургор тканей обусловлен высокой гидрофильностью кожи на фоне лучшего, по сравнению со взрослыми, кровоснабжения, и хорошей выраженностью подкожной жировой клетчатки.

ИССЛЕДОВАНИЕ ПЕРИФЕРИЧЕСКИХ ЛИМФАТИЧЕСКИХ УЗЛОВ

Исследование периферических лимфатических узлов проводится с помощью осмотра и пальпации, причем основным методом обследования следует считать пальпацию.

АНАМНЕЗ

При жалобах родителей или пациента на увеличение и (или) болезненность лимфатических узлов при сборе анамнеза следует обратить внимание на возможность предшествующей травмы или воспалительных изменений органов (тканей), анатомически связанных путями лимфооттока с конкретной группой лимфоузлов. Учитывают время появления подобных жалоб, динамику изменений со стороны лимфоузлов, а также возможную связь с инфекционной патологией. Следует уточнить возможный контакт с инфекционными больными.

ОСМОТР И ПАЛЬПАЦИЯ

Обнаружение лимфоузлов при осмотре всегда требует их пальпаторного исследования, поэтому эти два раздела объективного исследования уместно рассматривать вместе.

Для клинического исследования могут быть доступны четырнадцать групп лимфатических узлов: затылочные, заушные, задние шейные, передние шейные, подчелюстные, подбородочные, надключичные, подключичные, торакальные, подмышечные, паховые, бедренные, подколенные, локтевые. Пальпацию осуществляют симметрично II, III и IV пальцами. Прижимая узлы к более плотной ткани (мышечной, костной) нежными, поглаживающими (попе-

речными, продольными, круговыми) движениями пальцев, стремятся к ситуации, когда лимфоузел, прижатый к более плотной подлежащей ткани, «перекатится» под пальцами исследователя для получения всех необходимых характеристик.

Для каждой группы пальпируемых лимфатических узлов исследователь определяет следующие качества.

- **Наличие, симметричность, количество**. Если в каждой группе пальпируется не более трех лимфатических узлов, принято говорить о единичных лимфоузлах, более трех — о множественных.
- **Величина** (в миллиметрах, сантиметрах). Если лимфатический узел имеет округлую форму, необходимо указать его диаметр, если овальную форму — наибольший и наименьший размеры.
- **Консистенция.** Определяют мягкоэластические, плотно-эластические, плотные лимфатические узлы.
- **Подвижность.** Уточняют отношение к соседним лимфоузлам, окружающим тканям, коже, подкожной клетчатке. Лимфатические узлы могут быть подвижными, спаянными с окружающей тканью или между собой. В последнем случае говорят о «пакетах» лимфоузлов.
- **Чувствительность.** По субъективным ощущениям ребенка оценивают болезненность лимфоузлов при пальпации (болезненные, безболезненные).

В обычной ситуации практически всегда доступны пальпации подчелюстные, подмышечные, паховые лимфоузлы. Они единичные, не более 1 см в диаметре, мягкоэластические, подвижные, безболезненные.

1. **Затылочные** лимфатические узлы расположены в области прикрепления мышц головы и шеи к затылочной кости на фасции, под фасцией, под ременной мышцей головы. Собирают лимфу с кожи волосистой части головы и задней части шеи. Для их пальпации руки исследователя располагаются плашмя на затылочной кости (рис. 43), исследуя пальпируемую поверхность.
2. **Заушные** лимфатические узлы расположены позади ушной раковины на сосцевидном отростке височной кости. Собирают лимфу из наружного слухового прохода, с кожи теменной области и ушной раковины. Для их определения тщательно прощупывают область сосцевидного отростка (рис. 44).

Рис. 43. Пальпация затылочных лимфатических узлов.

Рис. 44. Пальпация заушных лимфатических узлов.

3. **Подбородочные** лимфатические узлы собирают лимфу с кожи подбородка и нижней губы, слизистой десен и зубов в области нижних резцов, языка. Для их пальпации врач слегка наклоняет голову ребенка вперед и фиксирует левой рукой. Сомкнутые и слегка согнутые пальцы правой руки располагаются на середине подбородочной области так, чтобы концы пальцев упирались в переднюю поверхность шеи. Затем, пальпируя по направлению к подбородку, пытаются прижать лимфатические узлы к краю нижней челюсти и определить их свойства (рис. 45).

Рис. 45. Пальпация подбородочных лимфатических узлов.

4. **Подчелюстные** лимфатические узлы собирают лимфу с кожи лица, слизистой оболочки носовой полости, десен, нёба, зубов, языка. Для их пальпации голова ребенка несколько опущена и фиксирована одноименной рукой исследователя (при пальпации слева — левой, при пальпации справа — правой). При наклоненной голове достигается максимальное расслабление диафрагмы рта, что способствует более точному результату. Четыре пальца полусогнутой кисти исследователя подводятся под нижний край челюсти (рис. 46), где и проводится пальпация. Достаточно часто за лимфатический узел можно принять слюнную железу. Для их различия нужно помнить, что слюнные железы покрыты плотной фасцией и их обычно не удается захватить пальцами. Подчелюстные же лимфатические узлы легко захватываются и пальпируются.

Рис. 46. Пальпация подчелюстных лимфатических узлов слева.

5. **Передшейные,** или тонзиллярные лимфатические узлы собирают лимфу с кожи лица, околоушной железы, слизистой носа, зева, рта. Расположены кпереди от края грудиноключично-сосцевидной мышцы, где и производится их пальпация. Для этого можно воспользоваться несколькими приемами.

Одноименной рукой (при пальпации слева — левой, при пальпации справа — правой) фиксируется голова ребенка, которая наклоняется вперед и несколько вбок, для лучшего расслабления

грудиноключично-сосцевидной мышцы. Указательный и средний пальцы противоположной руки отодвигают мышцу назад (рис. 47).

Рис. 47. Пальпация переднешейных лимфоузлов слева. Методика «одной рукой».

Попросив наклонить голову вперед, исследователь одновременно отодвигает II, III и IV пальцами обеих рук грудиноключично-сосцевидную мышцу кзади (рис. 48). Большие пальцы, используя эффект «противорычага», фиксируют спину в области лопаток.

Рис. 48. Пальпация переднешейных лимфоузлов. Методика «двумя руками».

Встав сзади ребенка, отодвигают II, III и IV пальцами рук грудиноключично-сосцевидную мышцу сзади (рис. 49).

Рис. 49. Пальпация переднешейных лимфоузлов в положении сзади от больного.

В любом случае методично пальпируют область верхних двух третей грудиноключично-сосцевидной мышцы. Методика предусматривает прижимание пальпируемых лимфоузлов к плотным тканям шеи в направлении к позвоночнику.

6. **Заднешейные** лимфатические узлы расположены между задним краем грудиноключично-сосцевидной и трапециевидной мышцами, собирают лимфу с кожи шеи, отчасти с гортани. Отодвигая грудиноключично-сосцевидную мышцу кпереди (рис. 50), исследуют область ее верхних двух третей, прижимая лифоузлы к плотным тканям шеи.

Рис. 50. Пальпация заднешейных лимфатических узлов.

7. **Надключичные** лимфатические узлы расположены в области надключичных ямок. Собирают лимфу с верхней части груди, плевры, верхушек легких, пальпируются между грудиноключично-сосцевидной и трапециевидной мышцей над ключицей (рис. 51).

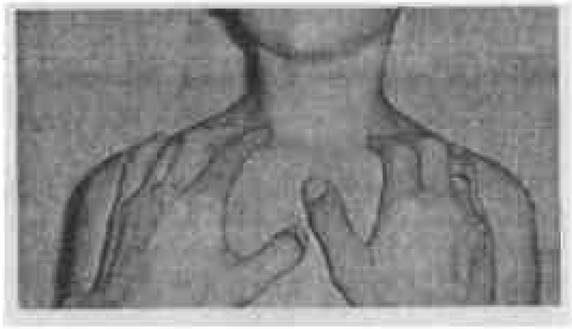

Рис. 51. Пальпация надключичных лимфатических узлов.

8. **Подключичные** лимфатические узлы расположены в подключичных областях, собирают лимфу с кожи грудной клетки, плевры. Пальпируются под ключицей, по ходу верхних ребер (рис. 52).

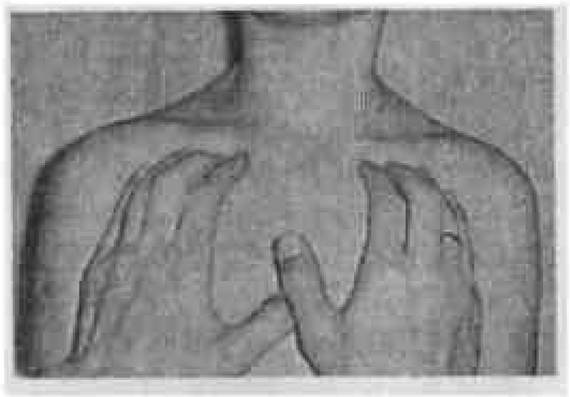

Рис. 52. Пальпация подключичных лимфатических узлов.

9. **Подмышечные** лимфатические узлы расположены в подмышечных ямках, собирают лимфу с кожи верхних конечностей за исключением III, IV и V пальцев, внутренней поверхности кисти, передней и боковой стенки грудной полости, молочной железы, кожи и мышц спины. Для прощупывания их больного просят отвести руки в стороны. Исследователь располагает свои ладони

на боковой поверхности туловища параллельно средней аксиллярной линии, а кончики пальцев — примерно в месте прикрепления большой грудной мышцы к плечевой кости (рис. 53).

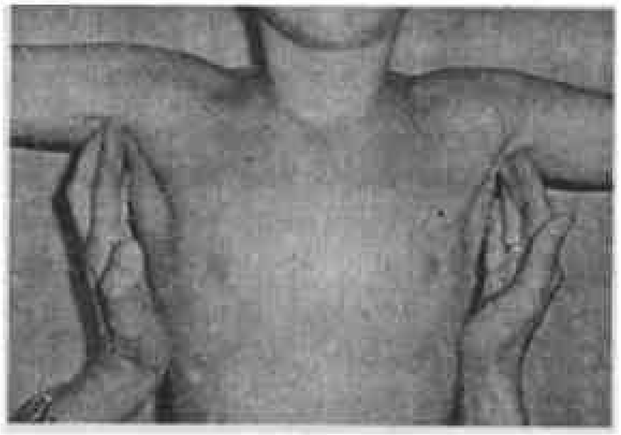

Рис. 53. Первый этап пальпации подмышечных лимфатических узлов.

В момент опускания рук пальцы исследователя глубоко проникают в подмышечную область (рис. 54), прижимая ткани к грудной клетке, и скользящим движением вниз пытаются пропальпировать лимфоузлы.

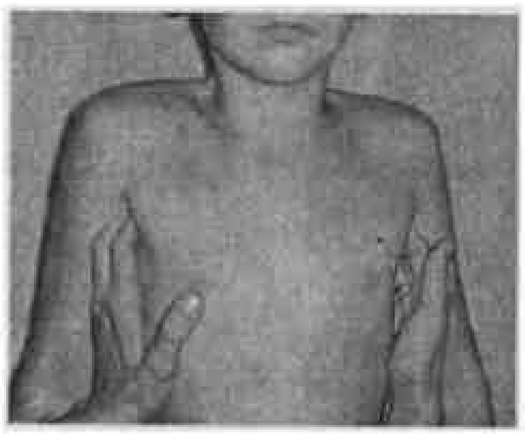

Рис. 54. Второй этап пальпации подмышечных лимфатических узлов.

При необходимости прием повторяют. Если ребенок не может активно поднимать и опускать руки, допустима поочередная пальпация справа и слева. В этом случае одноименная рука исследователя пассивно поднимает и опускает руку ребенка.

10. **Локтевые** (кубитальные) лимфатические узлы расположены в желобке двухглавой мышцы у локтя и выше, с медиальной и латеральной стороны. Они собирают лимфу от среднего, безымянного пальца, мизинца, кисти, предплечья. Локтевые узлы прощупывают следующим образом. Захватив кистью руки противоположную руку обследуемого в области лучезапастного сустава, сгибают руку ребенка в локтевом суставе и пронируют ее. Затем указательным и средним пальцами другой руки (одноименной с рукой ребенка) продольными скользящими движениями прощупывают sulcus bicipitalis lateralis (рис. 55) et medialis (рис. 56) на уровне локтя и в области нижних двух третей двуглавой мышцы плеча.

Рис. 55. Пальпация кубитальных лимфатических узлов в области s. bicipitalis medialis справа.

Рис. 56. Пальпация кубитальных лимфатических узлов в области s. bicipitalis lateralis слева.

11. **Торакальные** лимфатические узлы расположены под нижним краем большой грудной мышцы, собирают лимфу с кожи грудной клетки, с париетальной плевры, отчасти с легких и грудных желез. Пальпация торакальных желез проводится на передней поверхности грудной клетки под нижним краем большой грудной мышцы. Для этого руки исследователя располагаются на передней аксиллярной линии. II, III и IV пальцы рук вводят под большую грудную мышцу (рис. 57) и круговыми движениями продвигаются к грудине.

Рис. 57. Положение рук при пальпации торакальных лимфатических узлов.

12. **Паховые** лимфатические узлы распложены под пупартовой связкой, где и пальпируются (рис. 58). Собирают лимфу с кожи нижних конечностей, нижней части живота, ягодиц, промежности, от половых органов, заднего прохода.
13. Для исследования **подколенных** лифоузлов ребенок ложится на живот, а пальпация подколенной ямки проводится при согнутой в коленном суставе под прямым углом ноге (рис. 59). Детей старшего возраста можно попросить в положении стоя поставить колено на кушетку или сиденье стула. Врач встает позади больного и ощупывает подколенную ямку согнутой в коленном суставе конечности. Затем аналогичным образом пальпируют другую подколенную ямку

Рис. 58. Пальпация паховых лимфатических узлов.

Рис. 59. Пальпация подколенных лимфатических узлов слева.

Характеристика **глоточного лимфатического кольца** Пирогова—Вальдейера является частью исследования полости рта, описанного в предыдущем разделе. Из всего лимфатического аппарата кольца Пирогова—Вальдейера при обычном осмотре доступно только исследование небных миндалин.

ИССЛЕДОВАНИЕ КОСТНО-МЫШЕЧНОЙ СИСТЕМЫ

ИССЛЕДОВАНИЕ МЫШЕЧНОЙ СИСТЕМЫ

Особенности анамнеза

В каждом конкретном случае необходимо получить ответы на следующие вопросы:

- Что преобладает — вялость, гипотония или ограничение движения?
- Время появления симптомов (с рождения, с какого возраста, с чем связано).
- Степень нарастания (медленно, быстро).
- Состояние после отдыха или покоя (симптомы ослабевают, исчезают, не изменяются).
- Их связь с другими клиническими проявлениями.
- Семейный и наследственный анамнез.

Перед осмотром ребенка грудного возраста необходима следующая информация:

- Фиксирует ли ребенок лица или предметы, следит ли за ними?
- Хватает ли ребенок предметы, находящиеся вблизи?
- Участвуют ли в хватании обе руки, только одна или преимущественно одна рука?
- Одинаково ли подвижны обе руки?
- Свободно ли двигается голова или ребенок смотрит в одну (в какую?) сторону? Имеется ли с этой стороны постоянный источник света?

– Лежит ли ребенок только на животе или только на спине, или преимущественно на животе или на спине?
– Предпочитает ли ребенок при длительном лежании на спине левую или правую сторону («косое» положение туловища лежа на спине)?
– Перебирает (играет) ли ребенок одновременно обеими ногами?
– Пеленают ли ребенка туго с приведенными или отведенными конечностями?

Осмотр и пальпация

Так как при исследовании мышечной системы осмотр и пальпация сопутствуют друг другу, описание методики исследования уместно дать в порядке ее проведения, не выделяя раздельно методы осмотра и методы пальпации. При исследовании мышечной системы необходимо получить представление о степени развития мышечной массы, мышечном тонусе, мышечной силе, двигательной активности, координации движений. Помимо этого используют общую пальпацию различных мышечных групп, при которой можно обнаружить локальное уплотнение или болезненность, которая у детей раннего возраста проявляется плачем и беспокойством.

Различают **три степени развития** мышечной массы ребенка:

Слабое развитие – масса мышц туловища и конечностей в покое мала, во время напряжения изменение объема мышц едва заметно, нижняя часть живота отвисает, нижние углы лопаток расходятся и отстают от грудной клетки.

Среднее развитие – мышцы туловища в покое развиты умеренно, а мышцы конечностей хорошо, при напряжении отчетливо изменяются их форма и объем.

Хорошее развитие – мышцы туловища и конечностей в покое хорошо видны, при напряжении отмечается отчетливый рельеф сокращенных мышц.

При осмотре можно выявить *асимметрию мышечной массы* (неодинаковая степень развития одноименных групп мышц). Для обнаружения асимметрии последовательно оценивают мышцы обеих половин лица, туловища, конечностей. При необходимости можно

измерить окружность бедер, голеней, стоп на симметричных уровнях и сравнить их между собой. Разница полученных величин более 1 см свидетельствует об асимметрии мышечной массы, которая может быть связана с гипертрофией мышц (увеличение мышечной массы) или атрофией (снижение мышечной массы). В случае мышечной атрофии брюшко мышц по своей толщине и консистенции похоже на сухожилие.

Следует помнить, что избыточное отложение жира может симулировать картину хорошо развитых мышц (псевдогипертрофия) и для разрешения этого вопроса важно определить толщину подкожного жирового слоя.

Мышечный рельеф при внешнем осмотре достаточно хорошо выявляется с 5–7 лет, когда практически все мышцы ребенка развиты и хорошо контурируются. У маленьких детей степень развития мышц часто определить трудно из-за хорошо развитого подкожного жирового слоя.

Мышечный тонус – это некоторое постоянное напряжение скелетной мускулатуры, поддерживаемое нервными импульсами. На практике пассивный мышечный тонус определяется на основании субъективных ощущений, получаемых врачом при пассивном сгибании и разгибании верхних (в локтевом суставе) и нижних (в коленном суставе) конечностей. По степени сопротивления, которое возникает при этом, а также по консистенции мышечной ткани сгибателей и разгибателей плеча (бедра), определяемой пальпаторно, судят о тонусе мышц. Тонус симметричных мышц должен быть одинаковым. Ориентировочное представление о мышечном тонусе можно получить и при визуальной оценке позы, положения ребенка. Например, поза «лягушки»: бедра широко отведены в стороны, стопы развернуты кнаружи, или «поза рахитика»: в положении сидя ребенок постоянно опирается на руки, при этом выражен грудной кифоз – «рахитический горб». В оценке тонуса мышц ориентируются и на активные движения, которые изучают в процессе наблюдения за ребенком во время игры, ходьбы, выполнения тех или иных движений (приседания, наклоны, поднимание или опускание рук, перешагивание через препятствие, подъем и спуск по лестнице). Обычно нормальный мышечный тонус трактуется как достаточный. Изменениями мышечного тонуса являются:

— мышечная *гипотония* — снижение сопротивления пассивным движениям, дряблость мышц при пальпации. Как правило, мышечная гипотония сопровождается увеличением объема движений в суставе (гиперэкстензией).
— мышечная *дистония* — состояние, когда гипотония чередуется с гипертонией: в покое при пассивных движениях выражена мышечная гипотония; при попытке активно выполнить какое-либо движение, при положительных или отрицательных эмоциональных реакциях мышечный тонус резко нарастает.
— мышечная *гипертония* — увеличение сопротивления пассивным движениям, плотность мышц при пальпации, ограничение или невозможность спонтанной и произвольной двигательной активности.

О мышечном гипертонусе конечностей косвенно можно судить по целому ряду признаков: сжатие пальцев в кулак, плавниковое положение рук — напряженно расставленные пальцы при слегка согнутой кисти, «когтистая лапа» — разгибание пальцев в плюснефаланговых или пястнофаланговых суставах при их сгибании в межфаланговых; атетозное положение рук — пальцы выпрямлены, напряжены и находятся в разных плоскостях; положение опистотонуса — вытянутые и напряженные конечности, голова резко запрокинута.

Для новорожденных детей характерна физиологическая мышечная гипертония — в отличие от взрослых, у новорожденных даже во время сна мышцы не расслабляются. Поэтому физиологическая поза здорового доношенного новорожденного предусматривает согнутые в локтях руки, а также согнутые в коленных, тазобедренных суставах и приведенные к животу ноги. Если ребенок периода новорожденности лежит с вытянутыми руками и ногами, то это свидетельствует о наличии мышечной гипотонии.

Для оценки мышечного тонуса детей периода новорожденности используют несколько проб.

— **Симптом возврата**: новорожденный лежит на спине с согнутыми ногами; врач разгибает его ноги, удерживая их в выпрямленном состоянии пять секунд, после чего убирает свои руки, при этом ноги сразу же возвращаются в исходное положение. При сниженном тонусе полного возврата не происходит.

— **Проба на тракцию**: лежащего на спине ребенка грудного возраста берут за запястья и стараются привести в сидячее положение. Ребенок сначала разгибает руки (1-я фаза), а затем сгибает их, всем телом подтягиваясь к врачу (2-я фаза). При гипертонусе отсутствует 1-я фаза, а при гипотонусе — 2-я фаза.

Силу мышц у школьников исследуют при помощи ручного и станового динамометра. Измерения проводят трехкратно (с небольшими паузами), регистрируя максимальный результат. Можно пользоваться и ориентировочной оценкой по силе рукопожатия, возможности поднятия груза посильной тяжести, по способности к сопротивлению, которое ребенок может оказать врачу при сгибании и разгибании конечностей. В повседневной практике пользуются субъективной оценкой мышечной силы рук. Для этого исследователь симметрично определяет сопротивление ребенка при активном размыкании сомкнутых в кольцо I и II или III пальцев (рис. 60) — мышечная сила пальцев рук.

Рис. 60. Определение мышечной силы пальцев рук.

Для оценки мышечной силы кисти следует попросить ребенка с силой зажать в кулак палец врача (рис. 61).

Рис. 61. Определение мышечной силы кисти.

Для оценки силы мышц предплечья определяют степень сопротивления сгибанию и разгибанию кисти (рис. 62).

Рис. 62. Определение силы мышц-разгибателей предплечья справа.

Сила мышц плеча оценивается по степени сопротивления сгибанию (рис. 63) и разгибанию руки в локтевом суставе.

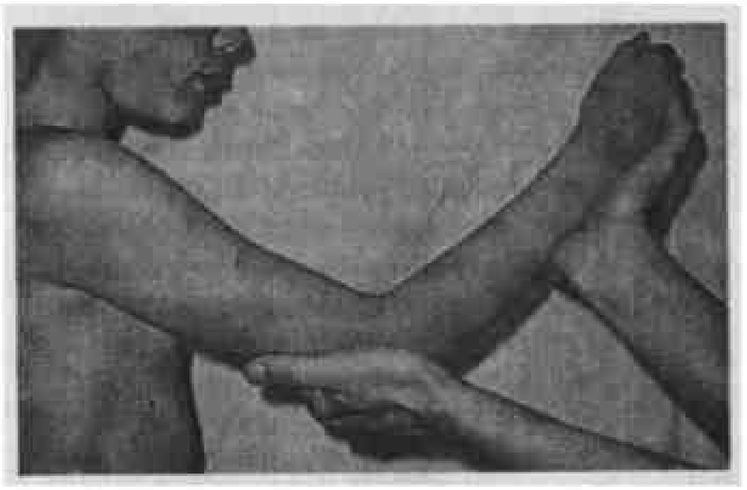

Рис. 63. Определение силы мышц-сгибателей плеча справа.

Сила мышц верхнего плечевого пояса определяется по степени сопротивления опусканию (рис. 64) и подниманию рук. Необходимо следить, чтобы ребенок совершал движение именно за счет мышц верхнего плечевого пояса, а не мышц плеча.

Рис. 64. Определение силы мышц-сгибателей верхнего плечевого пояса.

При оценке говорят о *достаточной* или *сниженной* мышечной силе рук. Обращается внимание на симметричность мышечной силы, а также на различие мышечной силы дистальных и проксимальных групп мышц. При выявлении снижения мышечной силы

следует определить степень этого снижения. Для этого пользуются следующими ориентирами:

- полное отсутствие движения и сокращения мышц;
- наличие признаков некоторого сокращения мышцы при полной несостоятельности движения;
- возможность совершить движение только при условии уменьшения естественного сопротивления (помощь против тяжести);
- возможность совершить движение без помощи, но и без нагрузки или дополнительного сопротивления;
- выполнение движения только при незначительном дополнительном сопротивлении (нагрузке).

У детей младшего возраста сила мышц определяется лишь приблизительно — по степени усилия, которое надо совершить, чтобы противодействовать движению ребенка, например, попытке отнять схваченную игрушку.

Оценку **двигательной активности** может обеспечить простое наблюдение за вставанием ребенка с пола (кресла, постели), высаживанием на горшок и вставанием с него, ходьбой или переступанием ногами, подъемом или спуском по ступенькам лестницы, способностью ходить на пятках или на «цыпочках», удержанием рук на голове или сцепленных сзади шеи и т. д. При обычной двигательной активности объем движений ребенка сопоставим с его возрастом, полом, особенностями характера. При *снижении* двигательной активности следует исключить гипокинезию — ограничение объема движений вследствие различной нервной, мышечной, костной, суставной патологии. При избыточной двигательной активности следует исключить гиперкинезию — насильственные непроизвольные движения мышц лица, туловища, конечностей. Гиперкинезия может отмечаться в отдельных группах мышц дистальных (чаще) или проксимальных отделов, либо приобретать генерализованный характер. Для выявления скрытой гиперкинезии ребенку предлагается копировать движения, производимые врачом, собрать рассыпанные мелкие шарики или спички. В старшем возрасте можно попросить ребенка написать любой текст с закрытыми глазами. Различают следующие варианты гиперкинезов.

- Атетоз — непрерывные, медленные, напоминающие движения червя, тонические принудительные движения в дистальных отделах верхних конечностей, реже — в мышцах лица (перекашивание рта, выпячивание губ) или нижних конечностей. При атетозном поражении мышц туловища говорят о торзионном спазме.
- Миоклонии — разной амплитуды и длительности мышечные спазмы, одиночные или возникающие сериями в разных мышцах, как в покое, так и при движениях.
- Тремор (дрожание) — быстро перемежающиеся непроизвольные сокращения и расслабления мышечных групп, вызывающие ритмичные движения незначительной амплитуды различных частей тела (головы, век, нижней челюсти, пальцев, рук и так далее). Может быть мелкоразмашистым (10–20 подергиваний в 1 с), среднеразмашистым (3–9 подергиваний в 1 с). Различают паллидарный тремор (только в покое, исчезает при движениях) и интенционный тремор (возникает при произвольных движениях, имеет характер колебаний большой амплитуды и становится особенно резким в конце двигательного акта в момент достижения цели движения).
- Тик — непроизвольные движения в виде мигания веками, подергивания плечом, шмыгания носом.
- Гемибаллизм — размашистые, крупные движения, преимущественно в проксимальных отделах конечностей одной половины тела, имитирующие движения бросания, взмаха рукой, метания пращи. Такие насильственные движения производятся с большой силой, их невозможно прекратить или ослабить.

У новорожденных и детей первых месяцев жизни в норме наблюдаются спонтанные гиперкинезы.

Координация движений оценивается как при осмотре (игровая деятельность, действия с предметами, походка), так и при проведении координационных проб.

Расстройство координации — *атаксия* — проявляется нарушением координации движений (неустойчивая, шатающаяся походка; нарушение действий с предметами) или нарушением координации равновесия (при сидении, стоянии).

Для более объективного выявления нарушения координации движения используют следующие пробы:

— **Пальценосовая проба.** В положении стоя ребенку предлагают отвести в сторону руки, а затем, не торопясь, указательным пальцем попасть в кончик носа. Пробу проводят поочередно правой и левой рукой сначала с открытыми, а потом с закрытыми глазами. При нарушении координации ребенок проносит палец мимо цели.

— **Пяточно-коленная проба.** В положении лежа ребенку предлагается поднять одну ногу и пяткой попасть в колено другой ноги. Затем, слегка касаясь поверхности голени, скользить пяткой по гребню большеберцовой кости вниз к голеностопному суставу. Пробу проводят поочередно одной и другой ногой, с открытыми, а потом с закрытыми глазами. При нарушении координации ребенок или не попадает пяткой в колено, или соскальзывает пяткой с голени то в одну, то в другую сторону.

— **Диадохокинез.** Ребенку предлагают вытянуть вперед руки с растопыренными пальцами и в быстром темпе произвести противоположные (супинаторные и пронаторные) движения. Пробу проводят сначала с открытыми, а потом с закрытыми глазами. При нарушении координации движения неловкие, размашистые.

Для более объективного выявления нарушения координации равновесия исследуется устойчивость ребенка в **позе Ромберга**. Ребенку предлагают стоять со сдвинутыми носками и пятками ног, опущенными руками. При нарушении координации отмечается покачивание туловища, неустойчивость положения, которые усиливаются, если ребенок протягивает руки вперед. Возможно и другое усложнение позы Ромберга — закрыть глаза, поставить одну ноги впереди другой (в одну линию), стоять на одной ноге (рис. 65), стоять на пальцах. При грубых нарушениях ребенок не может ровно стоять даже с широко расставленными ногами.

Проведение проб служит дополнительной возможностью выявление нарушений двигательной активности, но ограничивается возрастными рамками и, как правило, доступно к проведению с 5–7 лет с постепенным усложнением по мере взросления ребенка.

Рис. 65. Определение устойчивости в позе Ромберга.

Нервно-мышечная возбудимость. Повышенная возбудимость проявляется судорогами — непроизвольными мышечными сокращениями, проявляющимися внезапно в виде приступов и имеющими различную продолжительность. Различают общие судороги (охватывают одновременно большое число мышц в разных участках тела) и локальные судороги (сокращение ограничивается какой-либо одной областью или мышцей, например, судорожное сокращение диафрагмы обусловливает возникновение икоты).

Судороги могут быть:

— *клонические* — быстрые мышечные сокращения, следующие друг за другом через короткий, но неравномерный промежуток времени;

— *тонические* — длительные мышечные сокращения;
— *тетанические* — если сокращение является тоническим и длится несколько часов и даже дней (например, тризм — невозможность раскрыть рот из-за спазма жевательных мышц при столбняке).

Отсутствие явных судорог еще не свидетельствует об отсутствии повышенной нервно-мышечной возбудимости. Методика определения скрытой судорожной готовности описана в разделе «Некоторые клинические синдромы в педиатрии».

ИССЛЕДОВАНИЕ КОСТНО-СУСТАВНОЙ СИСТЕМЫ

Особенности анамнеза

При патологии костно-суставной системы дети и/или их родители предъявляют жалобы на боли в костях, суставах, припухлость, отечность суставов, ограничение подвижности. В каждом конкретном случае следует уточнить состояние здоровья ребенка накануне настоящего заболевания, возможная связь с травмой, инфекцией. Для детализации поражения обращают внимание на локализацию болей (кости, суставы), характер и интенсивность, время и условия появления (утренняя скованность, боли ночного характера, при физической нагрузке и так далее), а также длительность болевого синдрома. Необходимо уточнить симметричность поражения, время и характер появления деформаций костной и суставной систем. Большое значение имеет семейно-наследственная отягощенность (ревматические заболевания, болезни обмена, аллергия, онкология).

Так как при исследовании костно-суставной системы осмотр, пальпация и измерения сопутствуют друг другу, описание методики исследования уместно дать в порядке ее проведения, не выделяя раздельно методы осмотра, пальпации, измерения. Исследование необходимо проводить в положении лежа, сидя и стоя на выпрямленных ногах при свободно опущенных руках. Обязательно просят

ребенка пройтись, присесть, согнуть и разогнуть ноги, руки. У маленьких детей для оценки состояния костно-суставной системы полезно наблюдать за игрой ребенка. В положении ребенка стоя осмотр осуществляют спереди, сбоку, сзади. Во всех случаях ребенок стоит ровно, без обуви, со свободно опущенными руками.

Исследование костной системы

Исследование костной системы включает исследование головы (череп), туловища (грудная клетка, позвоночник), верхних и нижних конечностей.

Нередко для скринирующего быстрого осмотра применяют следующую стандартную последовательность осмотра и протоколизации его результатов:

1. Осмотр в фас, руки вытянуты вдоль туловища. При этом определяют форму и положение головы, симметрию плеч, симметрию треугольников талии (просвет между внутренней поверхностью опущенных рук и туловищем с вершиной на уровне талии), деформацию грудной клетки, симметрию бедер, искривление нижних конечностей (Х- или О-образная). При вытянутых вперед руках определяют искривление верхних конечностей.
2. Осмотр сбоку. Определяют форму грудной клетки, живота, выступание лопаток, форму спины.
3. Осмотр со спины. Выявляют симметрию углов лопатки, форму позвоночника, форму ног (норма, Х- или О-образная), ось пяток (вальгусная, варусная, норма).
4. В конце осмотра ребенку предлагают пройтись по кабинету для выявления возможных нарушений походки.

Голова

При осмотре головы обращают внимание на ее размеры, форму, пропорции мозгового и лицевого черепа.

Точное представление о **размерах** головы можно получить при измерении ее сантиметровой лентой и сопоставлении с табличными данными (методика измерения окружности головы приведена в

разделе «Антропометрические данные»). Когда окружность головы превышает 97-й центиль, можно говорить о *макроцефалии*, при окружности менее 3-го центиля — о *микроцефалии*.

По соотношению поперечного и продольного размеров головы выделяют три основные **формы** — *долихоцефалическую* (узкую), *мезокраническую* (среднюю) и *брахикраническую* (широкую). Для точного определения вычисляют индекс соотношения размеров головы.

При долихоцефалии (увеличение продольного размера головы) величина индекса составляет менее 78 % (для новорожденных) или менее 76 % (для детей старшего возраста). При брахикрании (увеличение поперечного размера головы) величина индекса составляет более 83 % (для новорожденных) или более 81 % (для детей старшего возраста).

К основным патологическим вариантам (рис. 66) относятся:

- Ладьевидный череп (скафоцефалия) — килевидная форма в результате раннего окостенения стреловидного шва.
- Треугольный череп (тригоноцефалия) — возникает из-за первичной гипоплазии лобной части мозга или преждевременного заращения лобного шва, на месте которого затем пальпируется костный гребешок.
- Косой череп (плагиоцефалия) — асимметрия из-за одностороннего преждевременного заращения затылочного или коронарного шва. Чаще формируется при укладывании ребенка на один и тот же бок — на стороне привычной укладки уплощен, на противоположной — выбухает. Как правило, в этом случае отмечается асимметрия лица.
- Брахицефалия (короткоголовость) — широкий череп с уплощенной задней частью в результате преждевременного закрытия венечного шва. Может развиваться при преимущественной укладке ребенка на спину.
- Башенный череп (акроцефалия) — высокий, конической формы в результате преждевременного заращения всех швов, при этом череп дольше растет вверх в области большого родничка.
- Квадратный череп — выпячивание лобных и теменных бугров при уплощении верхней поверхности, возникает при тяжелом рахите или вскоре после него.

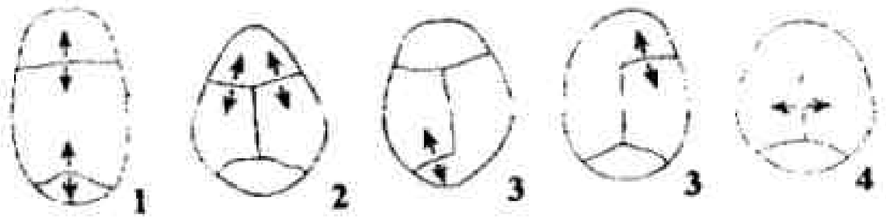

Рис. 66. Основные патологические варианты формы головы:
1 — скафоцефалия, 2 — тригоноцефалия, 3 — плагиоцефалия, 4 — брахицефалия [*R. J. Gorlin, 1994*].

Асимметрия мозгового и (или) лицевого черепа, нарушение их соотношения определяются при внимательном осмотре.

Пальпация головы имеет наибольшее значение у детей раннего возраста. Она производится сразу обеими руками — большие пальцы на лоб, ладони — на височные области, средним и указательным пальцами обследуют теменные кости, затылочную область, швы и роднички. Обращают внимание на выбухание (тестоватая или плотная припухлость) над одной (чаще теменной) или несколькими костями черепа. Наиболее часто такие изменения определяются у новорожденных и являются следствием родовой травмы (кефалгематома). Обязательна оценка состояния швов (их податливость или расхождение). При **пальпации родничков** (рис. 67) указываются *доступные* исследованию (большой, малый, боковые), их *величина* (измеряется расстояние между двумя противоположными сторонами родничка), *уровень* (выбухание или западение), *напряжение* (твердость, мягкость, эластичность), а также *состояние* краев (плотность, податливость, зазубренность).

Рис. 67. Пальпация краев и определение размеров большого родничка.

Надавливанием II, III пальцем в височно-теменной или теменно-затылочной области возможно определение размягчения (прогибания) костей, особенно хорошо определяемое в области чешуи затылочной кости (**краниотабес**). У детей старшего возраста пальпация костей черепа может выявить болезненность.

Перкуссия костей черепа также имеет значение в исследовании. Проводится непосредственная перкуссия по затылочной, височным, лобным, теменным костям. У здоровых детей раннего возраста, при незакрытых родничках, отмечается звук, напоминающий таковой при постукивании по глиняной посуде, имеющей трещину (симптом Макъюина).

Грудная клетка

Прежде всего оценивают ее **форму**. Следует помнить, что по мере роста ребенка происходит изменение формы грудной клетки: грудина опускается, ребра принимают косое направление, как бы опускаясь наружной стороной книзу, межреберные промежутки при этом становятся уже, и она из бочкообразной становится цилиндрической. Форма грудной клетки зависит от конституции. В норме различают три формы грудной клетки — нормостеническая, гиперстеническая и астеническая, в выделении которых может помочь определение **эпигастрального** угла. Для этого большие пальцы (ладони) обеих рук располагают соответственно направлению сторон угла, образованного реберными дугами и грудиной (рис. 68).

Нормостеническая (коническая) — по своей форме напоминает усеченный конус, основание которого образовано хорошо развитыми мышцами плечевого пояса и направлено вверх. Ее переднезадний (грудино-позвоночный) размер меньше бокового (поперечного). Надключичные ямки выражены незначительно, отчетливо виден угол, образованный телом грудины и ее рукояткой, эпигастральный угол приближается к 90°, ребра в боковых ее отделах имеют умеренно косое направление. Лопатки плотно прилегают к грудной клетке, грудной отдел туловища по своей высоте примерно равен брюшному.

Гиперстеническая — имеет форму цилиндра. Переднезадний размер ее приближается к боковому, надключичные ямки сглажены, угол соединения грудины и ее рукоятки выражен значительно, эпигастральный угол больше 90°. Направление ребер в боковых

отделах грудной клетки приближается к горизонтальному, межреберные промежутки уменьшены, лопатки плотно прилегают к грудной клетке, а грудной отдел туловища заметно меньше брюшного отдела.

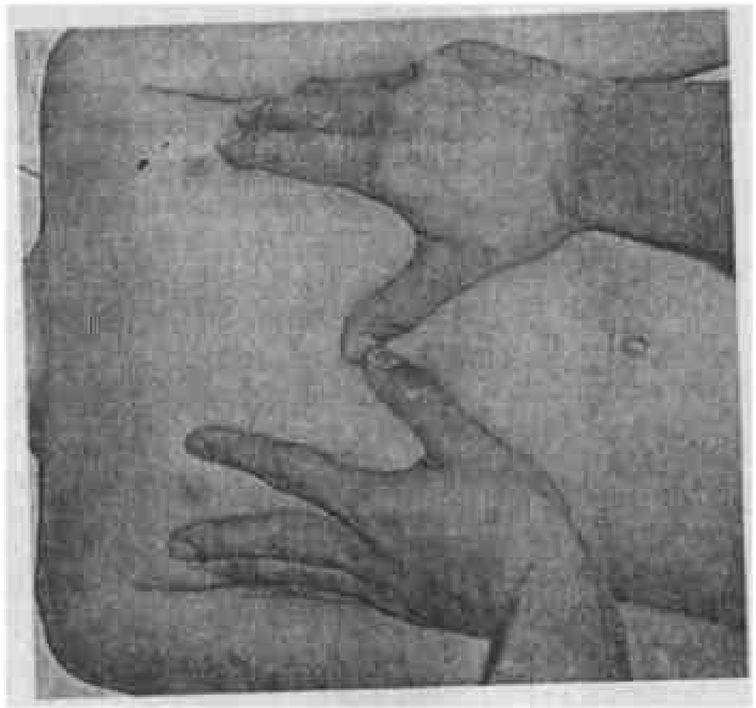

Рис. 68. Определение эпигастрального угла.

Астеническая — удлинена, узкая, плоская. Уменьшены переднезадний и боковой размеры, надключичные и подключичные ямки отчетливо выражены, угол соединения грудины и ее рукоятки отсутствует, эпигастральный угол меньше 90°. Ребра в боковых отделах приобретают более вертикальное направление, X ребро не прикреплено к реберной дуге. Межреберные промежутки расширены, лопатки крыловидно отстают от грудной клетки, мышцы плечевого пояса развиты слабо, плечи опущены, грудной отдел туловища значительно больше брюшного.

Из патологических наиболее часто встречаются следующие формы грудной клетки.

Килевидная грудная клетка («куриная грудь») сдавлена с боков, ребра соединяются с грудиной под острым углом, грудина выпячивается вперед в виде киля.

Воронкообразная грудная клетка — нижняя часть грудины втягивается внутрь, образуя воронку («грудь сапожника»). При I степени деформации глубина воронки не превышает 2 см, смещения сердца обычно нет. При II степени — глубина воронки не более 4 см, смещение сердца в пределах 2–3 см. При III степени — глубина воронки более 4 см и смещение сердца более чем на 3 см.

Бочкообразная (эмфизематозная) грудная клетка — напоминает бочку, ребра расположены горизонтально, межреберные промежутки широкие, передняя грудная часть выбухает.

При осмотре можно выявить и целый ряд других изменений грудной клетки.

Гаррисонова борозда — западение грудной клетки в местах прикрепления диафрагмы.

Развернутая апертура грудной клетки — реберные дуги как бы вывернуты наружу.

«Сердечный горб» — выпячивание грудной клетки в области сердца. Различают левосторонний и центральнорасположенный «сердечный горб».

Асимметрия грудной клетки при обычном или глубоком дыхании вследствие уменьшения или увеличения одной половины грудной клетки.

Одностороннее **выбухание межреберий, утолщение кожной складки, пастозность кожи**.

Пальпация грудной клетки проводится двумя руками, ладонными поверхностями, на симметричных участках по всей поверхности легких и позволяет выявить болезненность, а в некоторых случаях шум трения плевры.

Изменения со стороны грудной клетки также описаны в разделе «Исследование дыхательной системы».

Позвоночник

У новорожденного ребенка позвоночник прямой и по мере появления статических функций формируются его изгибы. Шейный лордоз — изгиб позвоночника кпереди, появляется к 1,5–2 мес жизни, с момента удержания ребенком головы; грудной кифоз — изгиб позвоночника кзади, возникает к 5–6 мес, когда ребенок начинает сидеть. Переход ребенка в вертикальное положение (умение стоять, ходить) завершает формирование поясничнo-крестцового лордоза — вновь изгиба кпереди.

Едва ли можно точно определить понятие «нормальная осанка» из-за обусловленных строением, спецификой возраста и индивидуальными особенностями различий положения туловища. Нередко нарушения осанки (например, сутулость) поддерживаются вследствие ухудшения состояния зрения у ребенка или просто неудобством мебели (рабочий стол, парта). Однако существуют данные о физиологии осанки туловища, поэтому можно дать критическую оценку функциональным порочным поражениям и искажениям осанки туловища. Грубая порочная осанка распознается даже у одетого ребенка, но собирать сведения об осанке следует всегда только полностью его раздев. Осматривать ребенка надо в каждом случае спереди, сзади, с боков — лежа, сидя, стоя, в ходьбе. Наиболее точно оценить осанку ребенка можно только после длительного наблюдения за его положением сидя и стоя: «оседание» из начального обычно «туго натянутого вертикального положения» в большинстве случаев создает у исследователя ошибочное представление о привычном положении ребенка. Самопроизвольное основное положение туловища уже ориентирует исследователя об искривлении и стабильности позвоночника: незначительное или значительное физиологическое искривление или общая «слабость при стоянии» с гиперлордозом в поясничном отделе позвоночника при значительном наклоне туловища кпереди с соответственно отвислым животом.

Осмотр позвоночника надо проводить в каждом случае спереди, сзади, с боков. При осмотре сбоку, обращая внимание на характерные изгибы позвоночника (физиологические), их усиление или уменьшение (рис. 69), определяют различные виды **нарушений осанки**.

При осмотре спереди и сзади следует обратить внимание на наличие **искривлений позвоночника** во фронтальной плоскости (влево или вправо). Для этого обращают внимание на симметричность стояния плеч (одно плечо может находиться выше другого), симметричность прилегания рук к туловищу (при свободно висящих

руках). Также обращают внимание на асимметрию положения ключиц, углов лопатки, гребней подвздошной кости, треугольников талии (образуются на каждой стороне внутренней линией руки и линией талии). Для объективизации выявленных нарушений можно воспользоваться нитью с грузом (авторучка, карандаш), опущенной от вершины остистого отростка I грудного позвонка. В случае искривления позвоночника нить отклоняется в сторону от межъягодичной складки.

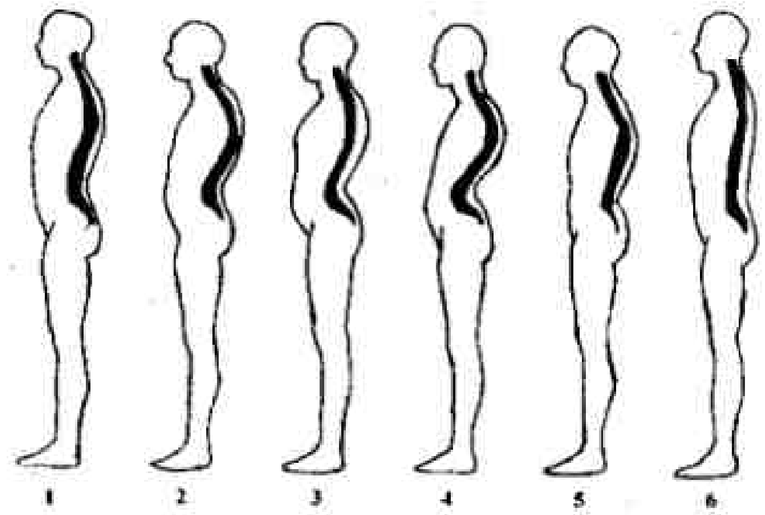

Рис. 69. Различные виды изгибов позвоночника:
1 — физиологические, 2 — грудной гиперкифоз, 3 — поясничный гиперлордоз, 4 — комбинация грудного гиперкифоза и поясничного гиперлордоза, 5 — тотальный кифоз, 6 — плоская спина.

При **сколиозе** отмечается искривление позвоночника вокруг продольной оси (ротация позвонков друг относительно друга). В этом случае при наклонах ребенка со свободно висящими руками при осмотре спереди и сзади выявляют негоризонтальность длинных мышц спины. Сколиоз, как правило, сопровождается деформацией грудной клетки.

При пальпации позвоночника можно установить западение или выпячивание отдельных остистых отростков, аномальное расположение одного позвонка по отношению к другому. Пальпаторно и непосредственной перкуссией по остистым отросткам определяют наличие болезненности.

Конечности

Конечности ребенка в норме должны быть прямыми. У новорожденного отмечается физиологическое кажущееся искривление за счет особенностей мышечного развития голеней. Со стороны верхних конечностей деформации и нарушения функции отмечаются реже, чем со стороны нижних конечностей. При осмотре возможно выявление утолщения концевых фаланг пальцев («барабанные палочки»), или деформации ногтей по типу «часовых стекол».

При осмотре верхних конечностей обращают внимание на относительную длину предплечья, плеча и кисти. Возможно выявление **длиннорукости** или **короткорукости** предплечий, кистей рук, **искривление** верхних конечностей. На пальцах можно видеть утолщения либо в области диафизов фаланговых костей, либо непосредственно вокруг мелких межфаланговых суставов.

При осмотре нижних конечностей необходимо обратить внимание на **симметричность** ягодичных складок, количество складок на внутренней поверхности бедер (особенно у детей первых месяцев жизни), **укорочение** конечности (особенно одностороннее), Х-образное или О-образное искривление конечностей, плоскостопие, нарушение установки стопы. При осмотре спереди условная линия, проведенная от гребня подвздошной кости к середине стопы, должна проходить через середину коленного сустава. При Х-образной деформации (рис. 70) коленный сустав отклоняется кнутри, при О-образной деформации (рис. 71) — кнаружи.

Рис. 70. Х-образная (вальгусная) деформация нижних конечностей.

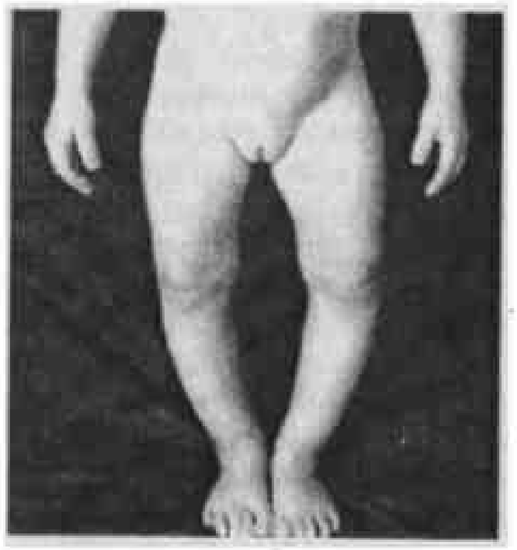

Рис. 71. О-образная (варусная) деформация нижних конечностей.

Для определения степени **вальгусной деформации** измеряют расстояние между внутренними лодыжками при сомкнутых коленях (рис. 72, а). Для определения степени варусной деформации измеряют расстояние между медиальными мыщелками бедра при сомкнутых лодыжках (рис. 72, б).

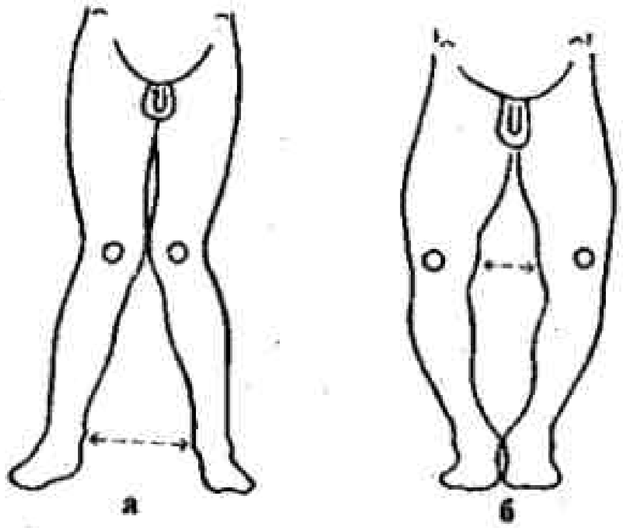

Рис. 72. Определение степени деформации нижних конечностей (Р. Бернбек, А. Синиос, 1980). Объяснение в тексте.

Стопа грудного ребенка к моменту, когда он принимает вертикальное положение, еще имеет мягкие жировые подушки и поэтому внешне кажется плоской (рис. 73).

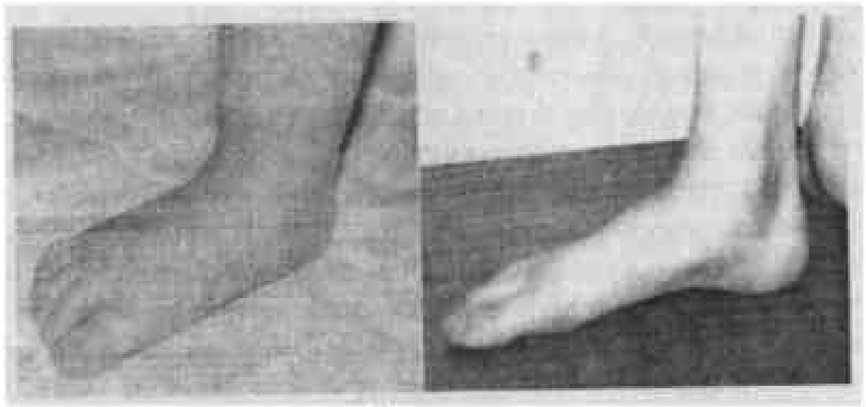

Рис. 73. Стопа ребенка грудного (слева) и школьного (справа) возраста.

Лишь после исчезновения жировой подушки с подошвенной области строение свода стопы становится отчетливо определяемым и при уплощении свода можно говорить о плоскостопии.

Определение **плоскостопия** более надежно с помощью плантографии. Стопу ставят на красящую поверхность, а затем на лист белой бумаги. Наряду с нормальным отпечатком стопы, чаще всего встречается плосковальгусная деформация стопы (рис. 74).

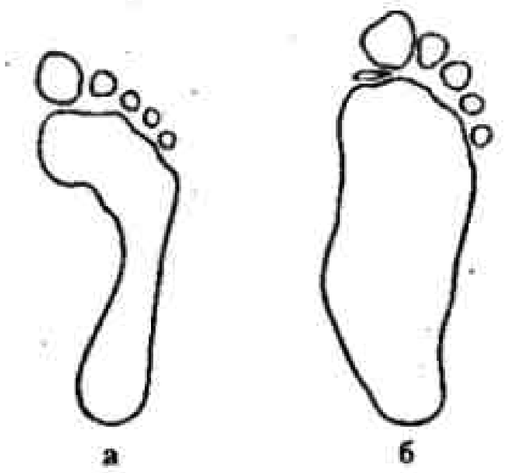

Рис. 74. Плантограмма [Р. Бернбек, А. Синиос, 1980]:
а — нормальная стопа, б — плосковальгусная стопа.

В последнее время используют автоматизированные диагностические приборы, позволяющие провести оценку распределения силы тяжести на каждый сантиметр площади стопы и обрисовать общую карту опоры.

Для визуальной оценки ребенка ставят на стул коленями, стопы свободно свисают. Мысленно проводят линию от середины пятки до середины основания большого пальца (первая линия) и линию от середины пятки до второго межпальцевого промежутка (вторая линия). Затем оценивают положение внутреннего изгиба свода стопы по отношению к этим линиям. Если он заходит кнаружи за вторую линию — стопа нормальная, если не доходит до первой линии — явное продольное плоскостопие, при промежуточном положении (между линиями) — уплощение стопы. Еще проще провести визуальную оценку стоп при их сведении (рис. 75) в положении лежа. При отсутствии плоскостопия отчетливо видно свободное пространство между стопами.

Рис. 75. Визуальная оценка плоскостопия.

Для определения установки стопы при осмотре сзади проводят мысленно линию от середины коленного сустава вертикально вниз.

Если ось пяточной кости отклоняется кнаружи, говорят о вальгусной деформации стоп, если внутрь — о варусной. Значимая ротация стоп внутрь обозначается как косолапость. У детей первого года жизни практически всегда имеет место небольшая ротация стоп внутрь, которая, с началом ходьбы, сменяется небольшой вальгусной деформацией. Окончательная установка стопы связана с завершением формирования мышечного свода и может быть объективно оценена с 5–6 летнего возраста ребенка.

При пальпации костей конечностей можно уточнить степень и выраженность визуально определяемых деформаций.

Исследование суставов

Исследование суставов производится обычно одновременно с исследованием костной и мышечной систем при помощи осмотра, пальпации и измерения в сочетании с использованием простых механических принципов, связанных с анатомическим устройством конкретного сустава. Последовательность исследования включает в себя оценку подвижности позвоночника, суставов верхних конечностей, суставов нижних конечностей, челюстно-височные суставов.

При оценке состояния суставов необходимо определить изменение их формы и величины. Пальпаторно исследуется температура (гипертермия), а визуально — цвет кожных покровов (гиперемия) над областью суставов. К пальпаторному исследованию относится и выявление **крепитации** — важного признака суставной патологии. Ее можно обнаружить, положив ладонь на сустав, и одновременно осуществляя другой рукой пассивные движения в нем. Также крепитация может определяться на слух — щелканье суставов и громкий хруст при сгибании коленного сустава, на который действует весовая нагрузка, или при переразгибании суставов кистей. Крепитация имеет значение лишь в том случае, когда оно причиняет существенное неудобство больному, являясь признаком неполноценности хрящевой ткани. Завершается исследование суставов определением объема активных и пассивных движений. Следует обращать внимание на отмечаемую ребенком болезненность при активных или пассивных движениях в

суставах. Объем пассивных движений (то есть объем, определяемый исследователем при расслабленной мускулатуре ребенка), как правило, всегда несколько больше объема активных движений в суставе (объем, определяемый самим ребенком при активном движении в суставе). Для каждого сустава дают следующие характеристики:

— изменение формы;

— изменение величины;

— изменение кожи над областью сустава;

— изменение температуры над областью сустава;

— объем движений в суставе;

— болезненность при движении в суставе;

— стабильность сустава.

Исследование наиболее информативно, если основано на последовательном применении с обеих сторон. Для обозначения суставов кистей и стоп необходимо пользоваться стандартной номенклатурой: пальцы стоп обозначают номерами от I до V, пальцы кистей целесообразно обозначать как «большой, указательный, средний, безымянный и мизинец».

Изменение **формы** и **величины** суставов может быть обусловлено как костными, мягкотканными изменениями в области сустава, так и непосредственным поражением сустава. Различают *припухлость* сустава (равномерное увеличение сустава за счет воспалительного отека тканей), *дефигурацию* (неравномерное изменение формы сустава) и *деформацию*. Термин «деформация» сустава используется, по сути, для обозначения трех типов изменений:

1. Деформация с ограничением объема движений, например, сгибательная контрактура коленного сустава.
2. Осевая деформация, например, ульнарная девиация пальцев кистей или вальгусная деформация коленного сустава. Такая деформация может быть фиксированной или подвижной (корригируемой).

3. Нарушение контакта суставных поверхностей (подвывих, если сочленяющиеся поверхности частично соприкасаются, и вывих при полной утрате контакта).

Для более точной оценки величины таких суставов, как локтевой, лучезапястный, коленный, голеностопный можно определять их окружность и сравнивать полученные результаты справа и слева. Обычно допустимая разница в измерении не превышает 1 см. За исключением коленного сустава окружность сустава определяется по линии, проведенной через надмыщелки соответствующих костей. Для измерения коленного сустава пользуются тремя окружностями (над надколенником, через середину надколенника, под надколенником). Выпот в полости коленного сустава или в заворотах сумки может быть диагностирован с помощью специальных симптомов. Симптом **флюктуации** (исследовать лучше в согнутом положении нижней конечности) — при наличии выпота давление с одной стороны сустава ощущается на противоположной стороне в результате передачи волны жидкости. Симптом **плавающего надколенника** (более достоверен) — сжимают выпрямленный коленный сустав ладонями с обеих сторон и слегка смещают мягкие периартикулярные ткани вверх, одновременно производя толчкообразное надавливание пальцами на надколенник — в случае наличия выпота надколенник свободно колышется в жидкости.

При изменении **кожных покровов** над суставом возможно наличие сыпи, гиперемии, повышенной влажности или сухости.

Местное повышение температуры (**гипертермия**) над областью сустава определяется поочередным прикладыванием одной и той же части кисти (например, тыльной поверхности пальцев) к левому и правому суставу. Возможно использование термополосок на жидких кристаллах.

Измерение **амплитуды** как пассивных, так и активных движений проводят с помощью гониометра (рис. 76), который состоит из двух браншей, соединенных между собой на одном конце со шкалой, позволяющей определить угол. При исследовании крупных суставов бранши должны быть длиной около 30 см и иметь большую шкалу с отчетливыми делениями, градуированную таким образом, что 0 ° регистрируется, когда конечность разогнута и образует прямую линию.

Рис. 76. Измерение подвижности сустава с помощью гониометра.

Нормальные объемы движений основных суставов даны в табл. 22.

Таблица 22

Нормальные объемы движения основных суставов (модифицировано из American Academy of Orthopedic Surgeons, 1965, p. 83–86).

Движение	Объем движения	Движение	Объем движения
Плечевой сустав		**Дистальные межфаланговые суставы**	
Сгибание	180°		
Разгибание	60°	Сгибание	80°
Отведение	180°	Разгибание	0°
Внутренняя ротация	70°	**Тазобедренный сустав**	
Наружная ротация	90°		
Локтевой сустав		Сгибание	120°
Сгибание	160°	Разгибание	30°
Переразгибание	До 5°–10°	Отведение	45°
Предплечье		Приведение	30°
Пронация	90°	Внутренняя ротация	45°
Супинация	90°	Наружная ротация	45°

Окончание табл. 22

Лучезапястный сустав		Коленный сустав	
Разгибание	70°	Сгибание	135°
Сгибание	80°	Переразгибание	До 5°–10°
Ульнарная девиация	60°	**Голеностопный сустав**	
Радиальная девиация	20°	Подошвенное сгибание	50°
Пястно-фаланговые суставы		Дорсальное сгибание	20°
Сгибание	90°	**Шейный отдел позвоночника**	
Разгибание	30°	Сгибание	45°
Проксимальные межфаланговые суставы		Разгибание	45°
Сгибание	120°	Боковые наклоны	45°
Разгибание	0°	Ротация	60°

Следует различать разгибание и переразгибание. Если движение, противоположное сгибанию, является нормальным для данного сустава (например, для лучезапястного и плечевого), его называют разгибанием. Если же такое движение в норме не характерно для сустава (например, для локтевого и коленного), оно обозначается как переразгибание.

Подвижность позвоночника. В позвоночнике возможны сгибание, разгибание, наклоны в стороны и ротация. Самым подвижным является шейный отдел, менее подвижным — грудной и поясничный отделы. В крестцовом отделе подвижность отсутствует. Сгибание происходит главным образом в шейном, нижнегрудном и поясничном отделах. Разгибание возможно только в шейном и поясничном отделах, ротация — большей частью в шейном отделе, меньше в грудном и поясничном.

При исследовании подвижности позвоночника в сагиттальной плоскости следует обратить внимание на дугообразный равномерный изгиб позвоночника при сгибании туловища назад (рис. 77, а). При ограничении подвижности какого-либо участка позвоночника соседняя с ним область ненормально компенсаторно сгибается, например, при сгибательной контрактуре тазобедренного сустава или ограничении подвижности грудного отдела образуется гиперлордоз. При достаточном сгибании позвоночника наклон вперед приводит к нормальному кифотическому изгибу позвоночника (рис.

77, б). Обычно ребенок в состоянии коснуться пальцев стоп кончиками своих пальцев рук, а часто и всей ладонью. При ограниченной подвижности позвоночника, например при фиксированном лордозе поясничного отдела (рис. 77, в), несмотря на увеличенную подвижность тазобедренных суставов, расстояние между кончиками пальцев рук и стоп увеличивается.

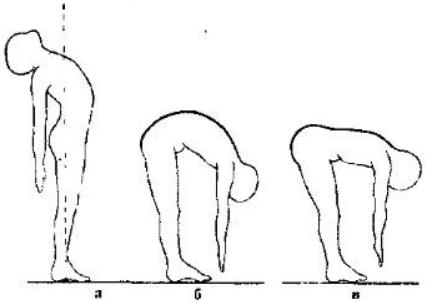

Рис. 77. Исследование подвижности позвоночника в сагиттальной плоскости [*Р. Бернбек, А. Синиос, 1980*]. Объяснение в тексте.

Исследование подвижности позвоночника сидя у детей младшего возраста возможно только при пассивных движениях, а у детей старшего возраста и при активных движениях. В сидячем положении с вытянутыми горизонтально нижними конечностями здоровый ребенок без труда достает кончиками пальцев рук до кончиков пальцев стоп (рис. 78, а), при этом отмечается равномерный кифотический изгиб позвоночника. При патологическом ограничении подвижности позвоночника расстояние между кончиками пальцев рук и пальцев стоп увеличивается (рис. 78, б).

Шейный отдел. Больной находится в положении стоя или сидя с выпрямленной спиной. *Вращение* — больному следует посмотреть назад через правое (или левое) плечо. *Сгибание* — ребенок должен посмотреть вниз, прижав подбородок к груди. *Разгибание* — ребенку предлагают посмотреть вверх. *Наклоны* в стороны — просят ребенка наклонить голову в сторону так, чтобы ухо было как можно ближе к плечу.

Грудной отдел. Больной сидит на табурете, что позволяет фиксировать таз, так как движения в грудном и поясничном отделах позвоночника не являются полностью изолированными. *Вращение* — больной производит максимальное вращение головы и плеч поочередно в обоих направлениях, при этом врач должен смотреть на него сверху. *Экскурсия грудной клетки* является хорошим показателем подвижности реберно-позвоночных суставов. Она может варьировать в зависимости от телосложения; нижняя граница нормы составляет около 5 см. Методика определения приведена в разделе «Исследование дыхательной системы». К дополнительным методам оценки подвижности грудного отдела позвоночника относится проведение **теста Отта.** У вертикально стоящего ребенка отмечают две точки: на уровне остистого отростка VII шейного позвонка и на 30 см книзу от него; после максимального сгибания это расстояние измеряют вновь: в норме при наклоне вперед расстояние увеличивается на 2–4 см, а при наклоне назад — укорачивается на 1 см.

Поясничный отдел. *Сгибание* — из положения стоя, больной пытается коснуться руками пальцев стоп, не сгибая колен. Врач наблюдает сбоку. Сама по себе способность достать руками пальцы стоп не имеет существенного значения — сохранение достаточной подвижности тазобедренных суставов позволяет

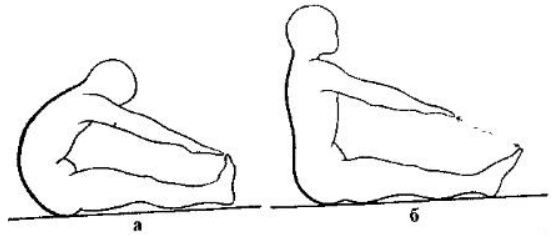

Рис. 78. Исследование подвижности позвоночника в положении сидя [*Р. Бернбек, А. Синиос, 1980*] Объяснение в тексте

выполнить это движение, несмотря на ограничение подвижности позвоночника. Объем движений определяют при очень внимательном наблюдении за поясничным отделом позвоночника. Его можно определить и пальпаторно: поместив пальцы кисти на остистые отростки поясничных позвонков, врач почувствует их расхождение при сгибании позвоночника. Разгибание — из положения стоя, больной наклоняется назад; врач поддерживает его сзади рукой. Подвижность оценивается на глаз. *Наклоны в стороны* — из положения стоя больной наклоняется сначала в одну, потом в другую сторону, так что его рука скользит вдоль бедра по направлению к полу. При этом необходимо следить, чтобы пациент не наклонялся вперед. Врач наблюдает сзади. К дополнительным методам оценки подвижности поясничного отдела позвоночника относится проведение **теста Шобера.** У вертикально стоящего ребенка отмечают две точки: на уровне остистого отростка S_1 и на 10 см выше. В норме при наклоне вперед расстояние между точками увеличивается на 4–7 см, а при наклоне назад — укорачивается на 3 см.

Крестцово-подвздошные суставы. Снаружи в области этих суставов видны два углубления, расположенные ниже поясницы. Обнаружение болезненности при пальпации позволяет предположить наличие патологических изменений крестцово-подвздошных суставов. При исследовании больной находится в положении лежа на животе, врач сильно надавливает на крестец. При этом происходит небольшое смещение крестца по отношению к костям таза, обусловливающее возникновение резких болей при наличии активного сакроилеита.

Исследование подвижности суставов *верхних и нижних конечностей*, височно-челюстного сустава обычно не представляет трудностей. Важна методичная, последовательная оценка всех возможных движений в каждом суставе с обязательной проверкой объема как пассивных, так и активных движений.

Болезненность при пальпации и дискомфорт при движении. Целесообразно начинать пальпацию нежно (особенно при наличии болезненности), определяя при этом температуру кожи, чувствительность, толщину и подвижность кожи над суставами, наличие

уплотнения, отечность, точную локализацию болевых точек (в области сустава, в области связок и других структур вокруг сустава). Необходимо определить, появляется ли боль (дискомфорт) при активных движениях в суставе, при пассивных движениях в суставе, при активных и пассивных движениях в суставе, при надавливании на сустав. Для оценки выраженности болезненности при пальпации врач пытается сильно сдавить сустав (где это возможно) большим и указательным пальцами. Балльная оценка предусматривает выделение I степени (ребенок жалуется на боль), II (жалобы на боль и гримаса страдания), III (ребенок морщится и отдергивается) и IV степени болезненности (больной не позволяет пальпировать сустав).

Нарушение **стабильности** сустава связано как с деструкцией суставных поверхностей, так и со слабостью связочного аппарата. Это может обусловить появление патологической подвижности сустава. Такое нарушение стабильности можно обнаружить как при выполнении пассивных движений, так и при осмотре суставов нижних конечностей, когда больной поднимает груз или ходит.

ИССЛЕДОВАНИЕ СЕРДЕЧНО-СОСУДИСТОЙ СИСТЕМЫ

Объективное исследование сердечно-сосудистой системы состоит из осмотра, пальпации, перкуссии, аускультации, определения артериального давления и проведения функциональных проб. Оно начинается уже в процессе расспроса ребенка и его родителей и дает врачу ценные сведения, позволяющие заподозрить поражение этой системы.

ОСОБЕННОСТИ АНАМНЕЗА

Расспрос родителей или ребенка имеет некоторые особенности в зависимости от возраста обследуемого. У детей раннего возраста, особенно первых месяцев жизни, когда чаще всего речь идет о врожденных пороках сердца, особое внимание обращают на отношение ребенка к кормлению. При поражении сердечно-сосудистой системы, ребенок жадно начинает сосать, но через непродолжительное время с плачем отказывается от груди, причем мать отмечает значительное учащение дыхания. Необходимо тщательно расспросить мать о физическом (особенно о прибавках массы тела) и психомоторном развитии малыша, оно может задерживаться при серьезных заболеваниях сердца. Внимательные родители могут пожаловаться на внезапное учащение числа сердечных сокращений. Наконец, специально расспрашивают об изменении цвета кожных покровов, в частности цианозе, его локализации, связи изменений цвета кожи с физическими нагрузками (после крика, кормления, а у детей после полугода — с активными движениями).

У детей старшего возраста большое значение приобретают не столько жалобы на слабость, утомляемость, сколько появление этих жалоб при выполнении ребенком нагрузок, которые до этого он переносил достаточно хорошо. Старшие дети уже хорошо ориентируются на появление перебоев в области сердца, приступы тахикардии, боли в области сердца. Уменьшение числа и объема мочеиспусканий и появление отеков, прежде всего периферических, редко являются ранними признаками поражения сердечно-сосудистой системы, но могут помочь судить о динамике и тяжести заболевания.

ОСМОТР

Чтобы получить правильную информацию об окраске кожи, частоте пульса и дыхания, необходимо осмотреть ребенка в спокойном состоянии, так как при беспокойстве, крике эти показатели значительно изменяются. Маленького ребенка лучше всего осматривать спящим.

В первую очередь обращают внимание на внешний вид ребенка, его положение, которое может быть вынужденным (сидячее или полусидячее для уменьшения кардиалгии, облегчения гемодинамики). Определяют физическое развитие ребенка, состояние питания, что может указывать на длительно существующую кардиальную патологию. Отмечают окраску кожных покровов и слизистых (цианоз, бледность, мраморный рисунок), наличие высыпаний (анулярная эритема, петехии), выраженность венозной сети. Цианоз может быть общим и локальным (акроцианоз). При поражении сердечно-сосудистой системы акроцианоз локализуется на дистальных участках — пальцы, кончик носа, ушные раковины, щеки, губы. При осмотре шеи обращают внимание на пульсацию сонной артерии, которая определяется кнутри от грудиноключично-сосцевидной мышцы синхронно с пульсацией верхушечного толчка. Резкая выраженность пульсации a. carotis носит название **«пляска каротид»** и является характерным признаком некоторых пороков сердца. Синхронно с пульсацией a. carotis может иметь место ритмическое покачивание головы — симптом Мюссе (de Musset). Кнаружи от грудиноключично-сосцевидной мышцы можно обнаружить набухание и пульсацию яремных вен, встречающиеся при застойных явлениях в большом круге кровообращения (признаки гиподинастолии). У детей старшего возраста небольшое набухание шейных вен может быть и при отсутствии патологии сердечно-сосудистой системы в горизонтальном положении. Как правило, в вертикальном положении оно уменьшается или исчезает.

При осмотре обращают внимание на наличие деформаций грудной клетки, которые могут оказывать влияние на гемодинамику. Иногда можно обнаружить асимметричное парастернальное выпячивание сердечной области, связанное со значительным увеличением сердца — **«сердечный горб»**, являющийся важным признаком поражения сердца с раннего возраста (рис. 79). Различают левораспложенный и центрально расположенный сердечный горб.

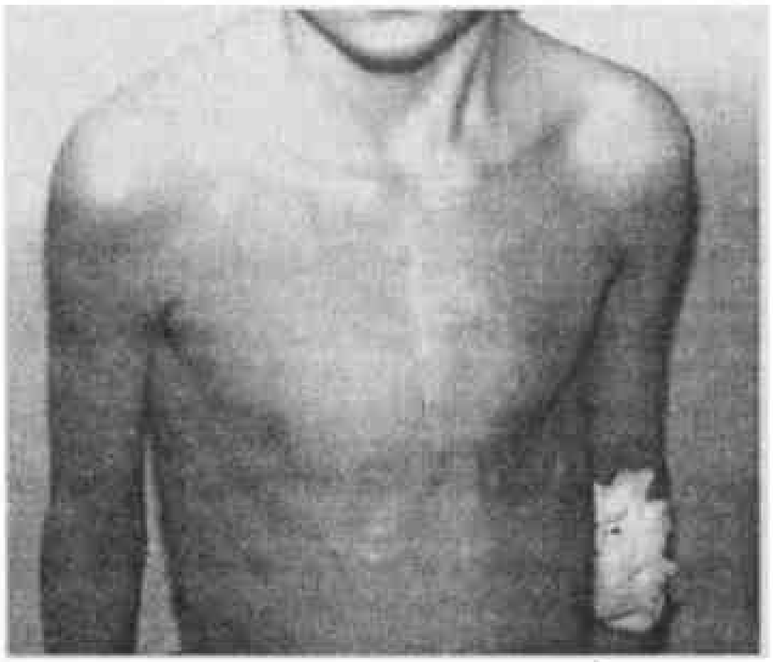

Рис. 79. Левораспложенный сердечный горб.

Визуально оценивается верхушечный толчок — периодическое ритмическое кратковременное выпячивание грудной стенки (положительный верхушечный толчок) в период систолы в четвертом–пятом межреберьях кнутри или кнаружи от срединно-ключичной линии в зависимости от возраста ребенка. Нередко, особенно у тучных детей, верхушечный толчок может быть не виден. У детей с астенической конституцией с плохо развитым подкожным жировым слоем верхушечный толчок, как правило, хорошо определяется. При патологии может наблюдаться отрицательный верхушечный толчок, характеризующийся втяжением межреберных промежутков во время систолы — **симптом Буйо** (*Bouillaud*).

Реже можно обнаружить сердечный толчок — сотрясение грудной стенки в области сердца, распространяющееся на грудину и надчревную область. Его появление обусловлено сокращением всего сердца и, главным образом, прилегающего к грудной клетке правого желудочка. У здоровых детей сердечный толчок никогда не наблюдается.

Отмечают наличие эпигастральной (надчревной) пульсации, которая может быть при увеличении правых отделов сердца — **симптом Хатцера** (*Hatzer*). Эпигастральная пульсация может визуализироваться и при отсутствии поражения сердечно-сосудистой системы.

Определенное значение имеет осмотр конечностей. Обращают внимание на наличие периферических отеков, которые могут также наблюдаться в области наружных половых органов, особенно у детей младшего возраста, и крестца. При наличии хронического застоя в малом круге кровообращения, сопровождающегося длительной гипоксией тканей, наблюдается утолщение концевых фаланг пальцев кистей, реже стоп, в виде «барабанных палочек» и изменение ногтей в виде «часовых стекол». Такие же изменения могут быть и при хронических заболеваниях бронхолегочной системы. Иногда можно обнаружить капиллярный пульс — **симптом Квинке** (*Quincke*), который проявляется ритмическим побелением и покраснением ногтевого ложа, возникающим после надавливания на ноготь. Для этого надо надавить на ноготь, чтобы посредине образовалось белое пятно, которое при симптоме Квинке расширяется и сужается при каждом пульсовом ударе.

ПАЛЬПАЦИЯ

Информацию о состоянии сосудов можно получить при пальпаторном исследовании артериального пульса, который определяют на лучевых, бедренных, задних большеберцовых артериях и артериях тыла стопы. Исследование пульса начинают с лучевой артерии. Для этого кисть ребенка свободно охватывают правой рукой в области лучезапястного сустава так, чтобы большой палец находился на тыльной стороне предплечья, а остальные — на внутренней его поверхности. Нащупав артерию II, III и IV пальцами, при-

жимают ее к подлежащей кости. В связи с тем, что пульс может быть не одинаковым, сначала определяют его симметричность на обеих лучевых артериях одновременно двумя руками. Если пульсовые волны отличаются друг от друга, говорят о различном пульсе (pulsus differens). При отсутствии разницы в его свойствах дальнейшее исследование проводят на одной руке, которая помещается в расслабленном состоянии на уровне сердца ребенка.

Характеристика пульса на a. radialis включает комплексную оценку следующих его свойств: частота, ритмичность, напряжение, наполнение, величина и форма. Для определения частоты пульса ведется его подсчет в течение не менее одной минуты в спокойном состоянии ребенка. Пульс может быть редким — *брадикардия* (pulsus rarus) и частым — *тахикардия* (pulsus frequens). При оценке соответствия пульса возрасту возможны два подхода. При эмпирической оценке о тахикардии (брадикардии) говорят при отклонении частоты более чем на 20 % от средневозрастных показателей. При центильной оценке (табл. 23) критерием брадикардии (тахикардии) служит пульс ниже 10-го (выше 90-го) центиля для данного возраста.

Таблица 23

Центильное распределение частоты пульса в зависимости от возраста

Возраст (лет)	Центили			
	10	25	75	90
Новорожденные	110	120	130	140
1	100	110	120	130
2	80	95	110	120
3–4	80	90	105	120
5–7	75	82	100	110
8–10	72	80	95	108
11–13	70	80	95	108
14–15	70	80	95	108
16–17	65	80	95	110

Следует помнить, что на частоту пульса оказывают влияние самые различные причины, а не только патология сердечной деятельности. Так, например, учащение пульса может отмечаться при физических нагрузках, лихорадочных состояниях (на каждый градус повышения температуры тела число сердечных сокращений может увеличиваться на 10–15 ударов в 1 мин), воздействии психоэмоциональных факторов. Урежение пульса наблюдается у физически тренированных детей, некоторых инфекционных заболеваниях, травме черепа и других состояниях.

Ритмичность пульса оценивается по равномерности интервалов между пульсовыми волнами. Если пульсовые волны следуют через одинаковые промежутки времени, пульс называется *ритмичным*, правильным, или регулярным (pulsus regularis). Если пульсовые волны следуют через разные промежутки времени, говорят об *аритмичном*, неправильном, или нерегулярном пульсе (pulsus irregularis). Аритмичность пульса, связанная с дыханием (во время вдоха учащение, во время выдоха урежение) — явление физиологическое. Задержка дыхания устраняет этот вид аритмии.

Напряжение пульса определяется силой, которую необходимо применить для сдавливания пульсирующей артерии. Эта характеристика в какой-то степени отражает величину артериального систолического давления. Различают пульс нормального (*умеренного*) напряжения; *напряженный*, или твердый (pulsus durus), когда артерия сдавливается с трудом, и *мягкий* (pulsus mollis), когда артерия сдавливается без усилия.

Определение наполнения пульса проводят двумя пальцами. Проксимально расположенным пальцем сдавливают артерию до исчезновения пульса, затем давление прекращают и дистально расположенный палец получает ощущение наполнения артерий кровью. При нормальном ударном объеме крови и достаточном кровенаполнении артерии определяется *полный* пульс (pulsus plenus); при наполнении меньше обычного — *пустой* пульс (pulsus vocuus). Иногда при выпоте в полость перикарда наполнение пульса при вдохе падает — «парадоксальный» пульс (pulsus paradoxus).

Величина пульса — понятие, объединяющее две его характеристики — наполнение и напряжение. При увеличении ударного объема крови, большом колебании давления в артерии, снижении тонуса артериальной стенки величина пульсовой волны увеличивается и определяется *большой* пульс (pulsus magnus). При

снижении ударного объема, малой амплитуде колебания давления в артерии, повышении тонуса артериальной стенки величина пульсовой волны уменьшается — *малый* пульс (pulsus parvus). Пульс может едва определяться (при массивной кровопотере, острой сердечной недостаточности). В таких случаях он называется *нитевидным* (pulsus filiformis). При отсутствии патологии пульс ритмичен и величина пульсовых волн одинакова — равномерный пульс (pulsus aequalis). При нарушении ритма сердечной деятельности величина пульсовых волн различна — такой пульс называется *неравномерным* (pulsus inaequalis). Иногда при ритмичном пульсе определяется чередование пульсовых волн различной величины — такой пульс называется перемежающимся или *альтернирующим* (pulsus alternans).

Форма пульса зависит от скорости изменения артериального давления в систолу и диастолу. Определяется по скорости подъема и спуска пульсовой волны при сдавливании артерии двумя пальцами. Пульс может быть *скорым* (pulsus celer), если во время систолы в аорту выбрасывается много крови и давление в ней быстро увеличивается, а во время диастолы оно так же быстро падает. При этом наблюдается быстрое расширение и спадение стенок артерии. Скорый пульс чаще всего бывает и *высоким* (pulsus altus). При *медленном* пульсе (pulsus tardus) определяется медленное расширение и спадение стенок артерии, связанное с медленным повышением давления в артериальной системе. При этом величина пульсовых волн так же уменьшается, поэтому пульс будет не только медленным, но и *малым* (pulsus tardus et parvus).

Дефицит пульса, или **симптом Джексона** (*Jackson*) — состояние, когда частота пульса на a. radialis меньше частоты сердечных сокращений, констатируемой при выслушивании сердца. Подобная патологическая ситуация объясняется тем, что часть сердечных сокращений вследствие их слабости совсем не доходит до периферии. В таких случаях вычисляют процент дефицита пульса.

Закончив исследование пульса на a. radialis, приступают к характеристике пульса на бедренных артериях, задних большеберцовых и артериях тыла стопы на обеих конечностях.

Пульс на **бедренных артериях** (a. femoralis) исследуется в горизонтальном и вертикальном положениях ребенка. Пальпация проводится указательным и средним пальцами рук (симметрично с двух сторон) в паховой складке в месте выхода артерии из-под пупартовой связки, ниже и параллельно ей (рис. 80).

Рис. 80. Определение пульса на бедренной артерии.

Задняя большеберцовая артерия (a. tibialis posterior) пальпируется в межмыщелковом желобке за внутренней лодыжкой (рис. 81).

Рис. 81. Определение пульса на задней большеберцовой артерии.

Пульс на **артерии тыла стопы** (a. dorsalis pedis) определяется в горизонтальном положении ребенка указательным и средним пальцами правой руки на тыльной поверхности стопы в проксимальной части первого или второго межплюсневого пространства (рис 82).

Рис. 82. Определение пульса на артерии тыла стопы.

Характеристика пульса на трех последних артериях включает в себя констатацию его *наличия* и описание *симметричности*.

Пальпация области сердца дополняет и уточняет сведения, полученные при осмотре. Начинают ее, положив ладонь правой руки на всю область сердца по срединноключичной (рис. 83) и стернальной (рис. 84) линии.

Это позволяет уточнить **наличие сердечного толчка**, а также обнаружить некоторые его пальпаторные эквиваленты — симптом «кошачьего мурлыканья» — сотрясение (дрожание) грудной клетки в момент систолы и (или) диастолы. Кроме того, при пальпации области сердца возможно выявление шума трения перикарда.

Затем пальпируют **верхушечный толчок**, расположив руку основанием кисти к грудине, а пальцами — по направлению к аксиллярной области (рис. 85).

Для полной характеристики верхушечного толчка (локализация, площадь, высота, сила) используют концевые фаланги указатель-

Рис. 83. Пальпация области сердца по срединно-ключичной линии.

Рис. 84. Пальпация области сердца по стернальной линии.

ного, среднего и безымянного пальцев правой руки, слегка сгибая их таким образом, чтобы они образовали сплошную линию, и были на одном уровне (рис. 86).

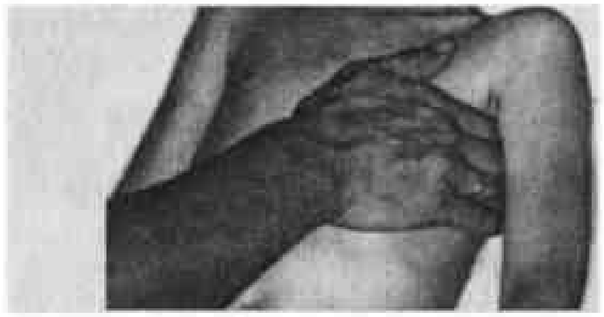

Рис. 85. Пальпация верхушечного толчка.

Рис. 86. Положение руки для характеристики верхушечного толчка.

Начинают пальпацию в межреберье, где визуально и пальпаторно наиболее отчетливо определялся верхушечный толчок. Относительно тонкая грудная клетка у детей создает условия для широкого распространения верхушечного толчка в стороны, поэтому за зону его локализации принимают ту часть, где толчок пальпируется с максимальной, одинаковой силой. Для этого смещают пальцы на межреберье вверх и вниз. Обычно максимальная сила верхушечного толчка фиксируется в одном межреберье — четвертом или пятом в зависимости от возраста ребенка. Локализация толчка зависит не только от возраста, но и от положения ребенка, степени наполнения органов брюшной полости и отражает размеры и положение сердца, а также его повороты вокруг сагиттальной оси, поэтому верхушечный толчок необходимо определять в горизонтальном и вертикальном положении. Иногда определить его локализацию сложно, особенно если она совпадает с ребром. Изменение положения тела, глубокий выдох способствуют смещению толчка и делают его доступным пальпации. Сравнение локализации толчка в горизонтальном и вертикальном положениях позволяет судить о подвижности сердца. При даче заключения указывают как межреберье, в котором пальпируется верхушечный толчок, так и расстояние от левой срединно-ключичной линии (в сантиметрах, кнаружи или кнутри).

Площадь верхушечного толчка — зона производимого им сотрясения грудной стенки. Перемещая пальцы кнаружи и кнутри по соответствующему межреберью, определяют зону, за которой сила толчка ослабевает. Обычно эта зона не превышает двух пальцев исследователя (3–4 см). В этом случае говорят о неразлитом верхушечном толчке. Если зона, где толчок пальпируется с максимально одинаковой силой, превышает 3–4 см, то констатируют *разлитой* верхушечный толчок и указывают его площадь в сантиметрах.

Сила верхушечного толчка определяется сопротивлением, которое оказывает сердце при его сокращении надавливанию пальцами. Она в значительной мере зависит от толщины грудной клетки, близости расположения верхушки сердца к пальпирующим пальцам, а также от силы сокращения левого желудочка. По величине этого давления различают толчок средней силы (*умеренный*), *ослабленный* и *усиленный*. Максимальная степень усиления, при которой даже интенсивное давление пальцами не преодолевает сердечных сокращений, характеризуется как приподнимающий верхушечный толчок.

Под высотой верхушечного толчка понимают амплитуду колебаний грудной стенки в области верхушечного толчка. Ее определяют визуально или свободной пальпацией без надавливания. Различают верхушечный толчок *высокий* и *низкий*, что зависит от его площади и силы сокращения сердца.

Следующим этапом пальпации является определение **эпигастральной пульсации**. Для этого, свободно положив руку со слегка согнутыми пальцами на живот ребенка по срединной линии при-

мерно на уровне верхней трети расстояния между пупком и мечевидным отростком (рис. 87), мягким движением погружают пальцы в брюшную полость к позвоночнику. При наличии эпигастральной пульсации необходимо уточнить ее направление. Пульсация *спереди назад* (относительно тела ребенка) достаточно часто встречается у здоровых детей и связана с брюшной аортой. Как правило, она ослабевает при глубоком вдохе и в вертикальном положении. Разлитая эпигастральная пульсация в направлении *сверху вниз* (относительно тела ребенка), определяющаяся более отчетливо в вертикальном положении или непосредственно под мечевидным отростком — признак гипертрофии правого желудочка. Эпигастральная пульсация, связанная с повышением давления в портальной вене, определяется *справа налево*.

Рис. 87. Определение эпигастральной пульсации.

При наличии застойных явлений в большом круге кровообращения определенную помощь в диагностике может оказать **симптом Плеша**. Для его определения производят сдавливание печени левой рукой, положив ладонь и четыре пальца на поясничную область, а большой палец спереди на грудную клетку. При *положительном* симптоме Плеша, во время сдавливания отмечается появление или значимое увеличение пульсации яремных вен.

К пальпаторным признакам сердечной недостаточности относится и пастозность мягких тканей голени, и увеличение печени, и наличие свободной жидкости в брюшной полости. Они описаны в соответствующих разделах.

ПЕРКУССИЯ

Несмотря на некоторую условность получаемых данных, перкуссия остается важным методом исследования сердечно-сосудистой системы, позволяющей определить величину, положение и конфигурацию сердца, состояние сосудистого пучка. Она проводится в горизонтальном и вертикальном положении, что дает возможность при сопоставлении полученных данных судить о подвижности сердца и избежать ряда неточностей.

Границы сердца определяются способом опосредованной (тишайшей) или непосредственной перкуссии, причем последний у детей предпочтительнее. Относительная тупость сердца является проекцией передней его поверхности на грудную клетку и соответствует истинным границам сердца. При определении границ относительной тупости находят наиболее удаленные точки контура сердца сначала справа, затем сверху, и, наконец, слева (рис. 88), хотя последовательность их нахождения принципиального значения не имеет. Важным моментом является нанесение перкуторного удара строго в направлении спереди назад (относительно тела ребенка). Границы абсолютной тупости сердца у детей при отсутствии патологии определить трудно, поэтому они практически не перкутируются.

При определении правой границы сердца сначала находят верхнюю границу печеночной тупости, для чего палец-плессиметр располагают во втором–третьем межреберье справа и по среднеклю-

чичной линии перемещают его сверху вниз по межреберьям до получения тупого звука. Затем палец-плессиметр переставляют на одно межреберье вверх (на нижний край легкого), разворачивают его параллельно грудине и, начиная со срединно-ключичной линии, перкутируют по направлению к грудине до появления притупления перкуторного звука. При оценке правой границы указывают ее расстояние от правого края грудины.

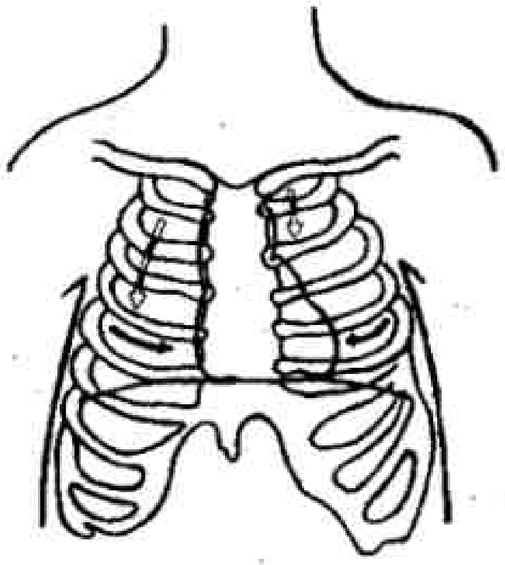

Рис. 88. Направление движения пальца-плессиметра при перкуссии границ сердца.

Верхняя граница определяется по левой парастернальной линии, начиная с первого межреберья. Парастернальная линия располагается на середине расстояния между левой стернальной (проходит по левому краю грудины) и среднеключичной линиями. Особенностью определения верхней границы сердца является следующее. Палец-плессиметр располагается параллельно ключице, а перкуторный шаг равен ширине пальца, то есть перкуссия ведется не по межреберьям. При оценке левой границы указывают межреберье (ребро), где она определяется.

Для определения **левой** границы относительной сердечной тупости проводят перкуссию по межреберью, где был обнаружен верхушечный толчок, начиная от средней аксиллярной линии по направлению к грудине. Палец-плессиметр должен быть обращен своей тыльной стороной кпереди, то есть прилегать к грудной клетке боковой, а не ладонной поверхностью. Перкутирующий палец располагается строго над плессиметром, нанося удары сагиттально, то есть перпендикулярно передней поверхности самого сердца, а не боковой поверхности грудной клетки (рис. 89). При описании левой границы сердца указывают ее расстояние от срединно-ключичной линии. В норме левая граница сердца всегда совпадает с верхушечным толчком.

Рис. 89. Положение пальцев при перкуссии левой границы сердца.

Границы относительной сердечной тупости у детей различного возраста представлены в табл. 24.

Границы относительной тупости могут изменяться и при отсутствии патологии, например, в зависимости от высоты стояния диафрагмы.

Таблица 24

Границы относительной сердечной тупости

Граница	до 2 лет	3–7 лет	8–12 лет
Верхняя	II ребро	второе межреберье	III ребро
Левая	на 1см кнаружи от срединно-ключичной линии		по срединно-ключичной линии
Правая	по правой парастернальной линии	кнутри от правой парастернальной линии	на середине расстояния между правой парастернальной и стернальной линиями

Существенное диагностическое значение при подозрении на поражение сердца имеет определение его **конфигурации**, для чего после установления правой и левой границ относительной тупости проводят перкуссию в других, более высоко расположенных межреберьях (от четвертого до второго). Полученные пограничные точки позволяют судить о конфигурации сердца, его размерах, ширине сосудистого пучка. При отсутствии патологии по левому контуру сердца между сосудистым пучком и левым желудочком определяется тупой угол.

АУСКУЛЬТАЦИЯ

Практикой и настойчивостью можно многого достичь в искусстве аускультации. Это, пожалуй, наиболее информативный клинический метод диагностики заболеваний сердечно-сосудистой системы.

Помимо общих правил аускультации в выслушивании сердца необходимо соблюдение ряда условий:

1. Выслушивание ребенка должно проводиться в горизонтальном и вертикальном положении, а также после физической нагрузки.
2. Выслушивание старших детей должно проводиться в период задержки дыхания (после глубокого вдоха и последующего выдоха) для устранения дыхательных шумов, мешающих выслушиванию звуковых явлений сердца.

3. Выслушивание проводится одним и тем же свето- или фонендоскопом, причем, для наиболее адекватного дифференцирования высоких звуков мембрана его должна быть плотно прижата к грудной стенке, низких — слегка.
4. Выслушивание проводится в общепринятых точках (местах наилучшего выслушивания звуковых явлений) в определенной последовательности.
5. При подозрении на заболевание не ограничиваются аускультацией только классических точек, а выслушивают всю область сердца, а также ряд экстракардиальных точек.

Классические точки аускультации представлены на рис. 90.

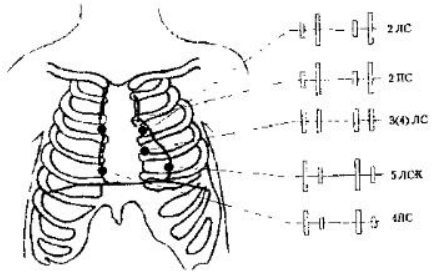

Рис. 90. Классические места выслушивания тонов сердца (*по Луисада*).

Для удобства они обозначаются цифрой (по межреберью) и первыми буквами топографических линий. Точка митрального клапана обозначается как 4(5) ЛСК, точка аортального клапана — 2ЛС (второе межреберье по левому краю грудины), точка пульмонального клапана — 4ПС, точка трикуспидального клапана — 4ПС, точка Боткина — $^3/_4$ЛС.

— 4(5)ЛСК (четвертое или пятое межреберье по левой срединно-ключичной линии). Область верхушечного толчка (звуковые явления с митрального клапана).

— 2ПС (второе межреберье справа у края грудины). Звуковые явления с аортального клапана.
— 2ЛС (второе межреберье слева у края грудины). Звуковые явления с клапана легочной артерии.
— 4ПС (область нижней трети грудины у мечевидного отростка, чуть правее от срединной линии). Звуковые явления с трикуспидального клапана.
— 3(4)ЛС — точка Боткина (звуковые явления с аортального и митрального клапанов). Точка Боткина располагается на пересечении линии от точки аортального клапана к верхушечному толчку с левым краем грудины. Обычно это третье или четвертое межреберье.

Аускультативная характеристика включает в себя оценку **ритмичности** (ритмичные, аритмичные), **звучности** (глухие, приглушенные, звучные, хлопающие), **ясности** или **компактности** (ясные, или компактные, расщепление, раздвоение) тонов и их **соотношения**. Помимо этого указывают наличие экстратонов, шумов.

I тон возникает во время систолы после длинной паузы, соответствует пульсовому удару на сонной и лучевой артериях или верхушечному толчку. По характеру он продолжительный и низкий. Как правило, его амплитуда в полтора–два раза выше амплитуды II тона на верхушке, примерно равна амплитуде II тона в точке Боткина и в полтора–два раза меньше амплитуды II тона на основании сердца (точки аортального и пульмонального клапана).

II тон образуется во время диастолы после короткой паузы, менее продолжительный и более высокий, чем I тон. При сравнении амплитуды II тона на основании сердца можно отметить акцент II тона на легочной артерии (амплитуда II тона в точке пульмонального клапана выше, чем в точке аортального клапана) или на аорте (обратная ситуация). Небольшое преобладание II тона на легочной артерии по сравнению с аортальной точкой физиологично для детского возраста (до 12–13 лет).

Довольно часто, особенно у детей с астеническим телосложением, выслушивается III тон, который следует почти сразу за II тоном. Критерием его физиологичности является сравнительно низкая амплитуда (меньше половины I тона в точке выслушивания).

IV тон в норме практически никогда не выслушивается.

Кроме тонов, могут выслушиваться и другие звуковые явления. Например, во время систолы — экстратоны изгнания, натяжения папиллярных мышц, а во время диастолы — щелчок (тон) открытия митрального клапана.

Ослабление или усиление звучности тонов не обязательно указывает на заболевание сердца. На изменение звучности большое влияние оказывают степень развития подкожного жирового слоя, мускулатуры, эмоциональное состояние ребенка. Экстракардиальная патология (например, эмфизема, скопление жидкости в плевральной полости, уплотнение легкого, анемия) также может изменить звучность тонов сердца. Физиологическое раздвоение I тона обусловлено неодновременным закрытием атриовентрикулярных клапанов, II тона — неодновременным закрытием клапанов аорты и легочной артерии, что обусловлено различной продолжительностью сокращения правого и левого желудочков.

После выслушивания тонов сердца обращают внимание на наличие шумов, которые могут быть связаны с анатомическими изменениями в строении сердца (органические) или с нарушением функции неизмененных клапанов (функциональные). При выслушивании шума необходимо определить следующие его характеристики.

— Фазу сердечной деятельности, в которую он выявляется (систолический, диастолический шум). По продолжительности различают короткий шум (выслушивается до $^1/_2$ систолы или диастолы) и продолжительный шум (больше $^1/_2$ систолы или диастолы). Более точное отношение к фазе сердечного цикла предусматривает выделение протосистолического (протодиастолического) шума — выслушивается в первую $^1/_3$ систолы (диастолы); мезосистолического (мезодиастолического) шума — выслушивается в среднюю $^1/_3$ систолы (диастолы); метасистолического (метадиастолического) шума — выслушивается в последнюю треть систолы (диастолы). Метасистолический шум часто называют поздним систолическим или предиастолическим шумом. Метадиастолический — поздним диастолическим или пресистолическим. Если шум выслушивается на протяжении всей систолы (диастолы) и не связан с тонами сердца, он называется голосистоличеким (голодиастолическим).

– Связь с тонами. Шум может быть связан с тонами, а может выслушиваться после паузы. В случае выслушивания шума на протяжении всей систолы (диастолы) в тесной связи с тонами сердца он называется пансистолическим (пандиастолическим).

– Эпицентр шума. Место его наилучшего выслушивания (punctum maximum).

– Силу, или звучность, которую можно оценить по амплитуде шума. Если шум не превышает $^1/_2$ амплитуды I тона в точке выслушивания, он называется низкоамплитудным (тихим, слабым). Если амплитуда шума не превышает амплитуды I тона в точке выслушивания, он называется среднеамплитудным. Если амплитуда шума превышает амплитуду I тона в точке выслушивания, он называется высокоамплитудным (сильным, громким).

– Тембр шума. Он может быть музыкальным, неопределенным, жестковатым, мягким, жестким, дующим, грубым. Как правило, такой тембр характерен для систолических шумов. Диастолические шумы обычно по тембру напоминают «льющуюся воду», но могут быть и рокочущими, грохочущими, раскатистыми.

– Форма шума. Шум может быть убывающим, возрастающим, ромбовидным, лентовидным.

– Проводимость, или иррадиация шума. Для разных патологических ситуаций характерна различная иррадиация шума. Так, при открытом артериальном протоке шум обычно хорошо проводится в левую подключичную область, при недостаточности митрального клапана – в левую подмышечную область по линии верхушечного толчка, при коарктации аорты – в межлопаточную область вдоль позвоночника. При дефекте межжелудочковой перегородки шум, как правило, распространяется вдоль нижней трети грудины.

– Зависимость от положения и нагрузки. Обязательна аускультация не только лежа и стоя, но и в момент перехода из горизонтального в сидячее положения, в положении лежа на левом боку (особенно для патологии митрального клапана). Большое значение имеет выслушивание до и после нагрузки.

Следует помнить, что особенностью детского возраста является частое выслушивание функциональных шумов, связанных с ростом

и формированием сердца. Они встречаются в различные возрастные периоды практически у всех детей. Хотя не следует забывать, что и врожденные пороки сердца также проявляются шумовыми феноменами именно в детском возрасте. К сожалению, достаточно часто встречается поздняя диагностика этой патологии.

Все выслушанные звуковые явления можно изображать графически (аудиограмма). В зависимости от полученных результатов в стандартное графическое изображение вносится коррекция (дорисовываются границы сердца, дополнительные тоны, амплитуды тонов и их расщепления, а также шумы). На рис. 91 представлен возможный вариант изменений, выявленных при аускультации сердца.

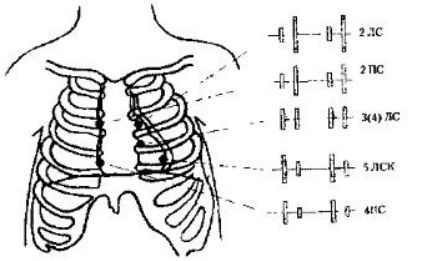

Рис. 91. Вариант аудиограммы при аускультации сердца. Объяснение в тексте.

На фоне увеличения границы сердца влево отмечается снижение амплитуды I тона на верхушке, акцент II тона на легочной артерии, систолический шум, среднеамплитудный, убывающий, связанный с I тоном на верхушке, занимающий практически всю ($^2/_3$) систолу. В точке Боткина систолический шум сходных характеристик, но меньшей продолжительности (до $^1/_2$ систолы).

При необходимости, помимо выслушивания области сердца, проводится аускультация ряда экстракардиальных точек. Это *левая подмышечная область* (на пересечении горизонтальной линии от верхушечного толчка и средней подмышечной линии), *левая под-*

ключичная область, межлопаточное пространство (вдоль позвоночника).

В ряде случаев исследование больного с поражением сердечно-сосудистой системы дополняется аускультацией сосудов. В норме над магистральной артерией можно выслушать проводной тон удара пульсовой волны. Шумы выслушиваться не должны. Исключением может быть так называемый «шум волчка» (как систолический, так и диастолический компонент) над проекцией сонной артерии, возникающий вследствие турбулентных токов крови в восходящем отделе аорты. Критерием его физиологичности является значительная изменчивость при поворотах головы.

Места аускультации основных сосудов показаны на рис. 92.

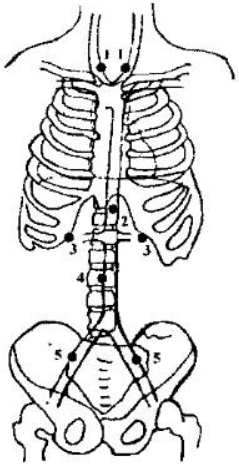

Рис. 92. Места выслушивания основных сосудов
1 — начальный сегмент общей сонной артерии, 2 — восходящий отдел грудной и проксимальный отдел брюшной аорты, 3 — почечные артерии, 4 — брюшной отдел аорты, 5 — подвздошные артерии.

Начальный сегмент общей сонной артерии выслушивается у наружного края грудиноключично-сосцевидной мышцы в месте ее прикрепления к ключице. В межлопаточной области, в точках пересечения парастернальных линий с реберными дугами справа и слева выслушивается шум над *внутренними грудными* артериями. Стенотические шумы *нисходящего отдела грудной и проксимального отдела брюшной* аорты (как и шум чревного ствола) определяются по средней линии живота под мечевидным отростком. Почечные артерии выслушивают по наружному краю прямых мышц живота на середине расстояния между мечевидным отростком и пупком. *Брюшной отдел* аорты — по средней линии живота выше и на уровне пупка. *Подвздошные артерии* выслушиваются по наружному краю прямых мышц живота на линии, соединяющей пупок и середину пупартовой связки. Аускультация *бедренных* артерий проводится в месте ее пульсации, *коленных* — в подколенной ямке.

ИЗМЕРЕНИЕ АРТЕРИАЛЬНОГО ДАВЛЕНИЯ

Для измерения артериального давления наиболее распространенным является аускультативный метод, предложенный *Н. С. Коротковым* в 1905 г. Величина давления в артериальной системе ритмически изменяется, достигая наиболее высокого уровня во время систолы, минимального — во время диастолы. Она пропорциональна количеству крови, выбрасываемой сердцем в аорту, и периферическому сопротивлению сосудов. Выражается артериальное давление в миллиметрах ртутного столба. Принятая в системе СИ величина в паскалях так и не прижилась. Разница между систолическим и диастолическим называется пульсовым давлением. У здоровых детей артериальное давление подвержено значительным колебаниям в зависимости от положения тела, физических нагрузок, эмоционального состояния и других факторов. Наиболее низкое артериальное давление отмечается утром в покое натощак, то есть в состоянии основного обмена. Это основное, или базальное давление. «Случайные» измерения артериального давления самостоятельного значения не имеют, однако позволяют

выявить детей со скрытыми гипертензивными и гипотензивными реакциями. Для более точного суждения о величине артериального давления лучше ориентироваться на базальное, однако, не всегда представляется возможным определить его. В повседневной практике обследования детей определяют «условно базальное» артериальное давление, которое измеряют в положении лежа (рис. 93), после не менее чем 15-минутного отдыха.

Рис. 93. Измерение «условно базального» давления на правой руке.

Стандартный метод регистрации предусматривает следующие правила, основанные на рекомендациях *ВОЗ (1959)*:

1. Манжета аппарата должна соответствовать окружности плеча. Так, для измерения артериального давления на руках у новорожденного ширина манжеты составляет от 2,5 до 4 см, а длина — 5–10 см, у грудного ребенка — 6–8 и 12–13 см, у дошкольника 9–10 и 17–22 см соответственно. У школьников может использоваться стандартная манжета шириной 12–13 см и длиной 22–23 см. На практике чаще пользуются правилом соответствия — ширина манжеты должна составлять примерно $^2/_3$ длины плечевой кости. Следует помнить, что использование узкой манжеты завышает результаты измерения.
2. Манжета должна накладываться так, чтобы ее край располагался на 2–3 см выше локтевого сгиба, а соединительные трубки находились в проекции плечевой артерии.

3. Манжета плотно прилегает к плечу, но под нее можно подложить один палец руки исследующего.
4. Врач, проводящий исследование, должен обладать нормальной остротой слуха.
5. Перед измерением пальпируют пульс на a. radialis. Манжету накачивают до показателей давления, превышающего на 20 мм рт. ст. уровень исчезновения пульса. После чего, установив раструб стетоскопа на проекцию локтевой артерии, снижают давление со скоростью примерно 2 $^{мм}/_{сек}$, что позволяет обеспечить точность измерения до 2 мм рт. ст.
6. За уровень систолического давления принимают показатель, при котором появляется первый громкий (или второй регулярный) тон Короткова. За уровень диастолического — момент исчезновения тонов, то есть пятую фазу тонов Короткова. При этом показатели округляют до ближайшего снизу четного значения шкалы. Такой подход позволяет избежать артефактов, связанных с аритмией.
7. Измерение следует проводить не менее 3 раз с интервалом, необходимым для полного выхода воздуха из манжеты, и за истинное брать среднее значение двух последних измерений.

Для оценки полученных данных пользуются эмпирическим методом. Для детей первого года жизни, при расчете систолического артериального давления используется формула 76 + n, где n — число месяцев жизни; для детей более старшего возраста — 90 + 2n или 100 + n, где n — число лет. Диастолическое артериальное давление составляет от $^1/_2$ до $^2/_3$ от систолического.

При необходимости можно уточнить показатели центильным методом. Центильные таблицы для оценки артериального давления составлены с учетом возрастно-половых различий. У детей школьного возраста уровни артериального давления коррелируют с показателями физического развития и конституциональными особенностями, в связи с чем значения давления в этом возрасте представлены с учетом соматотипа (макро-, мезо-, микро-). Это позволяет более объективно подходить к индивидуальной трактовке полученных данных (табл. 25).

Таблица 25

Центильное распределение артериального давления у здоровых детей старше 8 лет с учетом возраста, пола и соматотипа (А. В. Мазурин, И. М. Воронцов, 2001)

Пол	Возраст (лет)	Артериальное давление (мм рт. ст.)					
		Систолическое			Диастолическое		
		3 %	90 %	97 %	3 %	90 %	97%
Мальчики	Микросоматотип						
	8–10	74	110	114	32	64	68
	11–13	76	110	114	34	67	72
	14–15	82	112	116	34	68	74
	16–18	80	118	124	36	74	78
	Мезосоматотип						
	8–10	76	111	118	34	66	72
	11–13	80	112	120	34	68	80
	14–15	86	120	130	34	68	80
	16–18	94	130	140	38	76	84
	Макросоматотип						
	8–10	76	114	124	36	72	76
	11–13	84	120	132	36	72	80
	14–15	96	126	136	36	74	80
	16–18	98	138	154	38	80	84
Девочки	Микросоматотип						
	8–10	74	108	114	34	64	70
	11–13	82	114	124	34	66	70
	14–15	84	120	124	36	74	80
	16–18	84	122	128	36	76	84
	Мезосоматотип						
	8–10	76	112	120	34	66	70
	11–13	84	120	126	36	70	78
	14–15	86	124	130	44	74	80
	16–18	86	124	130	46	78	84
	Макросоматотип						
	8–10	76	114	122	34	64	70
	11–13	84	122	128	38	72	80
	14–15	90	126	132	46	78	82
	16–18	90	128	134	48	82	86

Непосредственное диагностическое значение имеют 1-й, 6-й, 7-й центильные коридоры, то есть показатели артериального давления, выходящие за пределы 3 %, 90 %, 97 % распределения признака. Цифры систолического или диастолического давления выше границы 97-го центиля или ниже 3-го центиля для данного возраста, пола и соматотипа являются показанием для более детального обследования ребенка. Дети, имеющие артериальное давление в пределах от 90-го до 97-го центиля, нуждаются в диспансерном наблюдении с регулярным контролем показателей.

В большинстве случаев, повышение (понижение) артериального давления затрагивает как систолический, так и диастолический показатель и может отмечаться в различных ситуациях. Изолированное изменение только систолического (диастолического) артериального давления, как правило, связано с заболеваниями сердечно-сосудистой системы. Артериальное давление на обеих руках может различаться не более чем на 5–10 мм рт. ст.

В диагностике ряда заболеваний имеет значение **измерение давления** не только на плечевой, но и на **бедренной артерии**. При этом манжету накладывают на нижнюю треть бедра в положении ребенка на животе, а фонендоскоп ставят на проекцию подколенной артерии в подколенную ямку (рис. 94). Правила измерения те же, что и для плечевой артерии. Показатели артериального давления на нижних конечностях на 20–30 мм превышают таковые на верхних. Артериальное давление на ногах может различаться между собой не более чем на 5–10 мм рт. ст.

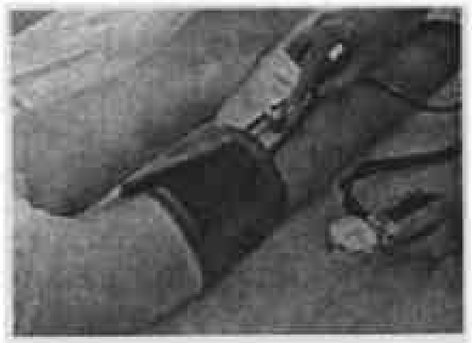

Рис. 94. Измерение «условно базального» давления на левой ноге.

Необходимо измерить артериальное давление на всех конечностях у каждого пациента хотя бы один раз.

ФУНКЦИОНАЛЬНЫЕ ПРОБЫ

Для оценки функционального состояния сердечно-сосудистой системы, определения резервных возможностей организма используются многочисленные пробы, которые являются ориентировочными, поскольку их результаты зависят от ряда факторов (состояние вегетативной нервной системы, степень тренированности, переутомление и другие), снижающих информативность полученных данных. Наиболее доступными, простыми и физиологичными являются проба на клиноортостаз, клиноортостатическая проба (КОП) и проба с дозированной физической нагрузкой. Первые две пробы, в основном, дают информацию о характере вегетативной регуляции сердечно-сосудистой деятельности. Проба с дозированной физической нагрузкой информативна в выявлении скрытой сердечной недостаточности.

Проба на клиноортостаз заключается в определении «условно базальных» показателей артериального давления и пульса (в положении лежа, после не менее чем пятнадцатиминутного покоя). Затем ребенок встает, показатели определяют повторно. При этом пульс целесообразно подсчитывать за 10 с чтобы избежать нивелирования динамики частоты сердечных сокращений за 1 мин. Обычно при переходе в вертикальное положение частота пульса возрастает не менее чем на 10 % и не более чем на 20 %, систолическое артериальное давление повышается на 5–15 мм рт ст, а диастолическое артериальное давление практически не изменяется. Отсутствие динамики показателей говорит о дисбалансе вегетативной регуляции (повышение вагусной или снижение симпатической активности). Чрезмерное изменение показателей, как правило, свидетельствует о повышении симпатической активности. Данная проба характеризует вегетативную реактивность организма.

Клиноортостатическая проба, основанная на гемодинамической пробе Шеллонга (*Schellong*), определяет не только вегетативную реактивность, но и обеспеченность вегетативной регуляции сердечно-сосудистой деятельности.

После пятнадцатиминутного отдыха в положении лежа определяют «условно базальные» показатели частоты пульса и артериального давления. После этого ребенок встает и находится в вертикальном положении 10 мин. Сразу после перехода в вертикальное положение и ежеминутно проводится подсчет частоты пульса и

измерение артериального давления. Затем ребенок ложится, продолжается ежеминутный подсчет показателей до возвращения к исходным величинам (не менее 5 мин). По полученным данным строят график: на оси абсцисс откладывают время проведения пробы, на оси ординат – частоту пульса, показатели систолического и диастолического артериального давления (лучше разными цветами). Стрелками отмечают изменение положения.

Нормальной реакцией считается отсутствие жалоб при перемене положения тела, а динамика показателей укладывается в приведенные в табл. 26 значения. Возвращение показателей к исходным величинам обычно происходит до четвертой минуты в положении лежа.

Таблица 26

Показатели частоты пульса и артериального давления, соответствующие нормальной клиноортостатической пробе

Показатели	Исходные значения	Динамика показателей при КОП
Частота пульса (в 1 мин)	меньше 76	не больше 40%
	76–90	не больше 30%
	более 90	не меньше 20%
Систолическое артериальное давление (мм рт. ст.)	меньше 90	от +5 до +20
	90–100	от 0 до +15
	более 100	от 0 до +10
Диастолическое артериальное давление (мм рт. ст.)	меньше 60	от +5 до +20
	60–70	от 0 до +15
	более 70	от 0 до +10

Основные варианты патологической реакции гемодинамики определяются избыточным (недостаточным) включением симпатико-адреналовой системы, или смешанными нарушениями вегетативной регуляции.

Пробы с физической нагрузкой позволяют судить об адаптивности сердечно-сосудистой системы, «работоспособности» сердца, а также выявить доклинические признаки недостаточности сердечной деятельности у детей с поражением сердечно-сосудистой системы. Более точными и информативными являются пробы с дозированными физическими нагрузками, однако для их проведения необходимы определенные условия, наличие велоэргометра или тредмила. Расчет мощности нагрузки должен учитывать антропометрические показатели и степень тренированности ребенка.

В повседневной практике чаще всего используют простую, не требующую дополнительной аппаратуры, пробу с переменой положения тела или приседаниями, предложенную *Н. А. Шалковым*.

При проведении пробы определяют «условно базальные» показатели частоты пульса, дыхания, артериального давления. К выбору нагрузки подходят дифференцированно в зависимости от состояния ребенка (табл. 27).

Таблица 27

Величина нагрузки в зависимости от состояния ребенка

№ пробы	Характер физической нагрузки	Рекомендуется
1	Переход из горизонтального положения в положение сидя 3 раза	Для детей, находящихся на постельном режиме
2	Переход из горизонтального положения в положение сидя 5 раз	
3	Переход из горизонтального положения в положения сидя 10 раз	
4	5 глубоких приседаний на полу за 10 с, или подъем на 10 ступенек лестницы	Для больных детей, находящихся на общем клиническом режиме и практически здоровых
5	10 глубоких приседаний на полу за 20 с или подъем на 20 ступенек лестницы	
6	20 глубоких приседаний на полу за 30 с или подъем на 30 ступенек лестницы	
7	Нагрузка тренировочного характера (бег, лыжи, плавания и т.д.)	Для здоровых детей, занимающихся физкультурой и спортом
8	Нагрузки спортивного характера	

В практической работе при отсутствии явных признаков поражения сердечно-сосудистой системы проводят пробу № 6. Пробы № 7 и 8 используют в спортивной медицине.

Исследование частоты пульса, дыхания, артериального давления повторяют в положении лежа, сразу, а также через 3, 5, 8 и 10 мин после нагрузки. Оценивают динамику полученных данных, анализируют изменения величин ударного объема (УО) и минутного объема кровообращения (МОК) на нагрузку, а также время восстановления показателей до исходного уровня. Ударный объем косвенно оценивают по пульсовому давлению (разница между систолическим и

диастолическим артериальным давлением). Величину минутного объема вычисляют по формуле *Эрлантера—Гукера* (произведение частоты пульса и пульсового давления). Обычно все показатели заносят в таблицу (табл. 28).

Таблица 28

Проба с дозированной физической нагрузкой №

Время	ЧП	ЧД	АД	ПД	МОК
До нагрузки					
После нагрузки					
Через 3 мин					
Через 5 мин					
Через 8 мин					
Через 10 мин					

Адекватной реакцией на нагрузку считается такая, при которой отсутствуют одышка, утомляемость и слабость, учащение пульса не превышает 20–25 %, максимальное артериальное давление повышается на 5–10 мм, минимальное не изменяется или снижается на 5 мм рт ст. Величина минутного объема увеличивается на 30–50 %, возвращение всех показателей к исходным наблюдается в течение 3–5 мин.

При неадекватной реакции на нагрузку отмечается учащение пульса (более 30–50 % от исходного), дыхания. Систолическое давление может снижаться, а диастолическое — не изменяться или даже повышаться. В результате этого ударный объем снижается. Минутный объем кровообращения увеличивается незначительно, причем не за счет пульсового давления, а за счет нарастания частоты пульса. Восстановительный период для анализируемых признаков может превышать 10 мин.

Таким образом, определение минутного объема кровообращения и выявление механизмов его изменения при нагрузке, равно как и степени этого изменения, дает возможность судить о функциональном состоянии сердечной мышцы.

Практическое отсутствие изменений минутного объема кровообращения говорит о выборе неадекватно низкой нагрузки для ребенка.

ИССЛЕДОВАНИЕ ОРГАНОВ ДЫХАНИЯ

ОСОБЕННОСТИ АНАМНЕЗА

Большинство приобретенных заболеваний респираторной системы имеет инфекционное или аллергическое происхождение. Однако появление «респираторных» жалоб с рождения требует исключения врожденной патологии органов дыхания, первичных иммунодефицитных состояний.

Аллергия у ближайших родственников, контакт с больным туберкулезом, муковисцидоз у сибса и другие подобные сведения могут направить мысль врача в нужное русло. Подозрение на генетическую патологию требует тщательной оценки семейного анамнеза с отображением его в генетической карте.

Оценка данных о предшествующих болезнях часто представляет значительные трудности. «Частые пневмонии» в анамнезе нередко оказываются повторными бронхитами, нередко с признаками обструкции на фоне нормальной или субфебрильной температуры. При указании на ранее перенесенный легочный процесс желательно получить имеющиеся рентгенограммы и данные о функции внешнего дыхания. Следует критически относиться к сведениям об эффективности терапии в прошлом. Неэффективность антибиотиков при явно бактериальном процессе или эуфиллина при астматическом приступе могла быть связана с недостаточной дозой препарата, и попытка выяснить дозу часто дает важные сведения.

Следует помнить, что «респираторные» жалобы иногда исходят от родителей с повышенной тревогой за здоровье своих детей. В этих случаях даже физиологическое, редкое покашливание, одышку после физической нагрузки, редкие и нетяжелые ОРВИ родители считают свидетельством хронического процесса. Такие родители

с особой тревогой воспринимают сведения о слабоположительной реакции Манту, усилении бронхососудистого рисунка или «жестковатом» дыхании у своих детей.

Некоторые родители детей с бронхиальной астмой неохотно говорят об этом врачу, боясь получить подтверждение уже однажды прозвучавшего диагноза. Поэтому приходится очень тщательно собирать анамнез и задавать много наводящих вопросов, чтобы выяснить, что респираторные эпизоды сопровождались развитием бронхоспазма. В других случаях родители детей с тяжелыми заболеваниями (в частности, ЦНС) склонны аггравировать жалобы, связанные с дыхательной системой. Подчеркивая тяжесть «повторных пневмоний», эти родители уходят от признания тяжести основного заболевания у ребенка.

При сборе анамнеза ребенка раннего возраста уточняют, как протекали перинатальный период и роды, чем ребенок болел, в том числе незадолго до настоящего заболевания, какие симптомы наблюдались в начале болезни и были ли контакты с больными острой респираторной или другой хронической инфекцией.

Среди общих жалоб чаще всего встречаются жалобы на лихорадку, недомогание, слабость. У грудных детей присоединяются жалобы на снижение аппетита, задержку прироста массы тела. Одновременно появляются специфические жалобы на насморк, чихание, кашель, боли в груди, одышку.

Важна последовательность и скорость развития симптомов, их детальная характеристика, облегчающая диагностический процесс. Так, например, важен тип кашля (сухой или влажный, поверхностный или глубокий, прерываемый, подавляемый или приступообразный), его звуковая характеристика («лающий» или битональный) и периодика (появление при засыпании или просыпании, смене температуры) и так далее.

При наличии одышки родители часто обращают внимание на раздувание крыльев носа у малышей, появление цианотичности носогубного треугольника (симптом не совсем надежный для диагностики поражения именно дыхательной системы), принятие ребенком вынужденного положения.

При подозрении на аллергическую природу заболевания необходим четкий сбор аллергологического анамнеза. Требуется уточнять наличие аллергических заболеваний у других членов семьи, аллергические реакции у больного в прошлом, связь проявлений заболева-

ния с сезоном года, временем суток, непосредственным контактом с бытовыми (уборка дома), эпидермальными (игра с животными), пыльцевыми (прогулка по лесу в сезон цветения) аллергенами, приемом медикаментов, изменениями в диете, физическими и психическими нагрузками.

Большое значение придается выяснению гигиенической обстановки в семье — преобладающая температура в помещении, одежда ребенка (кутание), двигательный режим.

При возможности необходимо расспросить и самого ребенка, так как при этом зачастую выясняются важные детали.

ОСМОТР

Осмотр проводится в определенной последовательности и включает: общий осмотр, осмотр лица и шеи, грудной клетки. Осмотр лучше проводить в положении стоя с обнаженным до пояса туловищем, равномерно освещенным со всех сторон. Это помогает выявить признаки гипоксии и дыхательной недостаточности — цианоз и одышку.

Общий осмотр позволяет оценить положение тела ребенка, которое может быть вынужденным (на боку, сидячее с упором на руки), изменения дистальных фаланг пальцев кисти в виде «барабанных палочек» или ногтей в виде «часовых стекол».

Для определения «барабанных палочек» используют соотношение между величиной высоты ногтя (расстояние от вершины основания ногтя до подушечки пальца) и величиной дистальной фаланги (расстояние от верха до низа дистального межфалангового сустава). Обычно эта величина меньше единицы. При «барабанных палочках» соотношение увеличивается и становится больше единицы.

Следует помнить, что в ряде случаев форма ногтей в виде часовых стекол может передаваться по наследству, поэтому следует осмотреть ногти родителей.

При осмотре лица обращают внимание на то, как дышит ребенок — ртом или носом, есть ли выделения из носа, какого они характера, наблюдается ли раздувание крыльев носа, пена изо рта, гиперкинез головы.

Обращается внимание на цианоз, указывающий на затруднение газообмена, степень его выраженности, постоянный или временный, появляющийся при сосании, крике ребенка, физическом напряжении. Цианоз может быть выраженным на отдельных участках (носогубный треугольник, вокруг глаз, пальцы) и может быть распространенным. При расстройствах микроциркуляции наблюдается «мраморный» рисунок на коже.

Возможен румянец щек у лихорадящих, туберкулезных больных и при пневмониях (иногда румянец бывает только на стороне поражения вследствие раздражения соответствующего симпатического нерва).

Важно охарактеризовать голос ребенка, его крик и кашель. Кроме того, можно уловить «оральную крепитацию» — хрипы, слышные на расстоянии.

Осмотр шеи может обнаружить увеличенные лимфатические узлы, опухоли, кисты.

Осмотр груди следует проводить со всех сторон как в спокойном состоянии, так обязательно и при глубоком дыхании, когда многие изменения грудной клетки и дыхательных движений становятся виднее. Сначала оценивают форму грудной клетки, расположение ключиц, надключичных и подключичных ямок, лопаток. Затем следует охарактеризовать тип, ритм и частоту дыхания.

Отмечается симметричность движения лопаток с обеих сторон грудной клетки (для этого можно установить концы указательных пальцев у углов лопаток), выбухание или втяжение межреберий, западение одной половины грудной клетки. Обращают внимание на участие вспомогательных мышц в акте дыхания. У старших детей рекомендуется попросить сделать форсированный вдох и выдох, что облегчает оценку участия грудной клетки в акте дыхания.

Оценка формы грудной клетки дает представление о пространственных отношениях в грудной полости, о расположении заключающихся в ней органов, об условиях их функционирования. У новорожденных она имеет вид усеченного конуса с основанием внизу, переднезадний размер ее почти равен поперечному. У ребенка раннего возраста грудная клетка имеет цилиндрическую форму, ребра расположены горизонтально и образуют с позвоночником прямой угол. По мере взросления ребенка ребра начинают отходить от позвоночника под углом, создавая возможность для лучшей

экскурсии грудной клетки. Более подробно оценка формы грудной клетки изложена в разделе, посвященном исследованию костно-мышечной системы.

Глубокие изменения биомеханики дыхательных движений встречаются у детей с эмфизематозной и паралитической формами грудной клетки, при грубых деформациях скелета (воронкообразная грудь, рахитические деформации, искривления позвоночника). Они значительно уменьшают объем грудной клетки, нарушают экскурсии легких.

В зависимости от преимущественного участия грудной клетки или живота определяют тип дыхания (грудной, брюшной, грудобрюшной).

Для детей грудного возраста характерен брюшной тип дыхания, начиная со 2-го года жизни до 8–9 лет наблюдается смешанный тип дыхания (грудобрюшной). С 10 лет появляются половые различия дыхания, у мальчиков преобладает брюшной тип, у девочек — грудной.

Ориентировочно по величине экскурсий грудной клетки определяют глубину дыхания (глубокое, достаточное, поверхностное).

Частота дыхания — важнейший показатель дыхательной функции. В состоянии бодрствования частота дыханий обычно выше. Особенности строения грудной клетки ребенка обусловливают меньшую глубину и большую частоту дыхательных движений.

Подсчет числа дыханий производят по движениям грудной или брюшной стенки, незаметно для больного — визуально, либо рукой, положенной на грудь или живот. У новорожденных и детей грудного возраста подсчет числа дыханий может быть проведен путем поднесения стетоскопа к носу ребенка (лучше во время сна).

Подсчет числа дыханий проводят не менее 1 мин. При частоте дыхания (табл. 29) выше 90-го центиля для данного возраста говорят о тахипное, ниже 10-го центиля — о брадипное.

Наконец, необходимо подсчитать число дыханий и отношение пульса к дыханию в состоянии покоя и при нагрузке. Для этого ребенка берут за руку и сначала определяют частоту пульса, а затем число дыханий за 1 мин. Соотношение между пульсом и дыханием с возрастом меняется и составляет у новорожденных 2,5–3 к 1, у ребенка первого года — 3–3,5 к 1, у детей старшего возраста — 4–5 к 1. При лихорадочных заболеваниях, физической нагрузке, психическом возбуждении это соотношение, как правило, сохраняется. В случаях заинтересованности органов дыхания учащение дыхания более или менее значительно превышает степень учащения пульса, что имеет важное дифференциально-диагностическое значение.

Таблица 29

Центильное распределение частоты дыхания в зависимости от возраста

Возраст (лет)	Центили			
	10	25	75	90
0	29	34	45	52
1	24	27	36	42
2	22	24	32	36
3–4	22	24	32	36
5–7	19	22	30	34
8–10	17	19	25	28
11–13	17	19	24	26
14–17	16	18	24	26

Замедление дыхательных движений в связи с заболеваниями органов дыхания отмечаются при сужениях гортани или трахеи (удлинение вдоха) и нередко также при сужениях мелких бронхов во время приступов бронхиальной астмы (удлинение выдоха).

У детей раннего возраста иногда встречается грубое вибрирующее, иногда всхрапывающее, усиливающееся при вдохе шумное дыхание, называемое стридор. Такое дыхание является признаком сужения воздухоносных путей за счет анатомических особенностей их строения, как правило, исчезает в течение первого года жизни.

Ритм дыхания оценивают по регулярности дыхательных актов. Появление патологических типов дыхания наблюдается при поражении дыхательного центра (например, дыхание Куссмауля, Биота).

Ритм дыхания у здорового ребенка не бывает абсолютно регулярным, дыхание варьирует как по частоте, так и по глубине. Изменение глубины или размаха дыхательных движений и их ритма мо-

жет происходить как в сторону увеличения, так и сторону уменьшения от разных причин. Встречается и одностороннее изменение амплитуды дыхания как компенсация со стороны здоровой половины грудной клетки, когда дыхательные движения другой стороны резко ограничены вследствие тяжелых легочных или плевральных изменений.

При осмотре кожных покровов грудной клетки у больных с заболеваниями органов дыхания можно встретить:

1. Расширение мелких кожных вен в виде синеватых разветвлений (телеангиэктазии) — **симптом Франка** (Frank). Они располагаются в виде венчика обычно сзади в области VII шейного и I–III грудных позвонков (границы верхушек легких), либо по нижней границе легких и сердца и указывают на затруднение кровообращения в этих местах.
2. На коже подключичной области имеется расширенный пучок венозных сосудов, идущих от грудины (в месте прикрепления II ребра) по направлению к плечевому суставу — **симптом Видергофера**. Этот симптом описан при поражении внутригрудных лимфоузлов. В последние годы он нередко встречается после длительного использования подключичного катетера при реанимационных мероприятиях (тромбоз подключичной вены).
3. **Ограниченный отек** и выпячивание кожи на нижнебоковых частях грудной клетки — при готовящемся прорыве гнойного плеврита.

ПАЛЬПАЦИЯ

Метод пальпации грудной клетки дает ограниченную диагностическую информацию о состоянии органов дыхания, так как они прикрыты костным скелетом. Тем не менее, пальпация грудной клетки позволяет оценить состояние кожи в области грудной клетки (локальная потливость, гиперестезия, отечность), установить резистентность грудной клетки и ее болезненность в тех или иных участках. Помимо этого, при пальпации грудной клетки можно определить голосовое дрожание, а также уловить шум трения плевры,

некоторые хрипы и другие звуки, способные сообщить грудной клетке колебательные движения.

Пальпировать надо обеими руками, положив их всей ладонью на исследуемые участки грудной клетки симметрично с двух противоположных сторон, как бы охватывая ее. Кстати, пальпируя, можно получить дополнительное представление о переднезаднем и боковом размерах грудной клетки, ее дыхательной экскурсии.

Резистентность или эластичность грудной клетки определяется по ощущению упругости, податливости грудной клетки и сдавлении ее кистями исследователя в переднезаднем (рис. 95) и боковом (рис. 96) направлении. При пальпации спереди назад исследователь устанавливает одну руку на грудину, а другую — на грудной отдел позвоночника в параллельном направлении.

Рис. 95. Определение эластичности грудной клетки в переднезаднем направлении.

При пальпации в боковом направлении руки исследователя располагаются в боковых отделах, начиная с подмышечной области.

При пальпации грудной клетки возможно определение **болезненности**. При этом необходимо установить ее локализацию, а также отличить поверхностную болезненность, связанную с поражением межреберных нервов, мышц или ребер, от глубокой — плевральной. Плевральные боли усиливаются при наклоне больного в

здоровую сторону (увеличивается экскурсия легкого на пораженной стороне), при глубоком вдохе (усиление трения листков плевры) или при кашле. Плевральные боли уменьшаются, если грудную клетку иммобилизовать, сдавив ее с боков руками.

Рис. 96. Определение эластичности грудной клетки в боковом направлении.

При пальпации также определяют **голосовое дрожание.** В отличие от взрослых голос у детей слабый и всегда имеет высокую тональность, вследствие чего определение голосового дрожания у них затруднительно. Оно определяется у детей, которые хорошо произносят букву «р». Голосовым дрожанием называются ощущения, которые получают руки (в большей степени ладони, чем пальцы) исследующего, положенные на грудь ребенка, когда он громко произносит слова, дающие наибольшую вибрацию голоса («раз-два-три», «сорок три»). Возникают колебания, которые от голосовых связок передаются по стенкам проводящих путей на поверхность грудной клетки. У маленьких детей можно воспользоваться криком или плачем.

Ладони рук кладут на симметричные участки грудной клетки. По передней поверхности исследуют верхние отделы (рис. 97), по боковой — боковые (постановка рук аналогична методике определения эластичности грудной клетки в боковом направлении — рис. 96), по задней — надлопаточную область (рис. 98), межлопаточную (рис. 99) и нижние отделы (рис. 100).

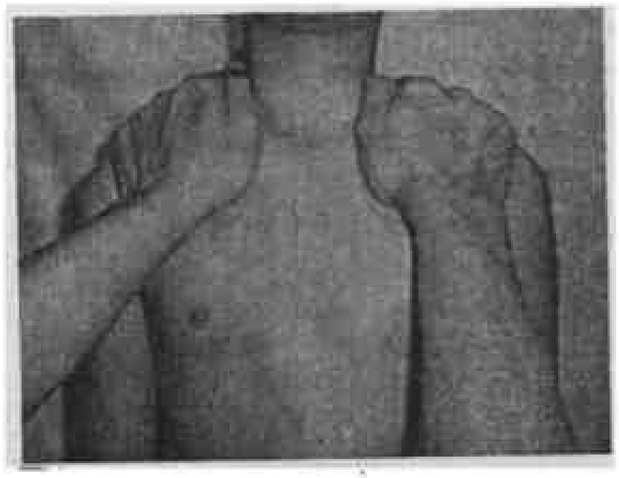

Рис. 97. Определение голосового дрожания по передней поверхности.

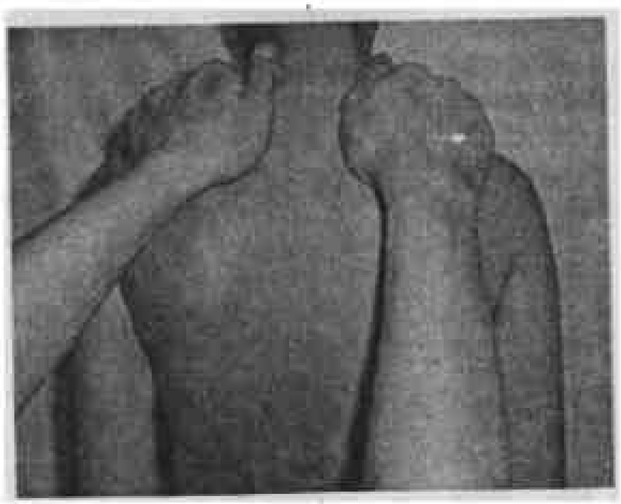

Рис. 98. Определение голосового дрожания по задней поверхности (надлопаточная область).

Следует обратить внимание на симметричность исследования, как в отношении положения рук доктора, так и в отношении положения ребенка. Руки исследующего не должны соприкасаться друг

с другом. В норме голосовое дрожание равномерно проводится на симметричных участках, хотя в верхних отделах грудной клетки, над правой верхушкой легких оно несколько сильнее (правый, более короткий бронх создает благоприятные условия для проведения колебаний из гортани). При патологии оно может быть усиленным, ослабленным или отсутствовать соответственно топике поражения.

Рис. 99. Определение голосового дрожания по задней поверхности (межлопаточная область).

Рис. 100. Определение голосового дрожания по задней поверхности (нижние отделы).

Пальпацией удается определить шум трения плевры (при обильных и грубых отложениях фибрина), сухие, жужжащие низкого тона хрипы при бронхитах и крепитирующий хруст при подкожной эмфиземе.

ПЕРКУССИЯ

Перкуссия относится к наиболее информативным методам, используемым в диагностике заболеваний органов грудной клетки. В зависимости от возраста, целей и обстоятельств могут быть использованы все методы, виды и способы перкуссии — непосредственная и опосредованная, топографическая и сравнительная, а также аускультофрикция — аускультативное определение перкуторных показателей.

При перкуссии чрезвычайно важно обращать внимание на правильное положение ребенка, обеспечивающее симметричное положение грудной клетки. При исследовании маленьких детей необходимо прибегнуть к помощи медперсонала или родителей, создавая положение ребенка, при котором отсутствует напряжение мышц.

Ребенка первых месяцев жизни при перкуссии передней и боковой поверхностей грудной клетки целесообразно держать в положении на спине, заднюю поверхность грудной клетки перкутируют в положении ребенка сидя или на руках у матери, поддерживая его голову. При этом не рекомендуется тесно прислонять ребенка к груди человека, который держит его на руках. Детей, не умеющих держать голову, можно перкутировать, положив их на животик или взяв ребенка на левую руку. В этом случае ребенок лежит на ладони левой руки врача (рис. 101), большой палец этой руки проводится в подмышечную впадину ребенка, указательный располагается на правой ключице, а остальные — на боковой поверхности грудной клетки справа.

Перкуссию легких детей старшего возраста удобнее производить при спокойном вертикальном положении больного. При перкуссии передней поверхности грудной клетки ребенок спокойно стоит, опустив руки. При перкуссии задней поверхности плечи ребенка несколько опущены, голова немного наклонена вперед. При исследовании межлопаточного пространства ребенок несколько раз-

водит лопатки, чтобы увеличить доступное обследованию пространство. Не следует скрещивать руки на груди, так как это вызывает напряжение мышц, мешающее перкуссии. При перкуссии боковых поверхностей грудной клетки руки надо отвести в стороны, а лучше — завести их за голову.

Рис. 101. Непосредственная перкуссия легких по задней поверхности ребенка грудного возраста.

Обычно перкуссия детей раннего возраста проводится непосредственно, а детей старше 5 лет — опосредованно.

Различают топографическую и сравнительную перкуссию. Топографическая перкуссия проводится с целью определения нижней границы легких, верхушки легких, подвижности нижнего легочного края.

Определение **границ легких** обычно начинают с нижней границы правого легкого (легочно-печеночная граница). Перкутируют сверху вниз последовательно по срединно-ключичной, подмышечным и лопаточной линиям. Палец-плессиметр должен располагаться в межреберье. Граница легкого соответствует переходу от ясного легочного тона к тупому. Нижнюю границу левого легкого определяют по подмышечным и лопаточной линиям. Граница нижнего края легких представлена в табл. 30. Допустима некоторая несимметричность положения нижнего края легких (справа может быть выше из-за печени).

Таблица 30

Нижние границы легких

Линии	Справа	Слева
Срединно-ключичная	Шестое межреберье	–
Передняя подмышечная	Седьмое межреберье	Седьмое межреберье
Средняя подмышечная	Седьмое–девятое межреберье	Восьмое–девятое межреберье
Задняя подмышечная	Девятое межреберье	Девятое межреберье
Лопаточная	Девятое –десятое межреберье	Девятое –десятое межреберье

Положение нижних границ легких зависит от конституциональных особенностей — у астеников они ниже, у гиперстеников несколько выше.

У детей старше 7–8 лет определяют **высоту стояния верхушек легких.** Исследование проводят спереди от ключицы вверх по срединно-ключичной линии. Обычно верхушка выстоит над ключицей на расстоянии 2–4 см.

Исследование высоты стояния верхушек легких сзади, а также полей Кренига в педиатрии не используется.

У детей старшего возраста определяют **подвижность легочного края.** Возрастные ограничения обусловлены неспособностью детей младшего возраста по команде задерживать дыхание. Подвижность легочного края наиболее выражена по лопаточной, средней или задней подмышечной линиях в связи с большой величиной в этом месте плеврального синуса. Определение подвижности легочного края проводится следующим образом. Определив при спокойном дыхании нижнюю границу легкого по одной из вышеуказанных линий, просят ребенка глубоко вдохнуть и задержать дыхание. Продолжая перкуссию вниз, определяют границу нижнего края легкого на максимальном вдохе. После этого, установив палец-плессиметр в области угла лопатки (для лопаточной линии) или в пятом–шестом межреберье (для подмышечных линий), просят ребенка глубоко выдохнуть и задержать дыхание. Перкутируя вниз, определяют границу нижнего края легкого на максимальном выдохе. Расстояние между границами, полученными на вдохе и выдохе, и составляет подвижность нижнего легочного края. Обычно у детей старшего возраста оно равняется 6–8 см.

Можно предложить и другую технику определения подвижности легких. Ребенка просят глубоко выдохнуть и задержать дыхание, по среднему пальцу определяют границу легких на выдохе. После этого, оставляя средний палец на полученной границе, ребенка просят после нескольких спокойных вдохов максимально вдохнуть и продолжают перкуссию уже по второму пальцу до получения тупости. Разница между пальцами и составляет величину экскурсии легкого.

Если для топографической перкуссии достаточно простого констатирования притупления звука, то для сравнительной перкуссии необходима детальнав оценка изменений звука по всем его свойствам. Только при этом условии можно получить ясное представление о физическом, а, слеловательно, и об анатомическом состоянии легкого.

Перкутировать надо на строго симметричных участках и в строго тождественных условиях, применяя попеременно то слабую, то сильную перкуссию. Последнее требование важно потому, что при слабой перкуссии могут быть не обнаружены более глубоко расположенные поражения легкого и, наоборот, при сильной перкуссии — поверхностные изменения.

Сравнивают перкуторный тон над анатомически одинаково расположенными участками легких справа и слева. Палец-плессиметр располагается в межреберье. Исключением является исследование межлопаточной области, (палец-плессиметр ставится параллельно позвоночнику), надключичной (палец-плессиметр ставится параллельно ключице) и подключичной области (палец-плессиметр ставится в подключичную ямку). Расположение пальца-плессиметра при перкуссии задней поверхности изображено на рис. 102. По среднеключичным линиям перкуторный звук сравнивается только до уровня III ребра, то есть по первому и второму межреберью. Ниже сравнительная перкуссия не проводится, так как слева находится сердце, изменяющее перкуторный звук.

При перкуссии легких можно уловить следующие звуки:

— ясный полный, довольно низкий звук здорового легкого, содержащего воздух;

— глухой звук с различными оттенками от приглушенного до абсолютно тупого (бедренная или печеночная тупость);

— высокий звук с различными оттенками от коробочного до тимпанического (перкуторный тон над пространством Траубе).

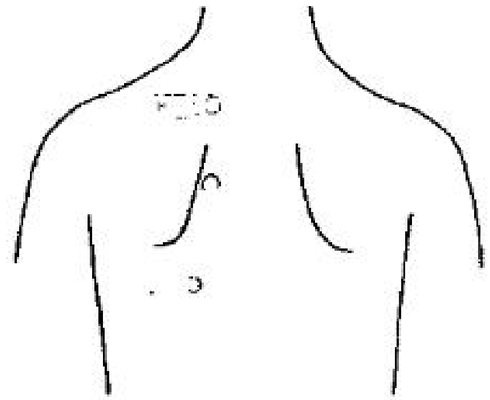

Рис. 102. Расположение пальца-плессиметра при перкуссии задней поверхности.

Следует отметить, что, при внимательной перкуссии достаточно часто может наблюдаться небольшая разница перкуторного тона и при отсутствии патологии. Так, например, как правило, в нижних отделах по боковой поверхности справа перкуторный тон, вследствие близости печени, несколько глуше, чем слева. В межлопаточном пространстве справа может отмечаться более высокий звук, вследствие анатомических особенностей расположения правого бронха.

Очень важно знать границу между долями легких. На переднюю поверхность (рис. 103) проецируется справа верхняя и средняя доля. Граница между ними проходит по IV ребру. Граница между первым и третьим сегментом примерно соответствует ходу II ребра. По срединно-ключичной линии проходит граница между 4-м и 5-м сегментами средней доли. Слева, в связи с наличием сердца, 4-й и 5-й сегменты представлены язычковой долей, границы между 1-м и 3-м сегментами не выделяют.

На заднюю поверхность (рис. 104) проецируются с обеих сторон вераняя и нижняя доли. Граница между ними проходит от точки, образуемой пересечением линий по spina scapulae с позвоночником (обычно это II грудной позвонок у детей раннего и III грудной позвонок у детей старшего возраста) к точке пересечения задней

подмышечной линии и IV ребра. Линия по spina scapulae разделяет 1-й и 2-й сегменты верхней доли. Линия, соединяющая углы лопаток, отграничивает 6-й сегмент, а linea scapularis — 10-й и 9-й сегменты.

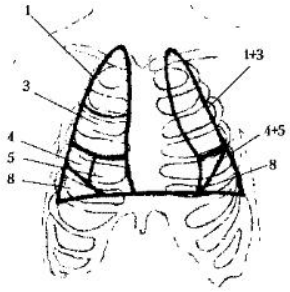

Рис. 103. Проекция долей и сегментов легких на переднюю поверхность грудной клетки.

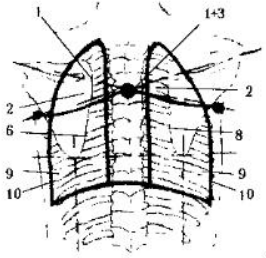

Рис. 104. Проекция долей и сегментов легких на заднюю поверхность грудной клетки

На боковую поверхность проецируются все три доли. Граница между верхней и средней долей (слева с язычковой долей) проходит по линии IV ребра. Граница между средней и нижней долей — по линии от точки пересечения IV ребра с задней подмышечной линией к мечевидному отростку. Граница между 8-м и 9-м сегментами расположена примерно по ходу средней подмышечной линии.

При сравнительной перкуссии и аускультации знание границ долей и сегментов позволяет четко локализовать выявленные изменения. Следует отметить, что для клинического исследования наибольшую трудность представляют язычковая доля левого легкого (картина «смазывается» близостью сердца) и 7-й сегмент правого (слева отсутствует) легкого — базально-передний (не проецируется на поверхность грудной клетки).

У детей пневмонический процесс нередко локализуется в определенных сегментах. У детей сзади чаще поражаются 2-й (верхнезадний) сегмент верхней доли, 6-й(базально-верхушечный) и 10-й (базально-задний) сегмент нижней доли. Сегменты средней доли 4-й (среднебоковой) и 5-й (среднепередний) также уязвимы. Их бронхи имеют узкий просвет, относительно длины и отходят под прямым углом.

При наличии выпота в плевре существует ряд характерных симптомов, лучше всего выявляемых у детей старшего возраста. Прежде всего, необходимо отметить, что граница притупления имеет своеобразный характер и располагается по линии **Эллиса** (*Ellis*) — **Дамуазо** (*Damoiseau*) — **Соколова.** Это — параболическая линия, которая тянется от позвоночника вверх до задней подмышечной линии, затем понижается по направлению кпереди (рис. 105). Одновременно над экссудатом обнаруживается треугольное пространство более ясного перкуторного звука, ограниченное позвоночником, верхней границей тупости и прямой горизонтальной линией, соединяющей самую высокую точку тупости на лопаточной линии с позвоночником — треугольник **Гарленда** (*Garland*). Эта область соответствует расположению поджатого легкого. При образовании большого плеврального выпота слева у детей старшего возраста на здоровой стороне обнаруживается притупление перкуторного звука (вследствие смещения средостения) в виде паравертебрального треугольника **Раухфуса–Грокко** (*Grocco*). Верхушка его соответствует верхней границе экссудата, одну сторону составляет линия позвоночника, основанием является нижний

край здорового легкого, а гипотенуза — спускается к наружному краю основной линии, образуя слегка изогнутую кнаружи линию.

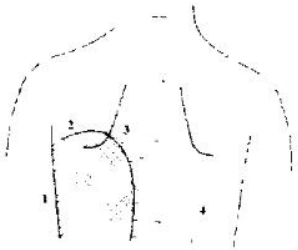

Рис. 105. Перкуторная картина при выпоте в полость плевры:
1 — тупость над экссудатом; 2 — линия Дамуазо, 3 — треугольник Гарленда; 4 — треугольник Раухфуса–Грокко.

Скопление жидкости в левой плевральной полости также дает притупление в области полулунного пространства Траубе, ограниченного сверху сердечной тупостью, снизу — реберной дугой, с боков — печенью и селезенкой. У здорового ребенка обычно в этой области отмечается тимпанит. Для перкуссии линии Эллиса–Дамуазо–Соколова, треугольников Гарленда и Раухфуса–Грокко проводят перкуссию по задней поверхности по вертикальным линиям, расположенным на ширину пальца, начиная от задней подмышечной линии к позвоночнику. В связи со значимыми различиями перкуторного тона допустима перкуссия по лопаткам.

АУСКУЛЬТАЦИЯ

При выслушивании легких определяются дыхательные шумы (основные и дополнительные), обусловленные колебательными движениями альвеолярных стенок, голосовых складок и воздухоносных путей в связи с прохождением по ним воздуха.

Правильной оценке аускультации способствует соблюдение некоторых правил. Выслушивать ребенка лучше в положении стоя, строго соблюдая принцип симметричности (также как и при перкуссии). При невозможности достичь вертикального положения (тяжелобольной или маленький ребенок) проводят аускультацию больного в положении лежа или сидя.

Сравнительную аускультацию правого и левого легкого проводят над симметрично расположенными участками, сравнивая получаемые данные. Выслушивая легкие, необходимо сравнивать вдох с выдохом на одноименной стороне, вдох с вдохом и выдох с выдохом на симметричных участках обоих легких. Только такая методика фиксирует внимание на особенностях дыхательных шумов и их патологических отклонениях.

Симметрично выслушивают участки легких в положении лицом к исследователю (верхушка, передняя поверхность), с закинутыми за голову руками (боковые отделы) и в положении спиной к исследователю (над и под лопатками), со слегка разведенными лопатками (паравертебрально). Особое внимание уделяется аускультации подмышечных областей.

По соотношению выслушиваемого вдоха и выдоха определяется характер дыхания (рис. 106). Различают *везикулярное* дыхание (выдох составляет примерно одну треть от вдоха), *жесткое* дыхание (выдох равен вдоху), *бронхиальное* дыхание (продолжительность выдоха больше вдоха).

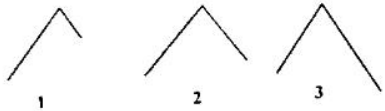

Рис. 106. Характер дыхания (схема).
1 — везикулярное; 2 — жесткое; 3 — бронхиальное.

Необходимо отметить и звучность дыхания — *обычное, усиленное* и *ослабленное* дыхание.

У новорожденных и детей первых 3–6 мес прослушивается ослабленное дыхание с некоторым преобладанием шума при вдохе. Начиная со 2-го полугодия жизни и до 5–7 лет дыхательные шумы при вдохе и при выдохе прослушиваются усиленными (пуэрильное

дыхание). Пуэрильное дыхание (от латинского puer — ребенок, дитя) можно охарактеризовать как усиленное везикулярное дыхание с удлиненным ясно слышимым выдохом. По характеру оно ближе к жесткому дыханию, однако выслушивается над всей поверхностью легких. Жесткое дыхание, возникающее при заболеваниях бронхолегочного аппарата, неравномерное, «пестрое».

Основные дыхательные шумы лучше выслушивать при дыхании больного через нос (рот закрыт), добавочные или побочные дыхательные шумы — при дыхании ребенка открытым или полуоткрытым ртом.

Возникновение в дыхательных путях побочных шумов или хрипов связано с выделением и накоплением секрета (мокроты) при воспалительных изменениях слизистой оболочки бронхов или самой паренхимы легких. Кроме наличия в дыхательных путях секрета в происхождении хрипов играет роль набухание слизистой оболочки, бронхоспазм, вызывающие сужение просвета бронхов. К побочным дыхательным шумам относят сухие и влажные хрипы, крепитацию и шум трения плевры.

Сухие хрипы возникают при поражении бронхов. По тембру и высоте звучания выделяют *свистящие* (более высокие по тональности) и *жужжащие* (более низкие, басовые) хрипы. Возникновение сухих хрипов связывают с неравномерным сужением просвета бронхов вследствие отека, спазма, накопления плотной, вязкой слизи, а также с вибрацией в просвете бронхов при прохождении воздухом нитей и перемычек, образующихся из вязкого, тягучего секрета. Сухие хрипы выслушиваются как на вдохе, так и на выдохе, как правило, сочетаются с жестким дыханием. Они могут быть единичными и множественными, выслушиваться над всей поверхностью легких или локально, иногда настолько громкие, что заглушают основные дыхательные шумы и слышны на расстоянии. Сухие хрипы обычно динамичны — после повторных глубоких вдохов или откашливания они могут на время исчезнуть или изменить преимущественную локализацию. Исключение составляют сухие свистящие хрипы при обструктивных поражениях, которые более стабильны.

Образование влажных хрипов связано со скоплением жидкого секрета в просвете бронхов или в полостных образованиях. Считается, что при дыхании воздушная струя, проходя через такой секрет, вспенивает его и образует на поверхности множество мгновенно лопающихся воздушных шариков. Влажные хрипы выслушиваются в обе дыхательные фазы, громче — на вдохе. Они не постоянны: после откашливания могут временно исчезать, а затем появляться. В зависимости от калибра бронхов, в которых возникают, влажные хрипы подразделяют на *мелко-*, *средне-*, *крупнопузырчатые*. Звучные влажные хрипы, характеризующиеся ясностью, резкостью звучания возникают в бронхах, окруженных уплотненной легочной тканью, либо в полостях, имеющих плотные стенки. Такие хрипы появляются на фоне жесткого или бронхиального дыхания и, как правило, выслушиваются локально. Незвучные влажные хрипы, воспринимаемые как приглушенные звуки, образуются в бронхах, окруженных неизмененной легочной тканью. Они могут выслушиваться над значительной легочной поверхностью, сочетаться с сухими хрипами и жестким дыханием.

Крепитация — побочный шум, возникающий при звучном различении большого количества спавшихся альвеол на вдохе. Основное значение в феномене слипания альвеол на выдохе отводится нарушению выработки сурфактанта или нарушению сурфактантного слоя альвеол, например, в связи с появлением в альвеолах фибринозного экссудата. По звучанию крепитация напоминает треск целлофана или шуршащий звук, возникающий при растирании пальцами пучка волос вблизи уха. В отличие от хрипов, крепитация является стабильным звуковым явлением (не изменяется после откашливания). Она может быть как локализованным феноменом, так и выслушиваться распространенно.

Шум трения плевры. Этот побочный шум возникает при «сухом» поражении плевры. Появляется при отложении пленок фибрина на поверхности плевральных листков, их неравномерном утолщении и шероховатости. Выслушивается в обе фазы дыхания, может быть тихим, нежным, или, наоборот, грубым, громким, как бы скребущим. Чаще выслушивается локально в местах максимальных дыхательных экскурсий (нижнебоковые отделы грудной клетки) или по ходу междолевой плевры. Выслушивается как звук, возникающий у самой поверхности грудной клетки, усиливающийся при надавливании стетоскопом. Шум трения плевры не изменяется после кашля, продолжает выслушиваться при «минимальном» дыхании. Для определения последнего исследователь просит ребенка сделать глубокий вдох, закрыть рукой рот и нос, после чего совершать

движения диафрагмой или ребрами, как при дыхании. При этом хрипы и крепитация исчезают, а шум трения плевры остается.

Необходимо также различать хрипы, образующиеся в легочной ткани, и **проводные** из верхних дыхательных путей. Для разграничения можно пользоваться следующими свойствами проводных хрипов: они хорошо слышны над носом и ртом, хорошо проводятся на лопатки и остистые отростки грудных позвонков.

При выслушивании хрипов обязательно отмечают их звучность.

При аускультации проводят исследование **бронхофонии** (проведения голоса), которое является аналогом пальпаторного исследования голосового дрожания. В то же время бронхофония — эквивалент бронхиального дыхания, она изменяется параллельно ему и имеет то же самое значение. При исследовании бронхофонии пользуются шепотной речью. Ребенок шепотом произносит слова с шипящими звуками — «чашка чая», «чаща». У маленьких детей допустимо исследовать бронхофонии во время хрика или плача. При исследовании передней и боковой поверхности «эталоном» бронхофонии является звук, выслушиваемый над яремной вырезкой. Если в любой другой точке аускультации выслушивается аналогичная шепотная речь, то симптом положительный. При исследовании задней поверхности «эталоном» бронхофонии является область I–II грудного позвонка. Следует помнить, что в правом межлопаточном пространстве, в проекции правого бронха, возможен в норме положительный симптом бронхофонии.

Симптом Домбровской. Выслушивают тоны сердца в области верхушки, а затем фонендоскоп переносят по горизонтальной линии от верхушки сердца до пересечения с правой средней подмышечной линией. У здоровых детей тоны здесь практически не слышны (симптом отрицательный). Если тоны сердца выслушиваются так же хорошо, как и на верхушке, то симптом положительный.

ИССЛЕДОВАНИЕ ПИЩЕВАРИТЕЛЬНОЙ СИСТЕМЫ

ОСОБЕННОСТИ АНАМНЕЗА

Хорошо собранный анамнез при поражении пищеварительной системы имеет особенно большое значение по сравнению с исследованием других систем и, если даже и не позволяет у значительного числа детей сразу поставить правильный диагноз, то достаточно четко характеризует уровень поражения.

При жалобах на боли в области живота уточняют локализацию с обязательной просьбой к ребенку указать пальцем ее место на передней брюшной стенке. Дети до 3–4 лет, независимо от места болей, как правило, указывают на область пупка. Интересуются иррадиацией болевого синдрома (под лопатку, в межлопаточную область, спину и так далее). Выясняют характер боли (колющая, схваткообразная, ноющая, тупая, распирающая), время ее появления — ночные, дневные, сезонные. Важным является связь болевого синдрома с приемом пищи (до, после, во время еды, облегчение после приема пищи), а также с характером и объемом пищи. Уточняют причины облегчения или исчезновения болей (покой, специальное положение в постели, тепло, прием конкретных лекарств, после отрыжки, рвоты, отхождения газов, стула).

Как эквивалент болей у детей могут рассматриваться быстрая насыщаемость, чувство тяжести в эпигастрии, чувство тугого пояса.

Необходимо обратить внимание на наличие изжоги, отрыжки (воздухом, пищей, кислым, горьким), неприятного запаха изо рта (особенно натощак), тошноты натощак или после еды, рвоты (приносит облегчение или нет), а также срыгиваний у детей грудного возраста. Указанные жалобы, как правило, характерны для наруше-

ния моторной функции верхних отделов пищеварительного тракта.

При подозрении на поражение тонкой и толстой кишки обращают внимание на перенесенные в прошлом кишечные инфекции с уточнением их этиологии. Выявляют отношение к характеру пищи, избирательность пищи, непереносимость отдельных продуктов (например, несквашенного молока).

Специально интересуются наличием у ребенка метеоризма, гастроколонального рефлюкса, позывов с неудержанием кала, газов сразу после еды.

Специальным разделом расспроса является характеристика стула у ребенка — его частота, консистенция, окраска и ее равномерность, патологические примеси (слизь, кровь, непереваренные остатки), наличие запоров — время их появления, связь с характером пищи, динамика с возрастом (нарастание, ослабление), эффект консервативных мероприятий; поносы, их связь с перееданием, определенной пищей, чередование запоров с поносами.

При сборе анамнеза жизни расспрашивают об аппетите ребенка, режиме питания (регулярность, сухоядение, переедание).

Уточняют характер вскармливания на первом году жизни (естественное, искусственное), наследственную отягощенность по заболеваниям желудочно-кишечного тракта, аллергическим заболеваниям (пищевая аллергия).

По окончании сбора жалоб и анамнеза, составив предварительное заключение о предполагаемых уровнях поражения пищеварительной системы, переходят к непосредственному обследованию.

Предварительно необходимо оценить физическое состояние ребенка с учетом возраста; состояние питания, а также определить наличие изменений со стороны кожи (сухость, шелушение) и ее придатков — волос (тусклость, ломкость) и ногтей (ломкость, исчерченность).

ОСМОТР

Живот обычно осматривают как в положении ребенка лежа на спине, так и в положении стоя. Отмечают величину и форму живота, его участие в акте дыхания. Размеры живота могут быть увеличены при метеоризме, скоплении жидкости, при опухолях брюшной полости, а также при гипотонии мышц передней брюшной стенки. При необходимости окружность живота измеряют на уровне пупка с помощью измерительной ленты. Форма живота может меняться в связи с положением ребенка (например, в вертикальном положении отмечается западение живота в верхней части и выпячивание в нижней). У здоровых детей и в вертикальном, и в горизонтальном положении живот не должен выступать над уровнем поверхности грудной клетки. Однако небольшое выпячивание живота кнаружи у грудных детей еще нельзя считать патологией.

Отмечают состояние кожи и поверхностных вен брюшной стенки, пупка, белой линии живота, паховых областей, пульсацию эпигастрия.

Иногда наблюдается расхождение мышц брюшного пресса, отсутствие или асимметричное участие брюшной стенки в акте дыхания, видимая перистальтика желудка и кишечника, грыжевые выпячивания.

Полезно попросить больного покакать, натужиться, сделать несколько глубоких вдохов, что улучшает диагностику видимых патологических изменений. При этом в определенном месте живота иногда возникает боль, что следует учесть при дальнейшем обследовании.

При осмотре новорожденных детей обязательно отмечают состояние пуповинного остатка и кожи вокруг нее.

Помимо осмотра живота при исследовании пищеварительной системы необходимо обратить внимание на осмотр полости рта и заднего прохода, которыми обычно заканчивают обследование ребенка. При осмотре области заднего прохода детей старшего возраста исследуют в коленно-локтевом положении, маленьких — в положении на боку или на спине. Отмечают наличие трещин, ссадин, варикозное расширение вен, зияние заднего прохода, выпадение прямой кишки.

ПАЛЬПАЦИЯ

Техника и обстановка исследования у различных клиницистов может различаться лишь деталями: либо положением рук исследующего, либо положением больного, либо положением врача

по отношению к больному. Наиболее детально методика пальпации органов брюшной полости описана отечественной школой врачей (*В. П. Образцов, Н. Д. Стражеско*).

Приступая к исследованию, нужно позаботиться, чтобы брюшная полость была наиболее доступна для пальпации. Мускулатура брюшного пресса ребенка должна быть расслаблена и исследующий своими прикосновениями и приемами не должен вызывать ее напряжения. Для этого больной спокойно лежит, расслабив всю мускулатуру, на удобной не слишком мягкой постели или кушетке с вытянутыми ногами, положенными по бокам туловища руками и неглубоко дышит, пользуясь диафрагмальным дыханием. Под головой может быть небольшая, не особенно мягкая подушка.

Иногда для большего расслабления брюшной стенки ребенку предлагают слегка отвести от средней линии колени и согнуть ноги в коленных суставах. При этом необходимо под колени больного подложить валик.

Применительно к особенностям работы с детьми, следует признать более правильным положение ребенка с вытянутыми вдоль туловища руками и выпрямленными ногами. Сгибание ног в коленных и тазобедренных суставах далеко не всегда обеспечивает необходимое расслабление брюшной мускулатуры, но зато практически всегда является помехой для пальпирующих рук.

Врач садится с правой стороны кровати, лицом к больному на твердом табурете или стуле, сидение должно быть вровень с ложем больного.

Исследование нужно производить осторожно и нежно, не причиняя, по возможности, боли, так как всякое прикосновение холодными руками или грубое, причиняющее боль исследование вызывает рефлекторное сокращение брюшного пресса, что затрудняет ощупывание органов брюшной полости. Больным с вздутым животом иногда приходится предварительно назначать слабительное или клизму, чтобы освободить кишечник.

С ребенком следует все время поддерживать разговор, стараясь отвлечь его внимание и, одновременно, внимательно наблюдая за выражением лица, обычно хорошо отражающим испытываемые больным субъективные ощущения.

Руку, исследующую больного, следует класть осторожно всей ладонью на живот ребенка. *Т. П. Краснобаев* учил, что живот ребенка

нужно не ощупывать, а «гладить» мякотью пальцев, избегая грубых, толчкообразных движений. При необходимости старшим детям предлагается глубоко дышать.

Для локализации выявленных изменений обычно используют схему клинической топографии живота (рис. 107). Две вертикальные (по наружным краям прямых мышц живота) и две горизонтальные (соединяющее X ребра — верхняя, соединяющая передние верхние ости подвздошных костей — нижняя) линии, проведенные мысленно, отграничивают следующие области:

- эпигастральная область — ограничена по бокам вертикальными линиями, снизу — верхней горизонтальной линией;
- области подреберий — ограничены с боков реберными дугами, снизу — верхней горизонтальной линией;
- фланки — ограничены спереди наружными краями прямых мышц, сзади —позвоночником, с боков — мускулатурой брюшного пресса и поясничной области, снизу — нижней, а сверху — верхней горизонтальной линией;
- околопупочная область — ограничена двумя вертикальными и двумя горизонтальными линиями;
- подвздошные области — ограничены сверху нижней горизонтальной линией, с боков — пупартовой связкой и вертикальными линиями;
- надлобковая область — ограничена сверху нижней горизонтальной (межостной) линией, с боков — наружными краями прямых мышц, снизу — лобком.

При необходимости выделяют и более крупные области — этажи:

- эпигастрий — объединяет эпигастральную область и области подреберий;
- мезогастрий — объединяет околопупочную область и фланки;
- гипогастрий — объединяет надлобковую и паховые области.

При значимых изменениях со стороны органов брюшной полости для их описания используют еще более крупные зоны — квадранты, отграничиваемые срединной линией и горизонтальной линией, проведенной через пупок.

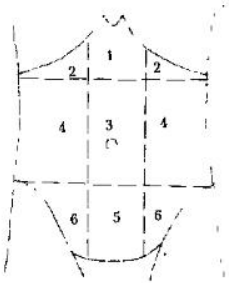

Рис. 107. Клиническая топография передней брюшной стенки:
1 – эпигастральная область; 2 – области подреберий (правого и левого); 3 – околопупочная область; 4 – фланки (правый и левый); 5 – надлобковая область; 6 – подвздошные области (правая и левая).

– левый верхний квадрант;

– левый нижний квадрант;

– правый верхний квадрант;

– правый нижний квадрант.

Различают два вида пальпации – поверхностную и глубокую. **Поверхностная пальпация** преследует следующие цели: выявить зоны кожной гиперестезии, определить наличие мышечной защиты и убедиться в доступности живота глубокой пальпации. Кисть правой руки кладут плашмя на живот и, делая пальцами слабый важм, проводят скользящие движения по кожным покровам (гиперестезия) или мышцам (мышечная защита). Обследуют симметричные участки живота слева и справа, начиная с наиболее отдаленных от предполагаемой зоны болей. При отсутствии болей сначала обследуют левую подвздошную область, затем правую. Далее кисть перемещают на 4–5 см выше и так обследуют вплоть до эпигастрия слева и справа. Боли фиксируют не только по словам пациента, но и по изменению мимики. У здоровых детей боли при поверхностной пальпации отсутствуют, напряжение незначительное и симметричное. При локальных воспалительных процессах с возникновением местного воспаления брюшины отмечаются ограничения болезненность и напряжение мышц живота. Следует сравнивать тонус и напряжение симметричных мышц – левой и правой прямой, левой и правой поперечной и косых мышц живота.

При значительном увеличении и уплотнении какого-либо органа брюшной полости, в этой области отмечается локальная резистентность. При рахите и дистрофии обычно отмечается гипотония мышц брюшного пресса.

У детей грудного возраста необходимо пальпировать пупочную вену по белой линии живота над пупком. Наличие в этом месте плотного тяжа указывает на перенесенный пупочный флебит (флебит пупочной вены).

Зоны кожной гиперестезии, определяемые при поверхностной пальпации, закономерно появляются при многих хронических заболеваниях органов брюшной полости. При этом зоны кожной гиперестезии могут появляться раньше и держаться дольше по сравнению с другими симптомами. Различают следующие зоны гиперестезии (зоны Захарьина–Геда):

Холедохоduоденальная – правый верхний квадрант (рис. 109) – зона, ограниченная правой реберной дугой, белой линией живота и линией, проходящей через пупок, перпендикулярно белой линии живота.

Эпигастральная зона – занимает эпигастрий (область живота выше линии, соединяющей правую и левую реберные дуги).

Зона Шоффара – расположена между белой линией живота и биссектрисой правого верхнего квадранта (рис. 108).

Панкреатическая зона – зона в виде полосы, занимающей мезогастрий.

Болевая зона тела и хвоста поджелудочной железы – занимает весь левый верхний квадрант (рис. 108).

Аппендикулярная зона – правый нижний квадрант (рис. 109).

Сигмальная зона – левый нижний квадрант (рис. 109).

Для выявления повышенной чувствительности может быть использован также метод щипка или прикосновения кончиком иглы на симметричных участках кожи живота. Выявление зон гиперестезии у детей младшего возраста (до 7–10 лет) не имеет большого

диагностического значения в связи с неумением маленького ребенка локализовать болевые ощущения.

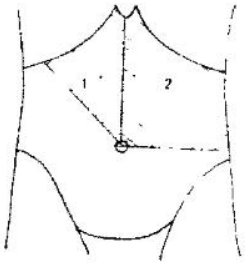

Рис. 108. Зоны кожной гиперестезии:
1 — зона Шоффара; 2 — зона тела и хвоста поджелудочной железы.

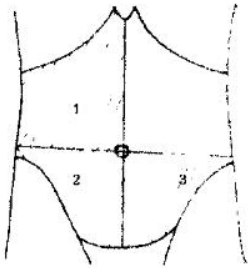

Рис. 109. Зоны кожной гиперестезии:
1 — холедоходуоденальная зона; 2 — аппендикулярная зона; 3 — сигмальная зона.

При поверхностной пальпации может быть выявлена и мышечная защита. Клинический опыт показывает, что нет мышечной защиты без болей, хоть и может быть боль без мышечной защиты.

В основе лежит рефлекторная гипертония мышц, в выраженной форме могущая быть квалифицированной как мышечная тоническая судорога, спазм.

В менее выраженных случаях симптом мышечной защиты выявляется лишь при пальпации, которую нужно вести нежно приглаживающими движениями руки, старающейся ощутить как малейшую резистентность исследуемых мышц, так и площадь ее распространения. При распознавании начальных форм заболевания особое значение имеет выявление разницы в тонусе мышц различных участков брюшного пресса, поэтому для исследования сокращения брюшных мышц рекомендуется положить обе руки плашмя на живот. Если исследовать кончиками пальцев, то можно вызвать обманные сокращения и боль. В обычных условиях невозможно по желанию воспроизвести сокращение отдельных сегментов мышц брюшного пресса, наподобие встречающегося при мышечной защите.

Симптом мышечной защиты может отсутствовать или быть слабо выраженным у детей грудного возраста в силу возрастной слабости мышц брюшной стенки и нервно-рефлекторной регуляции, при ожирении, дряблости брюшной стенки.

Рефлекторное напряжение мышц брюшной стенки может иметь место и при внебрюшинных повреждениях и заболеваниях (ушибы нижней части грудной клетки, переломы ребер, нижнедолевая пневмония, диафрагмальный плеврит, инфаркт миокарда).

Крайним выражением мышечной защиты является ограничение или задержка видимого на глаз брюшного дыхания.

Глубокая методическая скользящая **пальпация** по методу Образцова—Стражеско. Приступая к глубокой пальпации, нужно всегда помнить об анатомических отношениях брюшной полости, о форме, физических свойствах органов, их укрепляющем аппарате и об отклонениях в топографических отношениях в зависимости от конституции больного, состояния его упитанности, расслабления брюшной мускулатуры.

Цель, которая преследуется при глубокой пальпации, заключается, с одной стороны, в том, чтобы убедиться в наличии нормальных топографических соотношений и в нормальном физическом состоянии органов. С другой стороны, в случае развития какого-либо

патологического процесса, изменяющего морфологическое состояние органов и их топографические соотношения или извращающего их функции, глубокая пальпация позволяет обнаружить и затем составить представление о локализации, природе и характере изменений.

Во время глубокой пальпации можно пользоваться дыхательными экскурсиями. Исследовать органы необходимо по строго определенному плану и порядку, начиная с более доступных для пальпации и переходя к менее доступным.

Наиболее приемлема такая последовательность: сигмовидная кишка, слепая кишка с отростком, конечная часть подвздошной кишки (ileus terminale), восходящая и нисходящая части ободочной кишки, желудок, поперечная ободочная кишка, печень, селезенка, двенадцатиперстная кишка. Завершается глубокая пальпация живота пальпацией мезентериальных лимфоузлов. При необходимости отдельно исследуется желчный пузырь, поджелудочная железа

При обследовании пищеварительной системы у детей пальпация восходящей и нисходящей частей ободочной кишки из-за их малой длины не проводится.

Пальпацию органов нужно производить по определенным правилам, от строгого соблюдения которых зависит ее успех. Положение больного и врача — как при поверхностной пальпации. Производят пальпацию обычно одной правой рукой, а при необходимости и так называемой «двойной рукой», когда правая рука пальпирует, а левая, будучи положена сверху, надавливает на нее. Если пальпируют одной рукой, то другой пользуются для надавливания на брюшной пресс в стороне от пальпации, с целью уменьшить или преодолеть в этом месте сопротивление брюшной стенки, а, следовательно, способствовать расслаблению брюшного пресса в ощупываемой области. В ряде случаев применяется бимануальная пальпация (пальпация обеими руками одновременно).

Методика глубокой пальпации включает следующие четыре момента.

Первый момент — установка рук врача. Правую руку врач накладывает плашмя на переднюю брюшную стенку больного, перпендикулярно к оси исследуемой части кишки или к краю исследуемого органа.

Второй момент — сдвигание кожи и образование кожной складки с тем, чтобы в дальнейшем движения руки не ограничивались натяжением кожи.

Третий момент — погружение руки вглубь живота. Глубокая пальпация основана на том, что пальцы погружают в брюшную полость постепенно, пользуясь расслаблением брюшной стенки (например, на выдохе), и доходят до задней стенки брюшной полости или подлежащего органа.

Четвертый момент — верхушками пальцев скользят в направлении, поперечном оси исследуемого органа, придавливают орган к задней стенке и, продолжая скольжение, перекатываются через пальпируемый орган. В зависимости от его положения, скользящие движения совершают либо сверху вниз (желудок, поперечная ободочная кишка), переходя в более или менее косое направление по мере отклонения этих органов от горизонтального или вертикального хода; либо изнутри кнаружи (сигмовидная кишка, слепая кишка). Движения пальпирующей руки обязательно совершаются вместе с кожей, а не по коже.

Пропальпировав орган, определяют его локализацию, подвижность, болезненность, консистенцию, диаметр, состояние поверхности (гладкая, бугристая), наличие или отсутствие урчания при пальпации. Все эти признаки позволяют судить о наличии или отсутствии патологического процесса.

Пальпация **сигмовидной кишки** — правая рука исследующего кладется плашмя, четырьмя пальцами, сложенными вместе и слегка согнутыми, начиная с середины линии, соединяющей пупок с передней левой верхней остью подвздошной кости (рис. 110). Поверхностным движением пальцев кожа сдвигается медиально и, постепенно, на выдохе (при мягком животе можно не ориентироваться на дыхательные движения) проникают вглубь живота до его задней стенки. Затем проводится скользящее движение руки в направлении, перпендикулярном к продольной оси кишки. Вследствие подвижности, ее, как правило, удается прижать к крылу подвздошной кости. Нередко, одновременно с сигмовидной, удается прощупать и нижнюю часть нисходящей кишки.

С помощью описываемой методики удается прощупать сигмовидную кишку у 90–95 из 100 человек. Только при чрезмерном вздутии живота и у тучных субъектов сигмовидная кишка не паль-

пируется. Если сигмовидная кишка не обнаруживается на обычном месте, это означает, что она, вследствие длинной брыжейки и чрезмерной подвижности, находится где-либо в другой области живота, чаще всего ближе к пупку и вправо. В норме сигмовидная кишка прощупывается в виде гладкого плотноватого шнура толщиной в большой или указательный палец исследуемого, она не урчит, очень вяло и редко перистальтирует. Подвижность кишки обычно составляет около 3–5 см.

Рис. 110. Пальпация сигмовидной кишки.

Пальпация **слепой кишки** проводится с правой стороны аналогично исследованию сигмовидной кишки (рис. 111). Однако в связи с тем, что она расположена выше сигмовидной кишки (на 4–5 см от ости подвздошной кости), пальпация проводится на 2–3 см выше линии, соединяющей пупок с передней правой верхней остью подвздошной кости.

При пальпации не только находят слепую кишку, но прощупывают и некоторую часть восходящей кишки, то есть тот отдел толстой кишки, который в клинике получит название «typhlon». Слепая кишка в норме прощупывается в 80–85 % случаев в виде умеренного напряженного, урчащего, несколько расширяющегося книзу цилиндра с закругленным дном, диаметром 2–3 см.

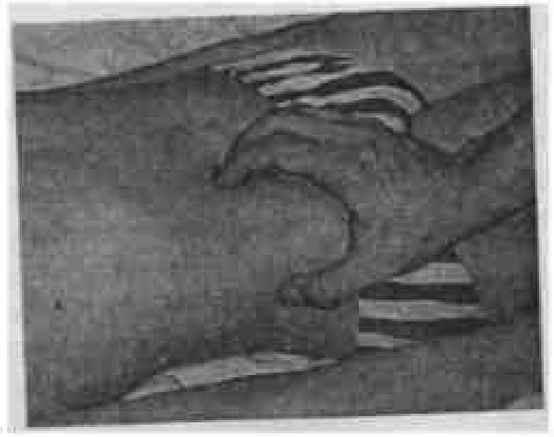

Рис. 111. Пальпация слепой кишки.

При пальпации **желудка** исследующий четырьмя сложенными вместе и слегка согнутыми пальцами оттягивает кожу живота в эпигастральной области вверх и осторожно, на выдохе больного проникает в полость живота и доходит до задней брюшной стенки. Желудок, будучи придавленным к задней стенке, скользит под пальцами и выскакивает из-под них. Лучше всего исследованию поддаются большая кривизна и привратник. *Большая кривизна желудка* обычно локализуется по обе стороны от средней линии тела на 2–3 см выше пупка. Определяется она в виде валика, лежащего на позвоночнике и по бокам от него. Правильность пальпации подтверждается другими способами определения большой кривизны желудка (перкуссия, определение «шума плеска»). Пальпация *привратника* производится аналогично. Местом пальпации является правый край прямой мышцы живота, приблизительно на 3–4 см выше пупка, у детей младшего возраста — по краю правой прямой мышцы живота на середине расстояния между пупком и мечевидным отростком. Привратник гораздо легче прощупать в период его физиологического сокращения. В таких случаях он представляется в виде плотного, совершенно гладкого цилиндрика диаметром около 2 см. Подвижность его очень ограничена, болезненность отсутствует. В период расслабления привратник прощупывается с большим трудом в виде мягкого цилиндра без четких контуров. Как известно, у здорового человека сокращение привратника длится 40–50 с, а расслабление — $^1/_2$–$^1/_4$ минуты, так что всегда можно выждать некоторое время и дождаться

сокращения. В норме привратник пальпируется в 20–25 % случаев.

У детей раннего возраста при пилоростенозе и пилороспазме можно отчетливо пропальпировать привратник в виде плотного или плотно-эластичного цилиндра. При этом, как правило, отмечается и расширение желудка.

Пальпация **поперечной ободочной кишки**. Так как положение ее непостоянно, то, чтобы знать, где ее отыскивать, полезно перед прощупыванием определить посредством «перкуторной пальпации» В. П. Образцова положение нижней границы желудка и вести исследование, отступя книзу на 2–3 см. Пальпация проводится таким образом: положив обе руки с согнутыми пальцами по бокам белой линии и отодвинув кожу несколько вверх (рис. 112), постепенно погружают руки, пользуясь расслаблением брюшного пресса во время выдоха, вплоть до соприкосновения с задней стенкой живота. Дойдя до задней стенки, скользят по ней книзу и, в случае прощупывасмости кишки, находят ее в виде идущего дугообразно и поперечно цилиндра умеренной плотности, толщиной в 2–2,5 см, легко перемещающегося вверх и вниз, но не урчащего и безболезненного. Если на указанном месте кишки не находят, то, при помощи того же приема, обследуют брюшную полость ниже и во фланковых областях, изменив соответствующим образом положение пальпирующих рук. Поперечная ободочная кишка в норме прощупывается в 60–70 %.

Рис. 112. Пальпация поперечной ободочной кишки.

Необходимо подчеркнуть, что у здоровых детей раннего возраста из-за большей толщины и плотности подкожного жирового слоя брюшной стенки, анатомо-физиологических особенностей (высокое стояние диафрагмы, меньшая амплитуда дыхательных движений, податливость стенок кишечника, отсутствие активной помощи пациентов) и иных топографических взаимоотношений, труднее прощупать различные отделы кишечника и желудка, чем у старших детей и взрослых.

Пальпация **печени** может проводиться несколькими методами.

Метод Образцова—Стражеско. Принцип метода заключается в том, что при глубоком вдохе нижний край печени опускается навстречу пальпирующим пальцам и, соскальзывая с них, становится ощутимым. Можно напомнить, что печень, вследствие непосредственной близости с диафрагмой, обладает наибольшей дыхательной подвижностью среди органов брюшной полости. Следовательно, при пальпации печени активная роль принадлежит ее собственной дыхательной подвижности, а не пальпирующим пальцам, как во время прощупывания кишечника. Прощупывание печени производится по общим правилам пальпации, причем, больше всего обращают внимание на переднениижний край печени, по свойствам которого (контуры, форма, болезненность, консистенция) судят о физическом состоянии самой печени, ее положении и форме.

Исследующий кладет ладонь и четыре пальца левой руки на правую поясничную область, а большим пальцем левой руки надавливает сбоку и спереди на реберную дугу, что способствует приближению печени к пальпирующей правой руке и, затрудняя расширение грудной клетки во время вдоха, помогает большим экскурсиям правого купола диафрагмы. Правая рука пользуется выдохом для того, чтобы лучше ощупать печень за брюшной стенкой. При хорошей доступности живота глубокой пальпации можно и не пользоваться дыханием. Пальцы правой руки совершают движения как бы «дельфином», погружаясь в брюшную полость (рис. 113), продвигаясь вперед и выскальзывая вверх (рис. 114), стараясь на выходе «подцепить» нижний край печени.

Залогом успеха пальпации служит постоянно поступательное движение руки по направлению к реберной дуге. Не допускается движения пальцев в обратном направлении. Пальцы не отрываются от

брюшной стенки. Лишь кончики пальцев чуть-чуть приподнимаются, чтобы расправить образуемую при пальпации кожную складку. При вдохе нижний край печени скользит по брюшной стенке, попадая в карман, который образуется от вдавливания брюшной стенки пальпирующей рукой, и, по мере дальнейшего вдыхания, «выскальзывает из кармана, обходит верхушки исследующих пальцев и опускается дальше вниз, становясь позади их».

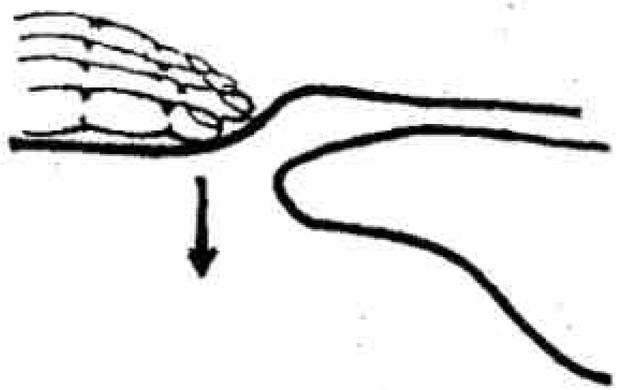

Рис. 113. Принцип пальпации печени методом Образцова—Стражеско (момент «входа» в брюшную полость на выдохе).

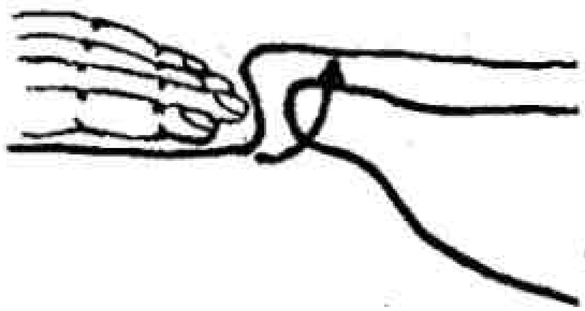

Рис. 114. Принцип пальпации печени методом Образцова—Стражеско (момент «выхода» из брюшной полости на вдохе).

Ощупывание печени надо начинать возможно ниже (с правой паховой области) и, если край ее не попадается на данном уровне, следует переходить выше (рис. 115).

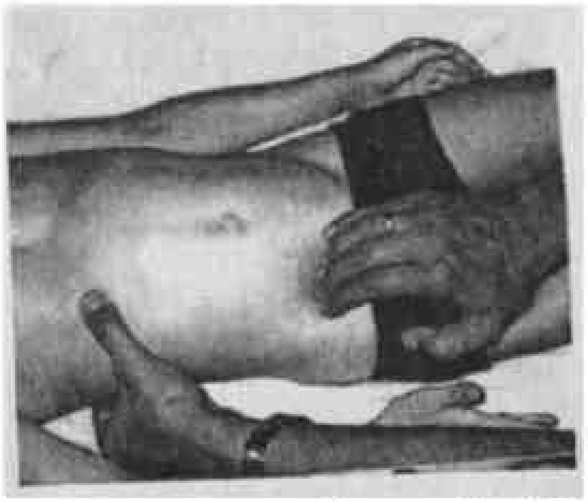

Рис. 115. Пальпация печени методом Образцова—Стражеско.

При равномерном увеличении печени нижний край остается косоидущим, приблизительно параллельно правому реберному краю. При увеличении преимущественно за счет левой доли, нижняя граница проходит горизонтально.

Метод Н. Д. Стражеско. «Ладонь правой руки кладут плашмя, слегка согнув пальцы, на живот больного сразу ниже реберной дуги, по срединно-ключичной линии, и слегка надавливают кончиками пальцев на брюшную стенку. После такой установки рук исследуемому предлагают сделать глубокий вдох. Печень, опускаясь, сначала подходит к пальцам, затем их обходит и, наконец, выскальзывает из-под пальцев, т.е. прощупывается. Рука исследующего все время остается неподвижна, прием повторяется несколько раз (рис. 116). Положение края печени может быть различным, в зависимости от разнообразных обстоятельств, поэтому, чтобы знать, где располагать пальцы пальпирующей руки, полезно предварительно определить положение нижнего края печени перкуссией».

Описанный выше метод пальпации печени по Н. Д. Стражеско приемлем для детей старшего возраста. При невозможности глубокого вдоха приходится использовать «соскальзывающую пальпацию», когда пальцы скользят сверху вниз с реберной дуги по краю печени и соскальзывают вниз (рис. 117) по направлению к задней брюшной стенке — соскальзывающе-поглаживающая пальпация.

Рис. 116. Пальпация печени методом Стражеско.



Рис. 117. Принцип соскальзывающе-поглаживающей пальпации печени.

У детей раннего возраста в связи с увеличенной печенью соскальзывающее-поглаживающая пальпация начинается ниже реберной дуги (рис. 118).

Рис. 118. Пальпация печени у детей раннего возраста соскальзывающе-поглаживающим методом.

Детям старшего возраста целесообразно дополнительно пальпировать печень в вертикальном положении больного и в положении его на левом боку. У детей до 2,5–3 лет печень выступает на 1,5–2 см книзу от реберной дуги; край печени мягкий, гладкий, тонкий и безболезненный. У старших детей печень, как правило, не выступает из-под ребер.

При значительном увеличении печени может определяться ее пульсация. Пульсация печени бывает передаточной и истинной, в виде так называемого печеночного венного пульса. Передаточная пульсация обусловлена передачей сокращений сердца, при этом происходит движение всей массы печени в одном направлении. Истинная пульсация печени встречается у больных с недостаточностью трехстворчатого клапана, при которой происходит регургитация (обратный ток крови) из правого предсердия в нижнюю полую вену и печеночные вены, поэтому с каждым сердечным сокращением происходит набухание печени — так называемая экстенсивная пульсация печени. При этом печень не только перемещается кпереди, но и увеличивается в размерах, набухает. Это можно почувствовать, если стараться удержать край печени двумя руками. Тогда во время пульсовой волны пальпирующие руки как бы удаляются друг от друга.

Пальпация **селезенки**. Величина и форма селезенки меняются физиологически, в зависимости от содержания в ней крови. Соседние органы (желудок, толстая кишка, почка) влияют на ее положение. Продольная ось селезенки соответствует ходу X ребра (*И. Барта*, 1976). Селезенка нормальной величины обычно не прощупывается. Относительно взрослых отмечено, что при значительном похудании и ослаблении брюшного пресса, при опущении внутренностей, может прощупываться и селезенка нормальной величины. Что же касается детей, то однозначно отмечается, что пальпация селезенки свидетельствует об ее увеличении, по сравнению с нормой, не менее чем в 1,5–2 раза. Пальпация проводится в положении больного лежа на спине или на правом боку. В положении на правом боку достигается максимальное расслабление брюшного пресса, и селезенка ближе смещается кпереди. Все это облегчает ее определение пальпацией даже при незначительном увеличении.

При пальпации по Образцову—Стражеско левая рука врача располагается на грудной клетке больного между VII и X ребром по подмышечным линиям и несколько сдавливает ее, ограничивая движения при дыхании. Правая рука врача, со слегка согнутыми пальцами, располагается на переднебоковой поверхности брюшной стенки больного по границе паховой и надлобковой области, несколько отодвигая прямую мышцу живота (рис. 119). Затем на выдохе больного правая рука врача слегка вдавливает брюшную стенку, образуя карман. Далее врач предлагает больному сделать глубокий вдох. В момент вдоха, если селезенка доступна пальпации и она проводится правильно, селезенка, смещаясь вниз опускающейся диафрагмой, своим передненижним краем, приближается к пальцам правой руки врача, упирается в них и, при дальнейшем своем движении, проскальзывает под пальцами. Этот прием повторяют несколько раз, поднимаясь к реберной дуге — месту соединения с ней конца X ребра, стараясь исследовать весь доступный пальпации край селезенки.

Рис. 119. Пальпация селезенки методом Образцова–Стражеско.

При пальпации методом Стражеско правая рука исследующего со слегка согнутыми пальцами кладется плашмя на брюшную стенку, верхушки пальцев расположены у места наиболее вероятной пальпации селезенки — соединение конца X ребра с реберной дугой.

Ребенка просят глубоко «дышать животом». На выдохе пальцы пассивно скользят под реберную дугу (рис. 120), выходя из под нее на вдохе. При доступности пальпации на вдохе селезенка проскальзывает под пальцами исследующего.

Рис. 120. Пальпация селезенки методом Стражеско.

При пальпации селезенки обращают внимание на ее размеры, болезненность, плотность (консистенцию), форму, подвижность, определяют наличие вырезок на переднем крае. Характерные для селезенки одна или несколько вырезок на переднем крае определяются при ее большом увеличении. Они позволяют отличить селезенку от других увеличенных органов брюшной полости, например, почек. При значительном увеличении селезенки удается исследовать ее переднюю поверхность, выходящую из-под реберной дуги.

У детей младшего возраста пользуются методом соскальзывающей пальпации, при котором пальцы врача скользят сверху вниз с реберной дуги и, при увеличенной селезенке, соскальзывают с нее.

Пальпация **двенадцатиперстной кишки** проводится аналогично пальпации привратника желудка. Если в грудном возрасте при пальпации плотного цилиндра в пилородуоденальной области более вероятно наличие изменений со стороны пилорического отдела желудка (например, пилоростеноз), то у детей старшего возраста – со стороны двенадцатиперстной кишки (особенно в случаях выраженной болезненности при пальпации пилородуоденальной области).

К болевым точкам, относящимся к поражению преимущественно двенадцатиперстной кишки, при язвенных процессах, особенно задней стенки, относятся точки **Боаса** (болезненность при надавливании в области поперечных отростков VIII–XI грудных позвонков) и **Опенховского** (болезненность при надавливании или перкуссии молоточком в области остистых отростков тех же позвонков).

Пальпация **мезентериальных лимфоузлов**. Проводится в левой верхней и в правой нижней зонах (точках) Штернберга (пересечение наружных краев прямой мышцы живота с косой линией, идущей слева от середины левой реберной дуги через пупок к передней верхней ости справа). Ориентиром при пальпации левого корня брыжейки у детей может быть точка по наружному краю левой прямой мышцы живота на 4–5 см выше пупка. При пальпации левой верхней зоны Штернберга пальцы правой руки вводят в брюшную полость по наружному краю прямой мышцы слева (рис. 121), установив указательный палец в точке Штернберга и ориентируясь на дыхательные движения (на выдохе). Направление пальцев — к позвоночному столбу и, затем, скользящее движение вдоль позвоночного столба сверху вниз.

Рис. 121. Пальпация левой верхней зоны Штернберга (мезентериальные лимфоузлы).

Пальпация правой нижней зоны Штернеберга (рис. 122) производится аналогично — указательный палец правой руки устанавливается в правой нижней точке Штернберга, движение вдоль позвоночного столба снизу вверх.

Рис. 122. Пальпация правой нижней зоны Штернберга (мезентериальные лимфоузлы).

С методической точки зрения пальпацию правой нижней зоны Штернберга при стандартном положении больного (справа от доктора) следует признать наиболее трудной. Требуется «вывернуть» руку так, чтобы пальцы вошли в брюшную полость по наружному краю прямой мышцы живота. В некоторых случаях приходится менять положение ребенка и использовать левую руку, чтобы достичь наилучшего результата. Как правило, во время пальпации ребенок жалуется на неприятные (болевые) ощущения (мезентериальный **симптом Штернберга**). Неизмененные узлы не пальпируются. В случае пальпации мезентериальных лимфоузлов, оценивают их количество, величину, болезненность и подвижность.

Желчный пузырь, как правило, не выступает из-под края печени и поэтому не прощупывается. Из субъективных данных наличие болевых ощущений в правом подребрье чаще всего свидетельствует о застое желчи, растяжении желчного пузыря с повышением внутриполостного давления (*З. А. Бондарь*, 1970). Для выявления этих болевых ощущений описан ряд приемов, вошедших в обиход под

названием симптомов холецистопатии. Приводим наиболее часто используемые:

1. **Симптом Кера** (*Kehr H.*): появление боли при глубоком погружении пальца в правое подреберье (как правило, во время вдоха) в точке Кера. Точка Кера, или пузырная точка — место пересечения наружного края прямой мышцы живота с правой реберной дугой (рис. 124).
2. **Симптом Мюсси** (*de Mussy*) — болезненность при надавливании тотчас над ключицей между ножками грудиноключично-сосцевидной мышцы справа. Для уточнения болезненности, как правило, сначала надавливают между ножками грудиноключично-сосцевидной мышцы слева, и убедившись в отсутствии болевых ощущений, проверяют симптом Мюсси справа. Симптом Мюсси (frenicus-симптом) был описан автором как характерный для желчнокаменной болезни, хотя клинический опыт показывает, что он встречается также при заболеваниях около диафрагмального пространства (диафрагмальные плевриты, поддиафрагмальные абсцессы). Боль обычно объясняют надавливанием на раздраженный диафрагмальный нерв.
3. **Симптом Мэрфи** (*Murphy*) в модификации Ногаллера проверяют путем введения пальцев правой руки (их ладонной поверхностьи) в правое подреберье в область желчного пузыря. Симптом проверяют в положении ребенка сидя или стоя, согнутого вперед (рис. 123). Ребенка просят надуванием живота активно вытолкнуть руку исследующего. Симптом считают положительным при появлении болезненности. Он считается патогномоничным для поражения желчного пузыря.
4. **Симптом Ортнера—Грекова** (*Ortner*) — поколачивание ребром ладони по правой реберной дуге болезненно при поражении желчного пузыря или печени. Для правильного проведения приема, удар должен быть достаточно резким, но не сильным. Для уточнения болевых ощущений поколачивание по реберной дуге сначала проводят слева и, убедившись в отсутствии болевых ощущений, определяют болезненность справа.

Рис. 123. Определение симптома Мэрфи.

Методическая глубокая скользящая пальпация **поджелудочной железы** по Образцову—Стражеско. На переднюю брюшную стенку тело железы проецируется в середине расстояния между пупком и мечевидным отростком, *головка* — в зоне Шоффара (pancreaticocholedochica), *хвост* — в точке Мэйо—Робсона (рис. 124), то есть на границе наружной и средней трети линии, соединяющей пупок с серединой левой реберной дуги.

Глубокое расположение поджелудочной железы позади желудка делает ее малодоступной для пальпаторного исследования. Только исхудание больного, расслабление брюшного пресса и опущение внутренностей позволяют прощупать нормальную железу в 4–5 % случаев у женщин и в 1–2 % случаев у мужчин. То же самое можно отметить и относительно детей. Однако это исследование необходимо, так как при патологических процессах, когда железа увеличивается и уплотняется, появляется возможность ее пропальпировать.

Пальпацию поджелудочной железы следует проводить в горизонтальном положении больного утром натощак или же после предварительной очистки желудка и кишечника больного. Прежде чем приступить к исследованию поджелудочной железы, необходимо найти пальпаторным или другим методом нижнюю границу желудка, выше которой на 2–3 см и находится обычно поджелудочная железа.

Первый момент — установка пальцев. Несколько согнутые пальцы правой руки устанавливают горизонтально на 2–3 см выше найденной нижней границы желудка по краю левой прямой мышцы живота.

Второй момент — сдвигание кожи. Поверхностным движением пальцев руки кожу сдвигают вверх так, что перед ногтевой поверхностью пальцев образуется кожная складка.

Третий момент — проникновение в глубь брюшной полости. Пользуясь расслаблением мышц брюшного пресса на выдохе, постепенно погружают пальпирующие пальцы в глубь живота, пока они не получат ощущения его плотной задней стенки.

Четвертый момент — скользящие движения пальцев руки. Не отнимая пальцев от задней брюшной стенки, проводят скользящее движение рукой сверху вниз. Если при этом не удалось обнаружить образования, которое можно было бы принять за поджелудочную железу, следует повторить пальпацию, перенося пальпирующие пальцы несколько выше и ниже первоначального уровня. Для того чтобы удостовериться, что найденное образование действительно является поджелудочной железой, рекомендуется пропальпировать поперечную ободочную кишку и большую кривизну желудка, которые легко могут быть приняты за поджелудочную железу.

Грот (*Groth*) предложил несколько специальных положений больного, облегчающих прощупывание поджелудочной железы:

— подкладывание под поясницу сжатой в кулак руки больного при положении его на спине с согнутыми в коленях ногами;

— проведение пальпации в положении больного на правом боку;

— проведение пальпации в вертикальном, слегка согнутом вперед и влево положении больного.

Особо подчеркивается, что пальцы исследующего проникают в брюшную полость между пупком и левым подреберьем (наружный край левой прямой мышцы живота в левом верхнем квадранте). Пальпация проводится при расслаблении мышц живота (на выдохе) по направлению к позвоночному столбу.

Поджелудочная железа представляется в виде поперечно расположенного мягкого цилиндра, около 1,5–2 см в диаметре, почти лишенного пассивной подвижности. Отличительной особенностью поджелудочной железы является полное отсутствие каких-либо

сократительных движений и акустических явлений. По этим признакам она может быть отдифференцирована от полых органов брюшной полости: поперечноободочной кишки, желудка, и нижней горизонтальной части двенадцатиперстной кишки, которая в редких случаях может быть найдена пальпаторно. Как правило, при пальпации больной испытывает боль, иррадиирующую в спину, позвоночник.

При поражении поджелудочной точки можно выявить болезненность в болевых точках **Мейо—Робсона и Дежардена**. Они расположены на биссектрисе, соответственно, левого верхнего или правого верхнего квадранта (рис. 124) и определяются при преимущественном поражении, соответственно, хвоста или головки поджелудочной железы. У детей они не имеют большого диагностического значения, поскольку в детском возрасте при поражении поджелудочной железы чаще наблюдается разлитая, опоясывающая болезненность и локализовать повышение чувствительности именно в этих точках практически невозможно.



Рис. 124. Расположение болевых точек Кера (1), Дежардена (2) и Мейо–Робсона (3) на передней поверхности брюшной стенки.

К болевым приемам, отражающим раздражение или воспаление брюшины, относится **симптом Щеткина—Блюмберга** (Blumberg). Он заключается в большей болезненности при отрывании исследующей руки от брюшной стенки, чем при надавливании на нее. Симптом может быть разлитой или касаться ограниченной области.

ПЕРКУССИЯ ЖИВОТА

Перкуссия живота должна быть тихой. Она имеет цель выявить зоны болезненности, изменения перкуторного звука, определить границы желудка, печени, селезенки. При легкой перкуссии живота иногда более четко, чем при пальпации, выявляются участки болезненности и распространенность воспалительного процесса. Перкуссию живота, как и пальпацию, целесообразно проводить не только в горизонтальном, но и в вертикальном положении больного. Используется опосредованная перкуссия по всем топографическим областям передней брюшной стенки. Над большей частью брюшной полости, заполненной в основном кишечными петлями, содержащими газ, отмечается ясный тимпанический звук. Тупой звук при перкуссии живота здорового ребенка получается в области печени, селезенки, наполненного мочевого пузыря и кишечных петель, содержащих каловые массы.

Перкуссия печени. Метод перкуссии позволяет определить границы и величину печени. Для определения верхней границы тупости печени применяется тихая перкуссия. Перкутируют сверху вниз по вертикальным линиям, как при определении нижних границ правого легкого. Границу находят по контрасту между ясным легочным звуком и тупым от печени. Определение нижней границы абсолютной тупости печени представляет некоторую трудность из-за близости полых органов (желудок, кишечник), дающих при перкуссии высокий тимпанит, скрадывающий печеночный звук. Учитывая это, следует применять тишайшую перкуссию, а еще лучше использовать непосредственную перкуссию одним пальцем по методу Образцова. Перкуссию нижней границы абсолютной тупости печени по Образцову–Стражеско начинают в области правой половины живота в горизонтальном положении больного. Палец-плессиметр устанавливают параллельно искомой границе на максимально возможном отдалении от нее (в правой паховой области).

Постепенно передвигая палец-плессиметр вверх, доходят до границы перехода тимпанического звука в абсолютно тупой. В этом месте по каждой вертикальной линии делают отметку по нижнему краю пальца-плессиметра. Нижнюю границу слева определяют иначе.

Палец-плессиметр устанавливают перпендикулярно краю левой реберной дуги на уровне VIII–IX ребер и перкутируют вправо,

непосредственно по краю реберной дуги до места перехода тимпанического звука (в области пространства Траубе) в тупой. Границу отмечают по правому краю пальца-плессиметра.

Определение размеров печени по Курлову. Курлов предложил для определения размеров печени измерять три величины (рис. 125):

1. Вертикально — по правой срединно-ключичной линии от верхней границы до нижней границы.
2. Вертикально — по средней линии от основания мечевидного отростка до нижней перкуторной границы печени.
3. По краю левой реберной дуги от основания мечевидного отростка до границы печеночной тупости.

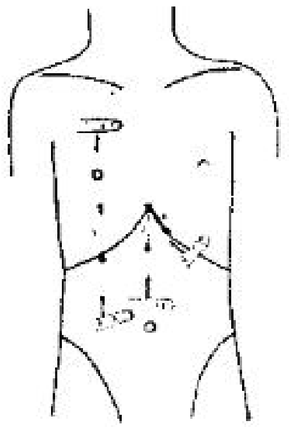

Рис. 125. Определение границ печени по Курлову.

В норме у детей старше 5 лет первый размер равен 9 см, второй — 8 см, третий — 7 см с колебаниями ± 2см. Необходимо еще раз подчеркнуть, что размеры печени, определяемые по Курлову, имеют не столько нормативное значение (зависят от формы грудной клетки и живота, состояния легких), сколько позволяют судить об изменении размеров в ходе патологического процесса.

При затруднении с определением основания мечевидного отростка можно пользоваться перпендикулярной линией от верхней границы печени по срединно-ключичной линии до ее пересечения со срединной.

Перкуссия **селезенки** часто затруднительна и полученные данные имеют относительное значение. Перкуторное значение имеет лишь

абсолютная тупость селезенки, получаемая от двух передненижних ее третей, прилегающих к грудной стенке. Правда, иногда селезенка может быть оттеснена вздутой кишкой. Перкутировать больного лучше всего в положении на правом боку, так как в этом положении воздушный пузырь в желудке смещается и дает возможность определить границу нижнего края селезенки. При этом голова больного несколько склонена к грудной клетке, левая рука, согнутая в локтевом суставе, откинута за голову, правая нога вытянута, левая — согнута в коленном и тазобедренном суставах (рис. 126). Оптимально такое положение ребенка, чтобы плоскость, касательная к средней аксиллярной линии, была наиболее горизонтальна.

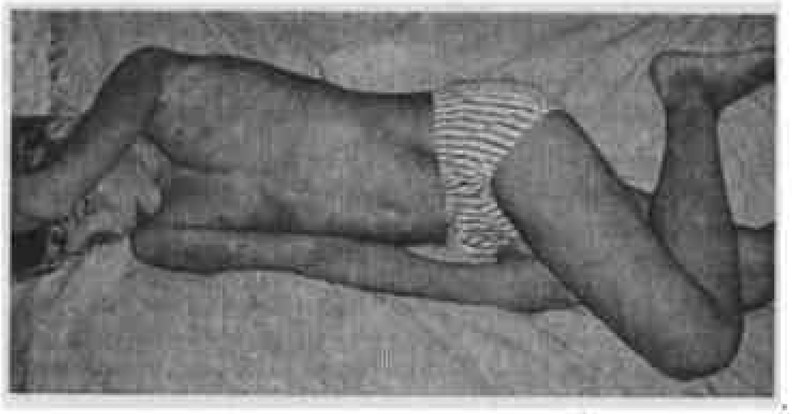

Рис. 126. Положение ребенка при перкуссии селезенки.

Селезеночная тупость сверху ограничивается от легочного звука, спереди и снизу от желудочно-кишечного тимпанита, сзади — частью от кишечного звука, частью же сливается с абсолютной тупостью поясничных мышц. Обобщая данные ведущих профессоров, терапевтов и педиатров, *А. В. Мазурин* с соавторами предложил следующую методику. Поперечный размер селезенки определяют по средней подмышечной линии по межреберьям тихой перкуссией сверху от третьего–четвертого межреберья, а снизу — от реберной дуги. Продольный размер определяется по ребру, приходящемуся на середину продольного размера (обычно VIII–IX ребра), сзади — от задней аксиллярной линии и спереди — от реберной дуги (при отрицательном результате пальпации селезенки).

Наиболее ценные данные перкуторный метод обследования дает при исследовании желудка. При одномоментном исследовании над всей областью желудка обычно определяется тимпанит одинакового тембра, если же звук в области привратника и тела желудка различен, то предполагается двухполостной желудок (кардиоспазм, рубец).

Перкуторные способы используют и для определения большой кривизны желудка.

Шум плеска — больной лежит на спине, а исследующий четырьмя согнутыми пальцами правой руки, не отрывая их от передней поверхности брюшной стенки, производит толчкообразные удары. Толчки хорошо передаются через стенку желудка, содержащиеся в нем жидкость и воздух вызывают хорошо слышимый плеск. За пределами нижней границы желудка шум плеска не слышен. У здоровых детей шум плеска может быть вызван после еды.

Аускультофрикция (сочетание аускультации и перкуссии) — стетоскоп помещают под левой реберной дугой, над областью пространства Траубе. Одновременно пальцем делают легкие пальпирующе-перкуторные движения по брюшной стенке, постепенно удаляясь от стетоскопа. Пока палец передвигается в зоне, соответствующей местоположению желудка, в стетоскопе слышно шуршание, которое исчезает, как только палец выходит за пределы зоны желудка.

АУСКУЛЬТАЦИЯ

При исследовании пищеварительной системы аускультация не имеет такого значения, как при исследовании других систем (дыхательной, сердечно-сосудистой). При выслушивании над передней брюшной стенкой в различных областях справа и слева в норме определяются невыраженные и непостоянные шумы перистальтики кишечника. Очень серьезным признаком является отсутствие звуковых явлений. Обычно это бывает при парезах кишечника, в частности, при разлитом перитоните.

Необходимо иметь в виду, что при аускультации живота могут быть слышны проводные тоны сосудов брюшной полости, а при их стенозе — систолические шумы.

ИССЛЕДОВАНИЕ МОЧЕВЫДЕЛИТЕЛЬНОЙ СИСТЕМЫ

ОСОБЕННОСТИ АНАМНЕЗА

Наиболее характерными жалобами при патологии мочевыделительной системы считаются боли в поясничной области и при мочеиспускании, изменение частоты мочеиспусканий (необходимо уточнить их объем) или цвета мочи, появление отеков (обязательно уточнение их локализации), дневное и ночное недержание мочи. Кроме констатации таких изменений, важным являются сроки их появления и динамика.

При сборе анамнеза жизни, особенно при возможной врожденной и наследственной нефропатии, обращают внимание на особенности наследственности, наличие у родственников таких заболеваний, как гломерулонефрит, пиелонефрит, пороки развития почек и мочевыводящих путей, почечнокаменная болезнь.

Важно выяснить наличие профессиональных вредностей у родителей до рождения ребенка: контакт с химическими веществами, токами высокой и сверхвысокой частоты, работа с источниками радиоактивного излучения. Обращают внимание на наличие токсикозов, нефропатий, угрожающих выкидышей, перенесенных во время беременности (особенно ее первой половины) инфекционных заболеваний, прием лекарственных препаратов (антибиотики, гормональные, цитостатические, анальгетики), рождение ребенка с признаками внутриутробной гипотрофии (массо-ростовой индекс при рождении ниже 60).

После рождения могут иметь значение такие признаки, как отставание в темпах развития, особенно в первые 2–3 года жизни, немотивированные подъемы температуры без катаральных явлений, боли в животе, не связанные с пищевыми погрешностями или кишечными дисфункциями, гельминтами (особенно повторные),

патологические анализы мочи (протеинурия, лейкоцитурия, эритроцитурия, кристаллурия).

ОСМОТР

Оценивают физическое развитие ребенка, наличие признаков дизморфии (стигмы дизэмбриогенеза).

Возможно изменение цвета кожных покровов. Характерна «почечная» или «мраморная» бледность (ее происхождение объясняют спазмом сосудов при гипертензии, сдавлением сосудов при отеках, анемизацией) в сочетании с одутловатостью — facies nephritica. Иногда у детей с хронической почечной недостаточностью бледность сочетается с жёлтым оттенком (из-за отложения урохрома в коже).

Обращают внимание на наличие отеков — локализованных (периорбитальные, на голенях, стопах, отек мошонки или половых губ) и генерализованных, когда жидкость задерживается не только в местах с рыхлой подкожной жировой клетчаткой, но и в полостях (брюшная, плевральная, перикард). Увеличение живота с выбуханием пупка всегда требует исключить наличие свободной жидкости в брюшной полости.

При осмотре поясничной области иногда можно обнаружить припухлость и покраснение кожи над областью почек при гнойном воспалении околопочечной жировой клетчатки (паранефрит). Локальный рост волос на пояснице встречается при незаращении дужек поясничных и крестцовых позвонков (spina bifida), что нередко сочетается с аномалиями развития почек.

ПАЛЬПАЦИЯ

При исследовании мочевой системы немалое значение имеет выявление отечного синдрома. Методика изложена в последнем разделе настоящего пособия.

Успешная пальпация почек возможна у детей первых лет жизни. В более старшем возрасте при пониженном питании может быть доступна пальпации правая почка. При увеличении почек или

их смещении значимость пальпаторного исследования почек увеличивается.

Пальпацию почки в случае болезненности обычно начинают со здоровой стороны. Перед началом пальпации рука исследователя некоторое время должна полежать на брюшной стенке, чтобы ребенок был более спокоен во время исследования. Обязательно проведение поверхностной пальпации перед исследованием. Кроме того, перед пальпацией правой почки необходимо убедиться в том, что не увеличена печень, а перед пальпацией левой почки — селезенка. Увеличение этих органов вызовет затруднение, а порой и невозможность пальпаторного исследования почек. При беспокойстве или плаче ребенка исследование целесообразно повторить во время сна.

Пальпация **в положении лежа**. Обычно применяется бимануальная глубокая пальпация по В. П. Образцову. Ребенок лежит на спине без подушки, с вытянутыми вдоль туловища руками. При необходимости для максимального расслабления брюшного пресса допустимо легкое сгибание колен. При пальпации правой почки левая рука врача с выпрямленными и сложенными вместе пальцами располагается на пояснице, в точке пересечения нижнего края XII ребра с наружным краем длинной мышцы спины. Правая рука располагается кнаружи от прямой мышцы живота на уровне реберной дуги (рис. 127).

Рис. 127. Положение рук при пальпации правой почки по В. П. Образцову.

Постепенно, активно действуя обеими руками, исследователь старается максимально сблизить руки до соприкосновения передней и задней брюшных стенок. Правая рука, отодвигая прямую мышцу живота, стремится вверх и к позвоночнику. При успешной пальпации определяется неуручащее эластичное глубоко расположенное образование. Может быть доступен пальпации нижний полюс правой почки. При необходимости сближение рук можно производить с согласованными дыхательными движениями ребенка. Для этого просят ребенка активно «надуть» и «сдуть» живот. Если почка не была пропальпирована при движении пальцев, то в момент максимального их сближения просят ребенка сделать глубокий вдох и, не размыкая рук, пытаются ощупать опускающийся нижний полюс почки. Также в момент максимального сближения рук можно провести прием флюктуации. Для этого производят быстрые толчкообразные движения пальцев рук по направлению друг к другу. Изменение внутрибрюшного давления повышает смещаемость почки и способствует успешной пальпации. При определении не только нижнего полюса, для подтверждения опущения почки, пальпацию повторяют, опуская руки ниже и располагая пальцы правой руки на уровне пупка.

Для пальпации левой почки левая рука продвигается в левую поясничную область (пальцы расположены в точке пересечения нижнего края XII ребра и наружного края длинной мышцы спины слева). Правая рука перемещается к наружному краю левой прямой мышцы на уровне реберной дуги (рис. 128).

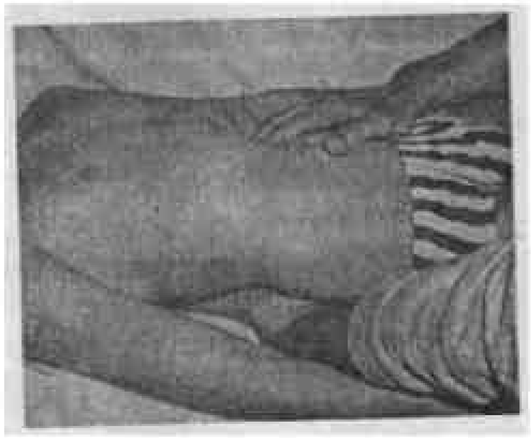

Рис. 128. Положение рук при пальпации левой почки по В. П. Образцову.

Остальные действия аналогичны пальпации правой почки. Методика пальпации левой почки, предложенная Petit, предусматривает иное исходное положение рук (рис 129). Пальцы правой руки располагаются в точке пересечения нижнего края XII ребра и наружного края длинной мышцы спины слева, а пальцы левой руки — у наружного края прямой мышцы живота слева около реберной дуги. В остальном техника пальпации не отличается от вышеизложенной. Данный метод сложнее для выполнения, чем предыдущий.

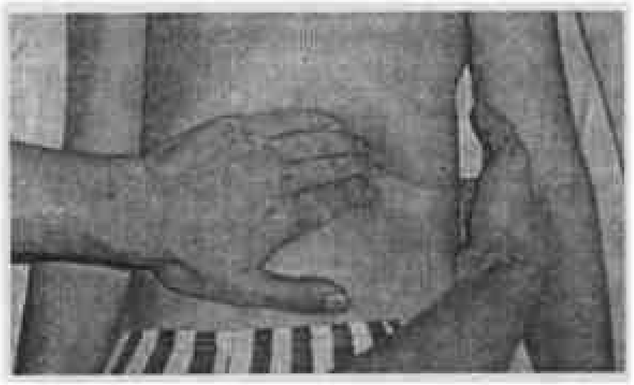

Рис. 129. Положение рук при пальпации левой почки по Petit.

При пальпации по методике Israel ребенок лежит на боку, противоположном пальпируемой почке (для пальпации правой почки — на левом боку — рис. 130).

При этом находящаяся сверху нога согнута в коленном и тазобедренном суставе, а рука запрокинута за голову (при пальпации левой почки положение аналогично перкуторному исследованию селезенки). В такой позиции облегчается отодвигание кишечника при пальпации и делает почку более доступной исследованию. При пальпации левой почки спереди расположена левая рука, а сзади правая (рис. 131).

Допустимо обычное расположение рук (спереди — правая, сзади — левая). Но в этом случае необходимо размещение исследователя слева от больного. Техника пальпации не отличается от метода В. П. Образцова.

Пальпация **в положении стоя.** Используется глубокая бимануальная пальпация по С. П. Боткину. Ребенок стоит, наклонившись

вперед, с опущенными руками. Угол наклона определяется положением ребенка, при котором происходит максимальное расслабление брюшной стенки (примерно под углом 45°), позволяющее наиболее глубоко войти в брюшную полость пальпирующей рукой (рис. 132). Расположение рук исследователя и техника пальпации те же, что и в положении ребенка лежа. При избыточной жировой клетчатке и утолщенной брюшной стенке, использование данной методики затруднено.

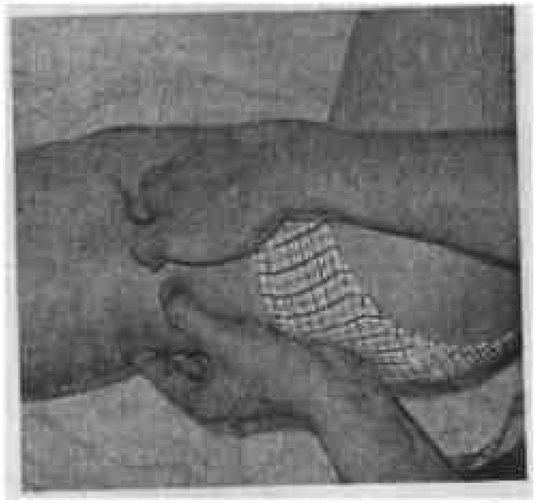

Рис. 130. Положение рук при пальпации правой почки по Izrael.

Рис. 131. Положение рук при пальпации левой почки по Izrael.

Рис. 132. Положение рук при пальпации правой почки в положении стоя.

Проникающая пальпация **мочеточниковых точек**. Проводится для определения болезненности в проекции мочеточников. Глубокая пальпация их проводится поочередно, в положении на спине, средним пальцем (желательно на выдохе). Если ребенок локализует сторону поражения, пальпацию начинают со здоровой стороны.

Верхние мочеточниковые точки находятся в месте пересечения линии, проходящей через пупок перпендикулярно белой линии живота, с наружным краем прямых мышц. Нижние мочеточниковые точки находятся на месте пересечения линии, соединяющей передние верхние ости подвздошных костей с внутренним краем прямых мышц (рис. 133).

Направление движения пальца к боковой поверхности позвоночника. Методика пальпации верхних и нижних мочеточниковых точек представлена на рис. 134–136.

Следует обратить внимание, что нижние мочеточниковые точки располагаются практически в одном месте. Различается исходное положение ладони исследователя и направление движения пальца — к краю позвоночника вправо и влево.

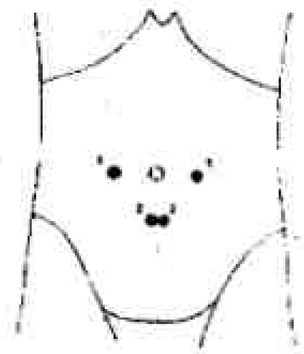

Рис. 133. Схема расположения верхних (1) и нижних (2) мочеточниковых точек.

Рис. 134. Пальпация верхних мочеточниковых точек слева.

Рис. 135. Пальпация нижних мочеточниковых точек справа.

Рис. 136. Пальпация нижних мочеточниковых точек справа.

Кроме того, исследованию можно подвергнуть и точки для определения болезненности в проекции почек, хотя в педиатрии они используются редко, как правило, у подростков. Это передние точки (подреберные — у переднего конца X ребра), задние (реберно-позвоночные — в углу, образованном XII ребром и позвоночником) и реберно-поясничные точки (место пересечения XII ребра и поясничных мышц).

Пальпация **мочевого пузыря**. У детей старшего возраста пальпация возможна только при наполненном мочевом пузыре. Опорожненный мочевой пузырь расположен за лоном и недоступен для пальпации. У детей раннего возраста в силу анатомо-физиологических особенностей возможна пальпация и «пустого» мочевого пузыря. В любом случае перед пальпацией необходимо уточнить, когда ребенок последний раз мочился (у родителей или у пациента). Пальпация мочевого пузыря относится к глубоким видам пальпации, поэтому предшествующая поверхностная пальпация обязательна к проведению.

Ладонь размещается продольно по средней линии, в области пупка (рис. 137). Погружаясь в брюшную полость, рука образует кожную складку, направленную к пупку. На «выходе» из брюшной полости

стараются соскользнуть с мочевого пузыря. Прием повторяют, постепенно продвигаясь вниз, к лонному сочленению.

Рис. 137. Пальпация мочевого пузыря.

При успешной пальпации определяют высоту стояния мочевого пузыря над лоном (в сантиметрах).

ПЕРКУССИЯ

Симптом поколачивания по области почек. Исследование проводят в положении стоя или сидя. Врач располагается сзади пациента. Левую руку кладут на область поясницы. При этом XII ребро пересекает ладонь исследователя или в поперечном (рис. 138), или в продольном направлении. По ее тыльной поверхности ребром правой ладони наносят короткие отрывистые не сильные удары. Обследование начинается с той стороны, где не была отмечена болезненность при пальпации почки. Чтобы не причинить боль ребенку, в месте предполагаемой перкуссии кончиками пальцев осуществляют несколько толчков. При болезненности поколачивание уже не проводят. Положительным

симптом считается при возникновении болезненности во время исследования.

Рис. 138. Выявление симптома поколачивания по области почек.

Перкуссия **мочевого пузыря** проводится в положении лежа на спине. Средняя фаланга пальца-плессиметра располагается на уровне пупка перпендикулярно средней линии (рис 139). Перкуссия осуществляется от пупка к лобку. При достижении мочевого пузыря отмечается укорочение тимпанического звука.

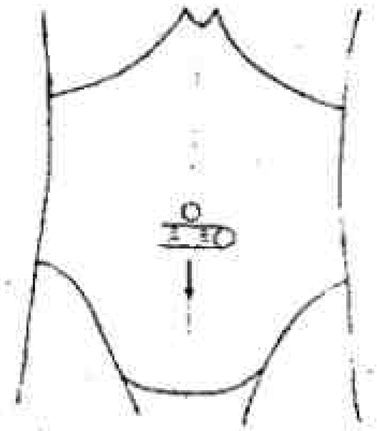

Рис. 139. Схема перкуторного определения границы мочевого пузыря.

АУСКУЛЬТАЦИЯ

Обследование проводят в положении лежа на спине. Почечные артерии выслушивают на передней брюшной стенке с обеих сторон в точках пересечения наружного края прямых мышц живота с горизонтальной условной линией, проведенной через середину расстояния между мечевидным отростком грудины и пупком. Врач прикладывает стетоскоп к точке выслушивания, просит пациента вдохнуть, выдохнуть и задержать дыхание. После этого стетоскоп погружают на 1–2 см в брюшную полость и осуществляют аускультацию. Наличие систолического шума может свидетельствовать о стенозе почечной артерии.

ОСМОТР ПОЛОВЫХ ОРГАНОВ

Завершается исследование мочевой системы осмотром наружных половых органов. При осмотре оценивают строение органов и степень их развития.

У мальчиков оценивают наличие яичек в мошонке с обеих сторон. Отсутствие одного яичка носит название монорхизм, обоих — анорхизм. При анорхизме необходимо уточнить пол. Увеличение мошонки может быть связано с пахово-мошоночной грыжей, увеличением яичек, водянкой оболочек яичка (гидроцеле), отеком мошонки.

При паховой грыже важны анамнестические сведения о подобных выпячиваниях ранее. Палец при исследовании легко входит в паховый канал.

Припухлость яичка, как правило, сопровождается сильной болезненностью.

Кожа над гидроцеле не изменена. Мошонка при пальпации мягкая, эластичная, с флюктуацией. При просмотре на источник освещения (настольная лампа) гидроцеле прозрачно, а при кровоизлиянии (травма) определяется красновато-синюшная окраска.

В отношении полового члена оценивают наличие патологических состояний:

– Препуциальные сращения (синехии крайней плоти) — внутренний листок крайней плоти только частично отделяется от голов-

ки полового члена. Синехии создают предпосылки к задержке смегмы, развитию баланопоститa и вторичному инфицированию.

— Фимоз — сужение отверстия крайней плоти, не позволяющее открыть головку члена. В периоде новорожденности фимоз имеет физиологический характер. При патологическом фимозе отмечается нарушение мочеиспускания, при этом крайная плоть раздувается в виде шарика.

— Парафимоз — суженная крайняя плоть сдвинута за головку члена и вернуть головку в препуциальный мешок не удается (рис. 140).



Рис. 140. Патологическое состояние полового члена: парафимоз.

Оценивается положение отверстия мочеиспускательного канала визуально и по месту истечения мочи. Выделяют следующие варианты пороков открытия мочеиспускательного канала:

— Эписпадия — устье мочеиспускательного канала расположено на дорсальной поверхности члена или отсутствует верхняя стенка мочеиспускательного канала. Часто сочетается с экстрофией мочевого пузыря.

— Гипоспадия — открытие устья мочеиспускательного канала на вентральной поверхности члена с уточнением локализации: ствол, мошонка, промежность (рис 141).



Рис. 141. Патологические состояния полового члена:
1 — эписпадия; 2 — гипоспадия.

У девочек при осмотре гениталий крайне важно соблюдение деонтологических норм. Обследование девочек старше шести лет врач мужского пола может проводить только в присутствии родителей ребенка (мама, бабушка), медицинской сестры или коллеги-женщины.

Оценивают отклонения от нормального внешнего вида гениталий, синехии малых половых губ (нежная кожистая перемычка между малыми половыми губами), вульвиты и вульвовагиниты (покраснение и отечность вульвы; слизистые, мутные или желтоватые выделения), отек половых губ.

Детальное исследование гениталий у девочек проводит детский гинеколог.

ИСЛЕДОВАНИЕ ЭНДОКРИННОЙ СИСТЕМЫ

ОСОБЕННОСТИ АНАМНЕЗА

Поскольку эндокринная система имеет отношение к регуляции практически всех органов и систем организма, то жалобы при заболеваниях эндокринных желез могут быть весьма разнообразны. В педиатрической практике наиболее частыми ситуациями, которые вызывают необходимость наблюдения эндокринолога и могут быть диагностированы при обследовании, являются нарушение физического и полового развития, нарушение функции щитовидной железы. Есть несколько достаточно общих вопросов, которые следует выяснить у родителей при подозрении на эндокринную патологию. В первую очередь целесообразно выявление наследственных факторов (патология у родителей, сестер, братьев, других ближайших родственников). Во всех случаях нарушения физического или полового развития необходимо обратить внимание на динамику этих показателей во время детства родителей (опережение, отставание в раннем детстве или пубертатном периоде). Данные по оценке физического развития подробно изложены в соответствующей главе настоящего издания. Также необходимо выяснить характер питания ребенка, наличие у него хронических заболеваний. Стоит уточнить, когда впервые появились изменения, вызывающие тревогу родителей и динамику этих изменений.

ОЦЕНКА ПОЛОВОГО РАЗВИТИЯ РЕБЕНКА

Половое развитие имеет в значительной степени индивидуальный характер. Оно определяется конституциональными особенностями, климатогеографическими и социально-экономическими условиями, степенью урбанизации общества. Для оценки полового развития принята комплексная оценка, которая включает время начала и окончания полового развития, его темпы, а также последовательность появления и выраженность вторичных половых признаков.

ПОЛОВОЕ РАЗВИТИЕ МАЛЬЧИКОВ

Пубертатный период у мальчиков начинается на фоне нарастания концентрации андрогенов, преимущественно тестикулярного происхождения, с формирования вторичных половых признаков и заканчивается сперматогенезом. О последнем косвенно судят по времени появления первых эякуляций.

Для клинического разграничения нормы и патологии сроков полового созревания средняя возрастная норма неприменима. Это объясняется тем, что индивидуальное половое созревание (как по срокам начала, так и по длительности) у подростков может значительно варьировать. Тем не менее можно сказать, что пубертатный период у мальчиков охватывает возрастной интервал от 10 до 18 лет. Различают следующие варианты индивидуальной нормы:

— по срокам начала пубертата
  раннее (10–12 лет),
  среднее (13–15 лет),
  позднее (16–18 лет);
— по темпам формирования вторичных половых признаков
  быстрое (за 1,5–2,5 года),
  среднее (за 3–3,5 года),
  медленное (за 4–5 лет).

Возможны варианты сочетания сроков начала и темпов пубертата (раннее, быстрое или позднее, быстрое и так далее).

Наиболее ранним признаком начинающегося пубертата является увеличение яичек, обусловленное ростом семенных канальцев, клеток Лейдига и Сертоли. В основном, рост яичек заканчивается к 17–18 годам, хотя возможно незначительное их увеличение до

20–25 лет. На фоне роста яичек увеличиваются размеры придатков яичка, семенных пузырьков и предстательной железы.

Рост наружных гениталий (появление складчатости мошонки, увеличение ее объема, пигментация, увеличение размеров полового члена) начинается сразу за увеличением яичек или спустя 0,5–1,5 года. При этом половой член остается относительно широким по отношению к длине вплоть до наступления позднего пубертатного периода, когда в результате роста кавернозных тел уретра достигает размеров, свойственных взрослому человеку.

Повышение, в первую очередь, надпочечниковых андрогенов ведет к появлению лобкового оволосения, последовательность которого закономерно предопределена и, следовательно, служит надежным показателем динамики полового созревания (с учетом состояния наружных половых органов). Лобковое оволосение имеет вначале женский тип, а с 16–17 лет переходит к мужскому.

Степень выраженности других вторичных половых признаков, появляющихся в определенной последовательности (мутация голоса, увеличение хрящей гортани, acne vulgaris, рост волос на лице, в подмышечных впадинах) имеет большие индивидуальные колебания.

На фоне максимальной скорости полового созревания мальчиков (14–15 лет) отмечается пубертатное ускорение линейного роста, нарастание мышечной массы, изменение архитектоники скелета (преимущественное развитие пояса верхних конечностей).

В этот же период возможны проявления *физиологической юношеской гинекомастии* — видимого на глаз или пальпируемого увеличения грудной железы, которое развивается преимущественно в результате гиперплазии железистых ходов и соединительной ткани. Увеличение желез чаще двухстороннее, болезненное, никогда не сопровождается выделениями из сосков. В возникновении подобного состояния прямые гормональные корреляции не вызывают сомнения (временное повышение эстрогенов, пролактина, преходящий дисбаланс эстрогенов и андрогенов).

О завершении пубертата свидетельствуют регулярные поллюции (14–17 лет). Последовательность и средние сроки появления вторичных половых признаков у мальчиков представлены в табл. 31.

Таблица 31

Последовательность появления вторичных половых признаков у мальчиков (М. А. Жуковский, 1982)

Вторичные половые признаки	Возраст (лет)
Начало роста полового члена и яичек	10–11
Начало активности предстательной железы	10–12
Рост гортани	11–12
Оволосение лобка по женскому типу, дальнейший рост яичек и полового члена	12–13
Уплотнение околососкового кружка, юношеская гинекомастия	13–14
Начало изменения голоса	13–15
Оволосение подмышечных впадин, пушок на верхней губе	14–15
Пигментация мошонки, первая поллюция	14–15
Созревание сперматозоидов	14–17
Начало роста волос на лице, теле, мужской тип оволосения на лобке	16–17
Появление сперматозоидов	16–17
Появление acne vulgaris	16–17
Прекращение роста скелета	17–21

ПОЛОВОЕ РАЗВИТИЕ ДЕВОЧЕК

Пубертатный период у девочек начинается с появления вторичных половых признаков и заканчивается овуляцией. Происходящие соматические изменения определяются влиянием как эстрогенов, выделяемых яичниками в ответ на действие фолликулостимулирующего гормона (ФСГ), так и андрогенов, вырабатываемых надпочечниками (в меньшей степени).

Под влиянием эстрогенов жировая клетчатка располагается по женскому типу, увеличиваются молочные железы, матка. Завершающаяся дифференцировка эндометрия и миометрия подготавливает организм к менструальной функции и деторождению. Андрогены надпочечников обусловливают появление и прогрессирование лобкового и подмышечного оволосения, acne vulgaris. Совместное действие этих гормонов находит выражение в пубертатном ускорении роста костей скелета, закрытии эпифизарных зон роста.

Пубертатный период у девочек охватывает возрастной интервал от 9 до 17 лет. Индивидуальная вариабельность сроков и темпов полового созревания велика. Как варианты нормы, различают:

— по срокам начала пубертата
  раннее (9–11 лет),
  среднее (12–14 лет),
  позднее (15–17 лет);
— по темпам формирования вторичных половых признаков
  быстрое (за 2,5–3,5 года),
  среднее (за 4–4,5 года),
  медленное (за 5–7 лет).

Самым первым признаком начинающегося пубертата у девочек является увеличение молочных желез. Этот период совпадает с началом роста яичников, бурным развитием половых путей, ростом матки.

Таблица 32

Последовательность появления вторичных половых признакову девочек (М. А. Жуковский, 1982)

Вторичные половые признаки	Средние сроки (лет)
Рост костей таза, округление ягодиц; гиперемия, пигментация ареолы, рост сосков	9–10
Начало роста молочных желез	10–11
Начальное оволосение лобка	10–11
Рост внутренних и наружных гениталий	11–12
Пигментация сосков, дальнейшее увеличение молочных желез	12–13
Начало подмышечного оволосения	13–14
Первая менструация (menarche)	12–14
В большинстве случаев, не установившийся менструальный цикл	13–14
Самая ранняя нормальная беременность	14–15
Появление acne vulgaris	15–16
Установившийся менструальный цикл	15–17
Мутация голоса	15–16
Прекращение роста скелета	16–17

Рост молочных желез несколько опережает появление лобкового оволосения. На этапе начинающегося подмышечного оволосения, как правило, появляются первые менструации (менархе). Правильные овуляторные циклы формируются между первым и вторым годом после менархе.

Пубертатный скачок роста, как один из соматических признаков пубертата, начинается у девочек вскоре после появления лобкового оволосения и достигает максимума в год, предшествующий началу менструаций.

Последовательность и сроки появления вторичных половых признаков у девочек указаны в табл. 32

Нарушение последовательности появления вторичных половых признаков у девочек, особенно изначальное появление менструально-подобных выделений, требует пристального внимания со стороны педиатров и эндокринологов для исключения возможных патологических состояний.

МЕТОДИКА ИССЛЕДОВАНИЯ ПОЛОВОГО РАЗВИТИЯ

Особенности анамнеза при оценке состояния полового развития предусматривают:

— Сбор сведений о характере периода полового созревания у родителей ребенка, других детей в семье или близких родственников (опережение или запаздывание по срокам).
— Сведения о течении предшествующих (наличие мертворожденных, выкидышей) и настоящей беременностей с акцентом внимания на всех возможных неблагоприятных факторах и заболеваниях матери. Крайне важны сведения о приеме беременной лекарственных средств, особенно гормональных.
— Сведения о росте и развитии настоящего ребенка, наличие в прошлом острых и хронических заболеваний, отражавшихся на общем развитии ребенка.

При осмотре выявляют отклонения физического развития, особенности телосложения. При наличии вторичных половых признаков, последние документально отражают в виде ***половой формулы*** — соответствующих символов и степени их выраженности. Половые признаки и степени их развития у мальчиков представлены в табл. 33, у девочек — в табл. 34.

Осмотр наружных половых органов обязательно должен проводиться в присутствии либо матери, либо медицинской сестры, у девочек — в положении лежа на спине с приведенными к животу бедрами. У мальчиков, кроме выраженности вторичных половых признаков, предусмотренных половой формулой, оценивают степень развития наружных половых органов. Для объективной оценки состояния яичек и контроля их увеличения в процессе созревания используют стандартный набор орхидометров типа Прадера (рис. 142).

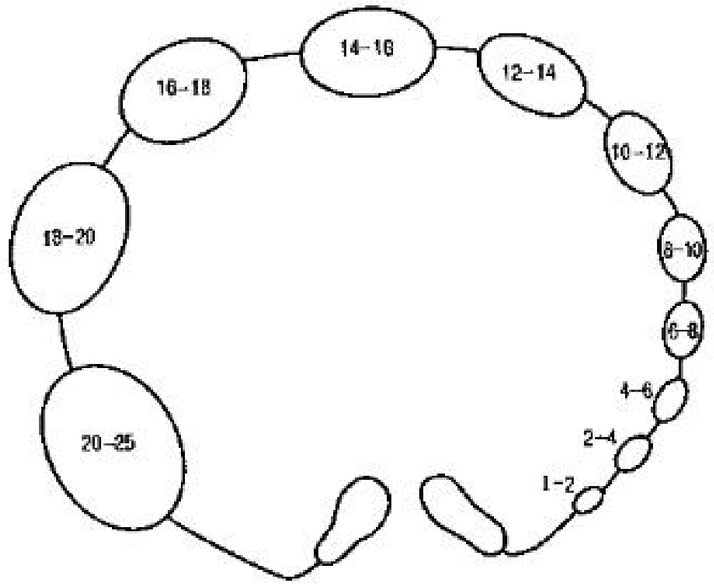

Рис. 142. Орхидометр Прадера.

При осмотре наружных гениталий можно выявить либо наличие аномалий строения, либо неопределенное (интерсексуальное) состояние. В последнем случае ребенок должен пройти обязательное эндокринологическое обследование с уточнением кариотипа и (или) определением Х- и Y-хроматина; визуализацию гонад и внутренних половых органов (УЗИ — у мальчиков; УЗИ, пневмопельвиография — у девочек), определение концентрации гонадотропных и половых гормонов в крови. В ряде случаев показаны лапароскопия, биопсия гонад.

Таблица 33

Выраженность развития вторичных половых признаков у мальчиков (А. В. Мазурин, И. М. Воронцов, 1985)

Признаки	Степени развития	Оценка в баллах
Оволосение подмышечных впадин		
Отсутствие волос	Ax–0	0,0
Единичные волосы	Ax–1	1,0
Редкие волосы на центральном участке впадины	Ax–2	2,0
Густые прямые волосы по всей впадине	Ax–3	3,0
Густые вьющиеся волосы по всей впадине	Ax–4	4,0
Оволосение лобка		
Отсутствие оволосения	P–0	0,0
Единичные волосы	P–1	1,1
Редкие волосы у основания полового члена	P–2	2,2
Густые прямые волосы неравномерно по всей поверхности лобка без четких границ	P–3	3,3
Густые вьющиеся волосы по всей поверхности лобка в виде треугольника	P–4	4,4
Густые вьющиеся волосы, распространяющиеся на внутреннюю поверхность бедер, к пупку	P–5	5,5
Рост щитовидного хряща гортани		
Отсутствие признаков роста	L–0	0,0
Начинающееся выпячивание щитовидного хряща	L–1	0,6
Отчетливое выпячивание (кадык)	L–2	1,2
Изменение тембра голоса		
Детский голос	V–0	0,0
Мутация (ломка) голоса	V–1	0,7
Мужской тембр голоса	V–2	1,4
Оволосение лица		
Отсутствие оволосения	F–0	0,0
Начинающееся оволосение над верхней губой	F–1	1,6
Жесткие волосы над верхней губой, появление волос на подбородке	F–2	3,2
Распространенное оволосение над верхней губой, на подбородке, начало роста бакенбардов	F–3	4,8
Слияние зон роста волос над губой и в области подбородка, выраженный рост бакенбардов	F–4	6,4
Слияние всех зон оволосения лица	F–5	8,0

Таблица 34

Выраженность развития вторичных половых признаков у девочек (А. В. Мазурин, И. М. Воронцов, 1985)

Признаки	Степени развития	Оценка в баллах
Развитие молочной железы		
Железы не выдаются над поверхностью грудной клетки	Ma-0	0,0
Железы несколько выдаются (околососковый кружок вместе с соском образует единый конус)	Ma-1	1,2
Железы значительно выдаются вместе с соском и околососковым кружком, имеют форму конуса	Ma-2	2,4
Тело железы принимает округлую форму, соски приподнимаются над околососковым кружком	Ma-3	3,6
Оволосение лобка		
Отсутствие волос	P-0	0,0
Единичные волосы вдоль половых губ	P-1	0,3
Редкие, длинные волосы на центральном участке лобка	P-2	0,6
Длинные, вьющиеся, густые волосы на всем треугольнике лобка	P-3	0,9
Развитие волос в подмышечной впадине		
Отсутствие волос	Ax-0	0,0
Единичные волосы	Ax-1	0,4
Волосы редкие на центральном участке впадины	Ax-2	0,8
Длинные, густые, вьющиеся волосы по всей впадине	Ax-3	1,2
Становление менструальной функции		
Отсутствие менструаций	Me-0	0,0
1–2 менструации к моменту осмотра (menarche)	Me-1	2,1
Нерегулярные менструации	Me-2	4,2
Регулярные менструации	Ma-3	6,3

Следует отметить, что степень развития вторичных половых признаков зарубежные и отечественные авторы сокращенно обозначают по-разному. В большей части отечественной литературы принят отсчет развития вторичных половых признаков с нулевой стадии: Ma_0 — отсутствие увеличения молочной железы, P_0 — отсутствие лобкового оволосения и так далее.

В зарубежной литературе принята система условных обозначений стадий пубертата, рекомендованная *J. Tanner, W. Marschall* (1969), где отсчет начинается также с препубертатной стадии, но отсутствие выраженности признаков обозначается соответственно Ma_1, P_1 и т.д.

ОЦЕНКА ПОЛОВОГО РАЗВИТИЯ

Для оценки пубертатного развития подростков в нашей стране используют стандартные таблицы полового созревания, где данные половой формулы ребенка, учитывающие наличие и выраженность вторичных половых признаков, сравниваются со средне-возрастными показателями.

Примером тому могут служить таблицы стандартов полового развития, предложенные *М. В. Максимовой*, где для конкретного возраста подростка дана не только физиологическая вариабельность половых формул, но и суммарная балльная оценка выраженности вторичных половых признаков (табл. 35–36). Соответственно, при уменьшении суммарного балльного показателя говорят о замедлении (задержке), а в случаях его превышения — об ускорении полового развития.

Таблица 35

Стандарты полового развития девочек

Возраст	Половая формула		Баллы
	от	*до*	
10 лет	$Ma_0 P_0 Ax_0 Me_0$	$Ma_2 P_1 Ax_0 Me_0$	0–2,7
11 лет	$Ma_1 P_0 Ax_0 Me_0$	$Ma_2 P_1 Ax_0 Me_0$	1,2–2,7
12 лет	$Ma_1 P_1 Ax_0 Me_0$	$Ma_3 P_3 Ax_1 Me_1$	1,2–7,0
13 лет	$Ma_2 P_2 Ax_0 Ma_0$	$Ma_3 P_3 Ax_2 Me_3$	3,0–11,6
14 лет	$Ma_3 P_2 Ax_2 Me_0$	$Ma_3 P_3 Ax_3 Me_3$	5,0–12,0
15 лет	$Ma_3 P_3 Ax_2 Me_3$	$Ma_3 P_3 Ax_3 Me_3$	11,6 и выше

Таблица 36

Стандарты полового созревания мальчиков

Возраст	Половая формула		Баллы
	от	*до*	
12 лет	$V_0 P_0 L_0 Ax_0 F_0$	$V_1 P_1 L_0 Ax_0 F_0$	0–1,8
13 лет	$V_1 P_0 L_0 Ax_0 F_0$	$V_2 P_3 L_1 Ax_2 F_0$	0,7–6,3
14 лет	$V_1 P_2 L_0 Ax_0 F_0$	$V_2 P_3 L_2 Ax_2 F_1$	2,7–10,1
15 лет	$V_1 P_4 L_1 Ax_0 F_0$	$V_2 P_5 L_2 Ax_3 F_2$	4,6–14,3
16 лет	$V_2 P_4 L_1 Ax_2 F_1$	$V_2 P_5 L_2 Ax_4 F_3$	10,0–16,9
17 лет	$V_2 P_4 L_2 Ax_2 F_0$	$V_2 P_5 L_2 Ax_4 F_3$	10,6–16,9

Следует отметить, что оценка полового созревания мальчиков с использованием стандартизированных таблиц, без учета состояния гениталий, является ориентировочной и не совсем корректной, поскольку в этом случае не акцентируется внимание на основных андрогензависимых признаках, являющихся определяющими в становлении репродуктивной функции.

В настоящее время широкое повсеместное распространение получила система оценки стадии пубертата, рекомендованная *J. Tanner*. Учитывая определенные трудности в объективной оценке размеров яичек у мальчиков, автор предложил при определении стадии пубертата опираться на совокупность признаков, в наибольшей степени коррелирующих с изменением андрогенной активности и, соответственно, становлением репродуктивной зрелости (табл. 37, рис. 143).

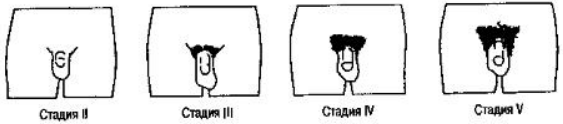

Рис. 143. Стадии полового развития мальчиков (J. Tanner, цит. по. D. Bernstein, S. P. Shelow, 1996).

Таблица 37

Стадии пубертата у мальчиков (J. Tanner, 1962)

Стадия	Развитие половых органов	Лобковое оволосение
I	Половой член и мошонка детские	Отсутствует
II	Увеличение и гиперемия мошонки. Роста полового члена нет	Единичные прямые волосы у корня полового члена
III	Рост полового члена в длину, дальнейшее увеличение яичек и мошонки	Оволосение распространяется за лонное сочленение, волосы темнеют, вьются
IV	Увеличение диаметра полового члена, дальнейшее увеличение яичек и мошонки, пигментация половых органов, поллюции	Оволосение как у взрослого, но на меньшей площади
V	Размеры и форма половых органов как у взрослого	Оволосение занимает всю надлобковую область, распространяется на живот и внутреннюю поверхность бедер

При оценке стадии пубертата у девочек оценивают совокупность выраженности как эстрогензависимых, так и андрогензависимых признаков полового развития (табл. 38, рис. 144–145).

Таким образом, при оценке пубертатных изменений, кроме констатации изосексуальности, указывают соответствие выраженности вторичных половых признаков (по «половой формуле») паспортному возрасту с уточнением стадии пубертата.

Таблица 38

Стадии полового развития девочек (J. Tanner, 1969; S. Frasier, 1980)

Стадия	Молочные железы	Лобковое оволосение	Menses
I	Молочные железы не развиты, сосок приподнимается	Отсутствует	нет
II	Железа и сосок приподняты над поверхностью в виде бугорка, увеличивается диаметр ареолы	Единичные прямые волосы в области больших половых губ и лобка	нет
III	Увеличение железы и ареолы без разделения их контуров	Вьющиеся волосы на лобке, как у взрослых, но на меньшей площади	menarche
IV	Выступление соска и ареолы с образованием вторичного бугорка	Оволосение по женскому типу	овуляция
V	Молочные железы соответствуют таковым взрослой женщины	Оволосение по женскому типу	регулярные овуляторные циклы

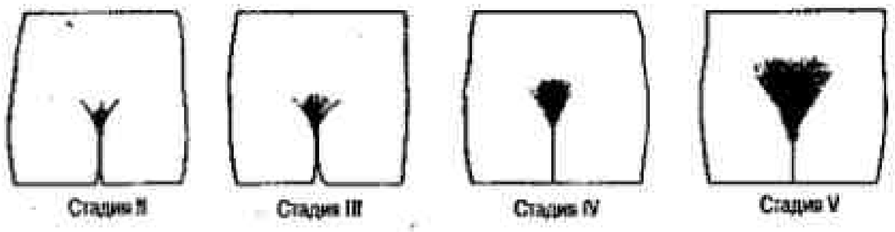

Рис. 144. Стадии полового развития девочек (J. Tanner, цит. по: D. Bernstein, S. P. Shelow, 1996)

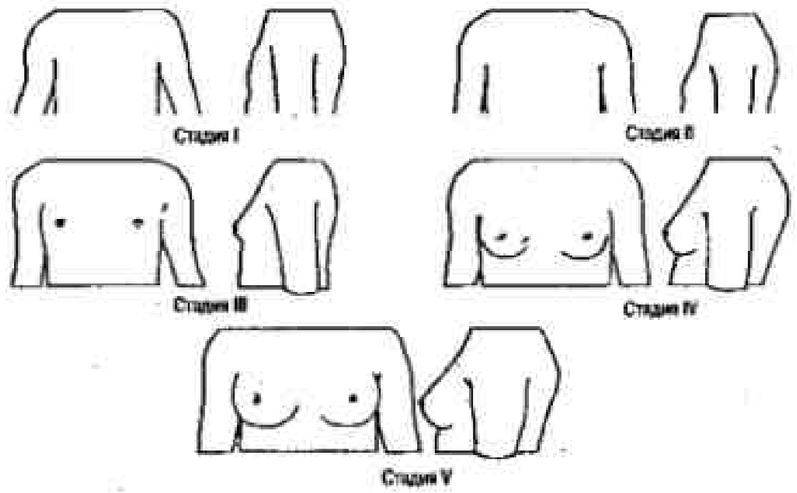

Рис. 145. Стадии полового развития девочек (J. Tanner, цит. по: D. Bernstein, S. P. Shelow, 1996).

ИССЛЕДОВАНИЕ ЩИТОВИДНОЙ ЖЕЛЕЗЫ

При осмотре передней поверхности шеи обращают внимание на возможное визуальное определение увеличенной щитовидной железы, приводящее иногда к резкому изменению конфигурации шеи.

Основным методом исследования щитовидной железы является пальпаторный метод.

При пальпации в положении спереди от больного одной рукой фиксируют голову ребенка, чуть наклонив и повернув ее вбок для расслабления мышц шеи. Ощупывание проводят чуть согнутыми

пальцами (двумя или тремя), отодвигая край грудиноключично-сосцевидной мышцы и, прижимая ткань щитовидной железы к трахее, постепенно доходя до заднелатеральной поверхности боковых долей щитовидной железы (рис. 146).

Рис. 146. Пальпация левой доли щитовидной железы в положении спереди от больного).

Левая доля пальпируется правой рукой, правая — левой. При проведении исследования ребенок должен стоять или сидеть. Не следует слишком прижимать ткань щитовидной железы, пальпация должна быть поверхностной. Во время ощупывания, для лучших пальпаторных ощущений ребенку предлагают производить глотательные движения, при которых щитовидная железа движется вместе с гортанью, и лучше перемещается между пальцами исследующего. Этот метод позволяет обнаружить даже небольшие изменения в размерах щитовидной железы, определить ее подвижность при глотании, наличие или отсутствие пульсации и болезненности.

Пальпацию щитовидной железы можно проводить и со спины ребенка. В этом случае два (три) пальпирующих пальца помещают на уровне переднего края грудиноключично-сосковой линии, заходя под нее (рис. 147) и прижимая ткань щитовидной железы к трахее. Оценку проводят в спокойном положении и при глотании.

Рис. 147. Пальпация щитовидной железы в положении сзади от больного.

Несмотря на то, что наиболее чувствительными при пальпации являются указательный, средний и безымянный пальцы, в практической деятельности широко распространен способ ощупывания щитовидной железы **большим пальцем** (рис. 148). При этом правая доля пальпируется большим пальцем правой руки, левая — большим пальцем левой руки. Сущность методики аналогична предыдущим — отодвигая грудиноключично-сосцевидную мышцу, прижимают ткань щитовидной железы к трахее для получения необходимых характеристик.

Перешеек щитовидной железы пальпируют спереди указательным (средним) пальцем одной руки при помощи скользящих движений параллельно средней линии шеи в направлении сверху вниз на уровне локализации щитовидной железы. Самостоятельного значения пальпация перешейка не имеет.

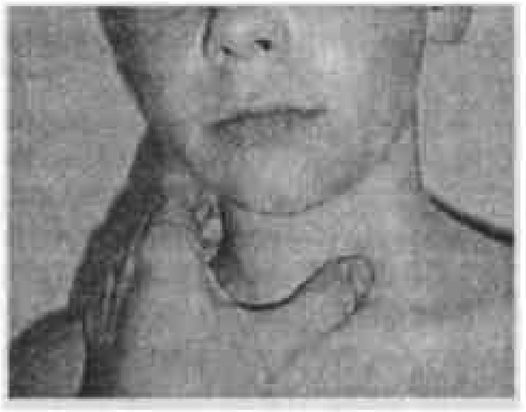

Рис. 148. Пальпация левой доли щитовидной железы большим пальцем.

При пальпации щитовидной железы необходимо отметить ее размеры, особенности поверхности, характер изменений (диффузный, узловой, диффузно-узловой), консистенцию различных ее отделов, смещаемость при глотании, пульсацию.

У большинства здоровых детей щитовидная железа не пальпируется. Исключением является пубертатный период, когда вследствие значимых гормональных перестроек, происходящих в организме, может отмечаться небольшое увеличение щитовидной железы при сохранении ее мягкоэластической консистенции.

Принятое ранее выделение пяти степеней увеличения щитовидной железы (*О. В. Николаев*, 1955) в настоящее время считается нецелесообразным. По рекомендации ВОЗ (1994) различают:

- Степень 0 — размеры щитовидной железы не превышают размер дистальной фаланги большого пальца обследуемого.
- Степень I — пальпируется щитовидная железа, при этом размеры ее долей больше дистальной фаланги большого пальца обследуемого. Визуального увеличения щитовидной железы нет.
- Степень II — при больших размерах, определяемых пальпаторно, щитовидная железа отчетливо визуализируется.

НЕКОТОРЫЕ КЛИНИЧЕСКИЕ СИНДРОМЫ В ПЕДИАТРИИ

В данном разделе рассмотрен ряд клинических синдромов, для постановки которых достаточно только физикального обследования. Причины, вызывающие тот или иной синдром, могут быть различными, требуют дополнительного инструментального или лабораторного обследования и нами рассматриваться не будут.

К таким синдромам можно отнести синдром «положительных эндотелиальных проб», свидетельствующий в пользу наличия у обследуемого геморрагического синдрома, синдром скрытой спазмофилии, свидетельствующий о повышенной нервно-мышечной возбудимости. Синдром увеличенных внутригрудных лимфатических узлов (как и отечный синдром) встречается при патологических состояниях с вовлечением дыхательной (сердечно-сосудистой, мочевыделительной) и других систем. Положительный менингеальный синдром формируется при раздражении мозговых оболочек. Синдромы остеомаляции и остеоидной гиперплазии говорят о значимых нарушениях электролитного (в первую очередь фосфорно-кальциевого) обмена. Синдром гипермобильности суставов структурно входит в понятие мезенхимальной недостаточности, когда в результате нарушений соединительно-тканных структур отмечаются различные изменения со стороны кожи, связочного аппарата, сердца.

ЭНДОТЕЛИАЛЬНЫЕ ПРОБЫ

К эндотелиальным пробам относятся пробы жгута (Кончаловского–Румпеля–Леде), щипка и молоточка.

Проба **Кончаловского–Румпель–Леде** (Rumpel–Lede) – наложение резинового жгута на среднюю треть плеча на 3–5 мин. При этом сила, с которой накладывается жгут, должна

прекратить венозный отток, не прекращая артериального притока, то есть пульс на лучевой артерии должен быть сохранен.

Вместо жгута можно использовать манжетку от аппарата измерения артериального давления. Давление в манжетке повышают под пальпаторным контролем пульса на лучевой артерии до его исчезновения, затем снижают до появления пульса (обычно на 10–15 мм рт. ст. ниже максимального).

Оценка ведется по числу и размеру геморрагий, появившихся на месте, дистальнее (а иногда и проксимальнее) наложенного жгута или манжетки. Патологическим считается появление более 3–5 петехий (более 1 петехии на 1 см^2).

Для выполнения пробы **щипка** (рис. 149) необходимо захватить указательными и большими пальцами обеих рук кожную складку над грудиной (расстояние между пальцами правой и левой рук должно быть около 2–3 мм). После этого смещают части складок (поперек длины) в противоположном направлении. Появление на месте щипка более 3–5 кровоизлияний (петехий) в течение 3–5 мин считается положительным симптомом.



Рис. 149. Проведение пробы щипка.

Проба **молоточка** – производят постукивание умеренной силы, не вызывая болевых ощущений у ребенка, неврологическим молоточком (указательным пальцем) в области грудины. Появление

на коже более 3–5 геморрагий в течение суток оценивают как положительный симптом.

СИНДРОМ СКРЫТОЙ СПАЗМОФИЛИИ

Для выявления повышенной нервно-мышечной возбудимости при отсутствии явной судорожной активности используются симптомы Хвостека, Труссо и Люста. Они должны всегда проверяться с обеих сторон.

Хвостека симптом. Быстрое сокращение мимических мышц при ударе неврологическим молоточком (или указательным пальцем исследователя) по скуловой дуге больного впереди наружного слухового прохода в области деления лицевого нерва на основные ветви. Обычно используют середину линии, проведенной от угла рта к козелку уха. В зависимости от генерализации ответной реакции возможны три варианта — подергивание всех мышц, иннервируемых лицевым нервом, судорожное сокращение мышц губ около угла рта и носа («рот рыбы»), сокращение только у угла рта.

Рис. 150. «Рука акушера» (карпальный спазм).

Труссо симптом. При сжатии нервно-сосудистого пучка на плече отмечается тоническая судорога кисти, при этом рука принимает форму «руки акушера» — приведение большого пальца

и мизинца к ладони и расположение их под остальными выпрямленными пальцами (рис. 150). Сжатие производят жгутом, который накладывают на 3–5 мин в области середины плеча до полного прекращения кровотока в руке (пульс на a. radialis должен отсутствовать). При необходимости можно воспользоваться кольцеобразным сжатием середины плеча пальцами исследователя. При этом необходимо следить, чтобы сжатие в области sulcus bicipitalis medialis осуществлялось не кончиками пальцев, чтобы не вызвать болевой реакции от прижатия n. brachialis.

Люста симптом. При поколачивании (неврологическим молоточком или указательным пальцем исследователя) по области головки малоберцовой кости (снаружи и внизу от коленного сустава) за счет раздражения малоберцового нерва возникает разгибание и отведение стопы кнаружи («нога балерины», или педальный спазм).

СИНДРОМ УВЕЛИЧЕНИЯ ВНУТРИГРУДНЫХ ЛИМФАТИЧЕСКИХ УЗЛОВ

Заподозрить увеличение внутригрудных лимфатических узлов и своевременно провести дополнительное обследование позволяют такие клинические симптомы, как «симптом чаши» Философова, Кораньи, д'Эспина, Аркавина и определение ширины корней легких по Сырневу.

«Симптом чаши» Философова. Наблюдается при увеличении паратрахеальных лимфоузлов, хотя может быть и при широком сосудистом пучке, и при увеличении вилочковой железы. В терапии он используется в определении ширины сосудистого пучка.

Проводится громкая перкуссия в первом и втором межреберьях с обеих сторон от подключичной ямки по направлению к грудине (рис. 151). Палец-плессиметр располагается параллельно грудине. При отрицательном результате притупление отмечается на грудине. В случае наличия притупления не доходя до грудины — симптом положительный (отмечается, на каком расстоянии в сантиметрах от грудины получено притупление перкуторного звука).

Рис. 151. Направление перкуссии при определении «симптома чаши» Философова.

Симптом **Кораньи—Де ла Кампа** (*F. Koranyi, O. de la Camp*). В положении ребенка спиной к исследователю и немного наклонившись вперед (рис. 152) проводится непосредственная перкуссия по остистым отросткам, начиная с VII–VIII грудных позвонков снизу вверх. В норме получается притупление перкуторного звука на II грудном позвонке у маленьких детей, на III–IV грудном позвонках у старших детей. Наличие притупления ниже остистых отростков указанных позвонков может свидетельствовать об увеличении бифуркационных или трахеальных лимфоузлов.

Рис. 152. Определение симптома Кораньи—Де ла Кампа.

Симптом **д'Эспина** (*D'Espine*). Проводится аускультация над остистыми отростками, начиная с VII–VIII грудных позвонков (рис. 153), снизу вверх во время шепотной речи ребенка (слова «кис-кис»). У здоровых детей раннего возраста наблюдается резкое усиление проведения звука в области II грудного позвонка, а у старших детей — на уровне III–IV грудных позвонков. В случае увеличения бифуркационных лимфатических узлов проведение голоса наблюдается ниже указанных позвонков.

Рис. 153. Определение симптома д'Эспина.

Показатели симптомов д'Эспина и Кораньи, как правило, совпадают. Но, в случае особенностей слуха у исследователя (различие в выслушивании низких и высоких тональностей), уровень, определяемый с помощью этих симптомов, может различаться в пределах одного позвонка.

Симптом **Аркавина.** Проводится перкуссия по передним подмышечным линиям снизу вверх, начиная с четвертого–пятого межреберий. В норме укорочения не наблюдается (симптом отрицательный). В случае увеличения лимфоузлов корня легкого отмечается укорочение перкуторного звука (симптом положительный). Следует помнить, что палец-плессиметр должен накладываться под край большой грудной мышцы для исключения ложноположительного симптома Аркавина. Для этого отодвигают большую грудную мышцу или безымянным пальцем (рис. 154), или непосредственно пальцем-плессиметром (рис. 155). Положительный симптом Аркавина наблюдается при увеличении бронхопульмональных лимфатических узлов.

Определение **ширины корней легких по Сыркину.** Примерно определив точку бифуркации трахеи, соединив линией spina scapularis до пересечения с позвоночником, определяют ход сосудисто-бронхиального пучка (справа отходит под более тупым углом,

слева — под более острым). Далее непосредственной перкуссией проводят выстукивание по линии, перпендикулярной искомой границе (рис. 156). Проводится тишайшая непосредственная перкуссия, так как необходимо уловить различие между «более легочным» тоном и «менее легочным» тоном. Ширина корней легких у маленьких детей составляет 1–2 см, у детей более старшего возраста 3–4 см. Расширение границ происходит в случае воспалительного процесса в легких или бронхах, но отмечается и в случае увеличения бронхопульмональных лимфатических узлов.

Рис. 154. Определение симптома Аркавина (большая грудная мышца отодвигается безымянным пальцем левой руки).

Рис. 155. Определение симптома Аркавина (большая грудная мышца отодвигается пальцем-плессиметром).

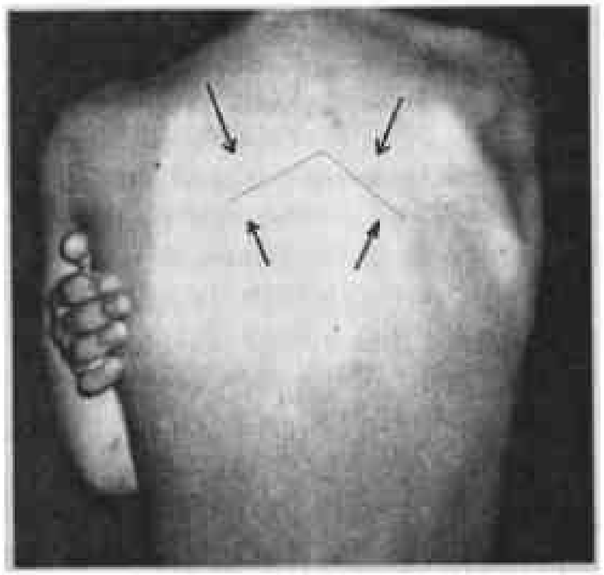

Рис. 156. Направление перкуссии при определении ширины корней легких.

ОТЕЧНЫЙ СИНДРОМ

В структуре отечного синдрома выделяют понятия скрытых и явных отеков.

Скрытые отеки при клиническом исследовании не определяются. Их наличие можно заподозрить по неадекватно низкому диурезу при суточном контроле выпитой и выделенной жидкости, или неестественно высоким темповым прибавкам массы тела за короткий промежуток времени. Подтверждается наличие скрытых отеков пробой на гидрофильность тканей — Мак-Клюра—Олдрича.

Явные отеки определяются при клиническом исследовании. Выделяют периферические и полостные отеки. **Периферические** отеки локализуются, как правило, в местах с рыхлой подкожной клетчаткой (лицо, мошонка у мальчиков, половые губы у девочек, а у маленьких детей — передняя брюшная стенка), или в отлогих местах (крестец при преимущественно горизонтальном положении, голени при преимущественно вертикальном положении). Периферические отеки, если они хорошо выражены или локализуются на лице, легко заметить при осмотре. Целенаправ-

ленное выявление отеков включает осмотр и пальпацию тыла стоп и кистей, передней поверхности голеней, области крестца, а также участков рыхлой ткани вокруг глаз, на мошонке или в области больших половых губ. Для выявления слабой выраженности отеков — пастозности мягких тканей — пользуются следующим приемом (рис. 157). Указательным (средним) пальцем производят надавливание в области передней поверхности большеберцовой кости. При отсутствии отеков ямка не образуется. Если образуется постепенно исчезающее углубление, то говорят об истинном отеке, если ямка исчезает моментально — о слизистом отеке.

Рис. 157. Определение пастозности в области голеней.

Полостные отеки могут затрагивать и перикард, и плевру, и брюшную полость. При небольшом количестве жидкости полостные отеки клинически могут не выявляться и в таких случаях прибегают к визуализирующим методам (ультразвуковое, рентгенологическое исследование). Выраженная степень отечного синдрома, проявляющаяся и генерализованными периферическими, и полостными отеками, называется *анасарка*.

Признаками выпота в *полость перикарда* являются признаки гиподиастолии (набухание вен в области шеи, пастозность лица, положительный симптом Плеша), уменьшение силы верхушечного толчка, шарообразное расширение границ сердца, несоответствие

левой границы сердца и верхушечного толчка, глухость тонов сердца и, возможно, шум трения перикарда.

Определение выпота в *полость плевры* подробно описано в разделе «исследование органов дыхания».

Выпот в *брюшную полость* можно заподозрить по увеличению размеров живота, выбуханию пупка. Дополнительно используются пальпаторные и перкуторные методы.

Пальпаторно применяется метод **ундуляции** (флюктуации). Для его выполнения левую руку кладут плашмя на боковую поверхность брюшной стенки справа, а сомкнутыми пальцами правой руки наносят короткий, отрывистый удар по брюшной стенке с противоположной стороны (рис. 158).

Рис. 158. Определение наличия жидкости в брюшной полости методом ундуляции.

Этот удар вызывает колебание жидкости (при ее наличии), которое передается на другую сторону и воспринимается левой рукой в виде так называемого симптома волны. Аналогичные ощущения возникают и у детей с выраженными жировыми отложениями, а также у детей с вялыми, дряблыми стенками живота и атоничным кишечником, когда в растянутых петлях кишечника скапливается жидкое содержимое, которое оттягивает кишечные петли книзу. В последнем случае говорят о «псевдоасците». Для его исключения необходимо попросить помощника или самого больного приложить кисть его руки ребром к стенке живота по срединной линии и силь-

но при этом надавить. При повторном проведении приема в случае «псевдоасцита» флюктуация исчезает.

Для определения свободной жидкости в брюшной полости **перкуторно** используется опосредованная перкуссия. Палец-плессиметр перемещается от средней линии брюшной стенки и параллельно ей в направлении боковых стенок в положении ребенка на спине (рис. 159). Необходимо следить за тем, чтобы при перкуссии в боковых отделах палец-плессиметр располагался в горизонтальной плоскости (прижимался к боковой поверхности брюшной стенки боковой, а не тыльной поверхностью), а перкуторные удары наносились в сагиттальной плоскости (ортоперкуссия). Перкуссию целесообразно проводить до средней аксиллярной линии.

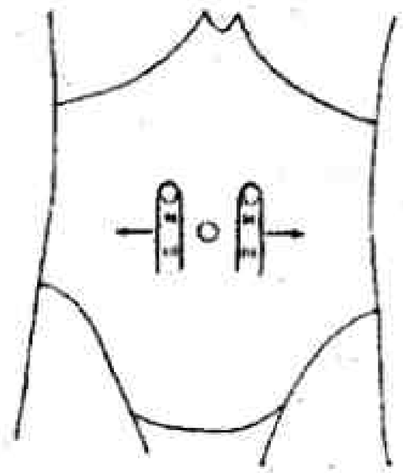

Рис. 159. Направление перкуссии при определении свободной жидкости в брюшной полости.

При получении симметричного тупого звука в боковых отделах ребенка просят повернуться на бок и проводят повторную перкуссию. При изменении положения свободная жидкость перемещается в сторону, на которой лежит больной и, соответственно, сверху тупость перкуторного звука исчезнет, а снизу граница тупости переместится ближе к средней линии. Чем больше свободной жидкости находится в брюшной полости, тем больше разница в границах тупости. Если различие в границах тупости наблюдается с двух сторон, то наличие свободной жидкости считается несомненным.

МЕНИНГЕАЛЬНЫЙ СИНДРОМ

Структурно синдром включает в себя гиперестезию кожных покровов, ригидность затылочных мышц, симптом Кернига, симптомы Брудзинского.

Гиперестезия кожных покровов выявляется при общем осмотре, пальпации кожных покровов.

Для определения **ригидности затылочных мышц** правая рука исследователя (рис. 160) фиксирует грудной отдел позвоночника ребенка, лежащего на ровной поверхности (без подушки!). Левой рукой, положив ее на затылок, приводят голову ребенка к груди. Симптом отрицательный, если подбородок касается грудины. Следует обратить внимание на правильное положение правой руки врача. Она не должна мешать подбородку ребенка.

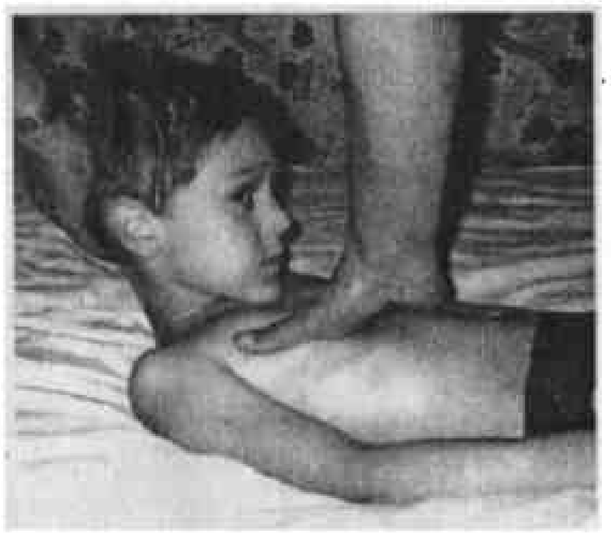

Рис. 160. Определение ригидности затылочных мышц.

Для определения **симптома Кернига** ногу ребенка поочередно сгибают в коленном и тазобедренном суставе под углом 90° (рис. 161). При положительном симптоме Кернига невозможно разогнуть ногу в коленном суставе, при сохраняющемся сгибании в тазобедренном суставе.

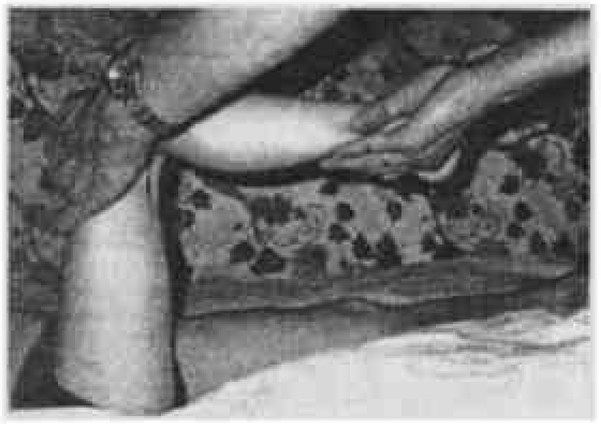

Рис. 161. Исходное положение при определении симптома Кернига.

Верхний симптом Брудзинского выявляется при определении ригидности затылочных мышц. В момент приведения головы ребенка к подбородку при положительном симптоме отмечается сгибание ног в коленном и тазобедренном суставе. Для определения среднего симптома Брудзинского (рис. 162) производят надавливание на область лобка. При положительном симптоме происходит сгибание ног в коленном и тазобедренном суставе. Необходимо следить, чтобы рука исследователя производила надавливание исключительно на область лобка.

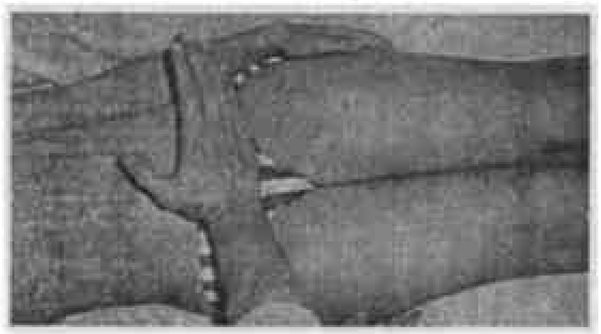

Рис. 162. Определение среднего симптома Брудзинского.

Для определения **нижнего симптома Брудзинского** нога ребенка поочередно сгибается в коленном и тазобедренном суставах (рис. 163). Скорость сгибания должна быть достаточно энергичной, но в то же время не травмирующей. В начале движения пятка как бы скользит по поверхности, на которой лежит ребенок. В процессе сгибания нога плотно прилежит к туловищу ребенка. Симптом положительный, если в процессе сгибания отмечается сгибание противоположной ноги в коленном и тазобедренном суставе.

Рис. 163. Определение нижнего симптома Брудзинского.

Клиническая значимость симптомов различна. Ригидность затылочных мышц может отмечаться и при поражении мышц шеи, симптом Кернига — при поражении костно-мышечной системы или суставов нижних конечностей. К тому же этот симптом может отмечаться и у здоровых детей, вследствие малоподвижности, отсутствии тренированности. У детей раннего возраста данный симптомокомплекс мало информативен, вследствие свойственного возрасту гипертонуса ряда мышц.

СИНДРОМ ОСТЕОМАЛЯЦИИ

Характеризуется размягчением краев родничка, положительным симптомом краниотабеса, ладьевидной деформацией грудной клетки, наличием Гаррисоновой борозды (втягивание грудной клет-

ки при дыхании в местах прикрепления диафрагмы). **Краниотабес** определяют надавливающей пальпацией указательным, средним пальцем в височно-теменной и теменно-затылочной области, особое внимание обращая на область чешуи затылочной кости (рис. 164).

Рис. 164. Определение краниотабеса.

При наличии краниотабеса отмечается размягчение (прогибание) костей. Аналогичное ощущение можно получить при надавливании пальцем на мячик для настольного тенниса.

СИНДРОМ ОСТЕОИДНОЙ ГИПЕРПЛАЗИИ

Клинически определяется по наличию «симптома нитей жемчуга», «браслетов», «четок».

Для выявления **«симптома нитей жемчуга»** проводят пальпацию боковых отделов первой фаланги пальцев рук (рис. 165). При наличии утолщения в области зоны роста говорят о положительном симптоме.

Рис. 165. Определение «симптома нитей жемчуга».

Для выявления **«симптома браслетов»** пальпируют зону роста костей предплечья (рис. 166). При наличии утолщения говорят о положительном симптоме.

Рис. 166. Определение «симптома браслетов».

В некоторых случаях «симптом браслетов» может быть выявлен уже при осмотре (рис. 167).

Рис. 167. Синдром остеоидной гиперплазии. «Симптом браслетов».

Для выявления **«симптома четок»** последовательно пальпируют ребра в направлении от передней аксиллярной линии к грудине. При наличии утолщения в области зоны роста ребер говорят о положительном симптоме.

Классический вариант остеоидной гиперплазии (рис. 168) характеризуется целым симптомокомплексом, когда наряду с симптомами четок, браслетов, нитей жемчуга отмечается задержка физического развития, деформация черепа и грудной клетки (включая развернутую апертуру), гипотонией мышц передней брюшной стенки, искривлением конечностей, плоскостопием. Возможно выявление «браслетов» и в области голеностопных суставов.

Рис. 168. Синдром остеоидной гиперплазии. Объяснение в тексте.

СИНДРОМ ГИПЕРМОБИЛЬНОСТИ СУСТАВОВ

В практической деятельности для выявления синдрома гипермобильности суставов чаще используют девятибалльную систему оценки, ориентированную на определение патологической подвижности следующих суставов:

1. Переразгибание (больше 90°) в пястно-фаланговом суставе. Определяется по разгибанию мизинца (рис. 169) на обеих руках.

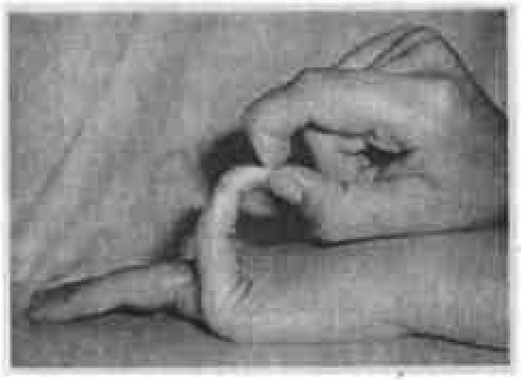

Рис. 169. Переразгибание мизинца на правой руке.

2. Сгибание в лучезапястном суставе больше 80° (рис. 170). На практике определяется по способности достать большим пальцем кисти предплечья при согнутом лучезапястном суставе. Определяется на обеих руках.

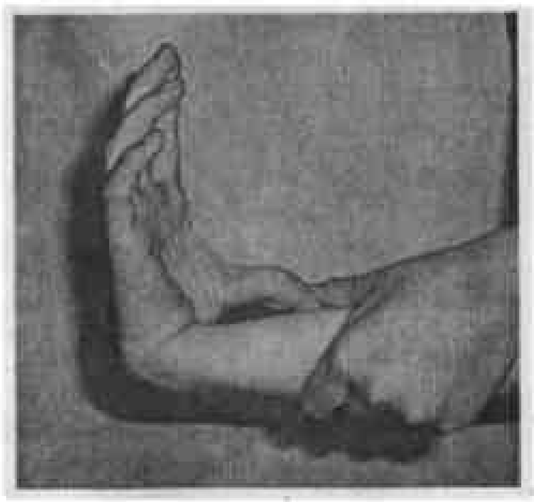

Рис. 170. Сгибание в лучезапястном суставе справа больше 90°.

3. Переразгибание в локтевом суставе больше 10° (рис. 171). Определяется на обеих руках.

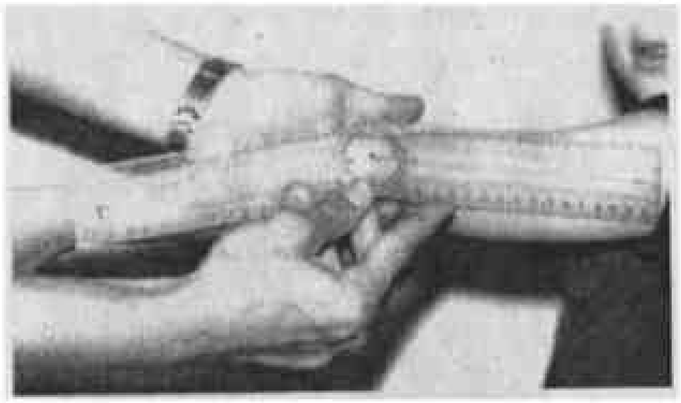

Рис. 171. Переразгибание в локтевом суставе больше 10°.

4. Переразгибание в коленном суставе больше 10° (рис. 172). Определяется на обеих ногах.

Рис. 172. Переразгибание в коленных суставах больше 10°.

5. Повышенная подвижность позвоночника. Определяется по способности достать до пола ладонями из положения стоя при выпрямленных ногах (рис. 173).

Рис. 173. Повышенная подвижность позвоночника.

Максимально возможное количество баллов — 9. При определении более 7 баллов синдром гипермобильности суставов считается достоверным, от 5 до 7 баллов — вероятным.

СПИСОК РЕКОМЕНДУЕМОЙ ЛИТЕРАТУРЫ

Гребенев А. Л., Шептулин А. А. Непосредственное исследование больного. Учебн. пособ. для студентов мед. вузов. — М.:МЕДпресс-информ, 2001. — 304 с.

Еренков В. А. Клиническое исследование ребенка. — Киев: «Здоров'я», 1984. — 336 с.

Ивашкин В. Т., Султанов В. К. Пропедевтика внутренних болезней: практикум. 2-е изд. 2003 г. — СПб.: Питер, 2000. — 384 с.

Мазурин А. В., Воронцов И. М. Пропедевтика детских болезней. — М.: Медицина, 1985, — 432 с.

Мазурин А. В., Воронцов И. М. Пропедевтика детских болезней.— СПб.: ООО Издательство «Фолиант», 2001. — 928 с.

Непосредственное исследование ребенка (учебно-методическое пособие). /Под ред. И. М. Воронцова. — Ленинград: ЛПМИ, 1983. —68 с.

Практические навыки педиатра /Под ред. И. Н. Усова. —Мн.: Выш. шк., 1990. —400 с.

Пропедевтика внутренних болезней: Учебник /Под ред. В. Х. Василенко, А. Л. Гребнева. — М., 1989.

Пропедевтика детских болезней /Под ред. А. А. Баранова. —М.: Медицина, 1998. —336 с.

Руководство по клиническому исследованию ребенка /Под ред. В. И. Макаровой. —Архангельск: Издательский центр СГМУ, 2002. — 277 с.

Сушко Е. П. Пропедевтика детских болезней: Учеб. пособие. — Мн.: Выш.шк., 1996. —448 с.

Черноруцкий М. В. Диагностика внутренних болезней. — Медгиз: Ленинградское отделение, 1953. — 658 с.

Шелагуров А. А. Пропедевтика внутренних болезней (учебник для медицинских институтов). —М.: Медицина, 1975. — 479 с.

Энциклопедия клинического обследования больного: Пер. с англ. — М.: ГЭОТАР МЕДИЦИНА, 1998. — 704 с.

Юрьев В. В., Симаходский А. С., Воронович Н. Н., Хомич М. М. Рост и развитие ребенка. — СПб.: Питер, 2001.