Федеральное государственное бюджетное образовательное учреждение высшего образования «Красноярский государственный медицинский университет имени профессора В.Ф. Войно-Ясенецкого»

Кафедра лучевой диагностики ИПО

МРТ молочной железы при сомнительных результатах маммографии

Breast MR Imaging for Equivocal Mammographic Findings: Help or Hindrance?[1]

Catherine S. Giess, MD
Sona A. Chikarmane, MD
Dorothy A. Sippo, MD
Robyn L. Birdwell, MD

Breast magnetic resonance (MR) imaging, because of its extremely high sensitivity in detecting invasive breast cancers, is sometimes used as a diagnostic tool to evaluate equivocal mammographic findings. However, breast MR imaging should never substitute

Выполнил: ординатор 1 года
Тынкевич А. В.

Введение

- МРТ – метод дифференциальной диагностики доброкачественных и злокачественных образований молочной железы
- Этот метод часто используется с целью дифференциальной диагностики инвазивного рака молочной железы, а иногда в качестве диагностического метода при оценки сомнительных результатах маммографии

Цель

- Определить МР – признаки заболеваний молочной железы при сомнительной маммографии

Плановая маммография, прямая проекция, МРТ, аксиальная плоскость, Т1 – ВИ

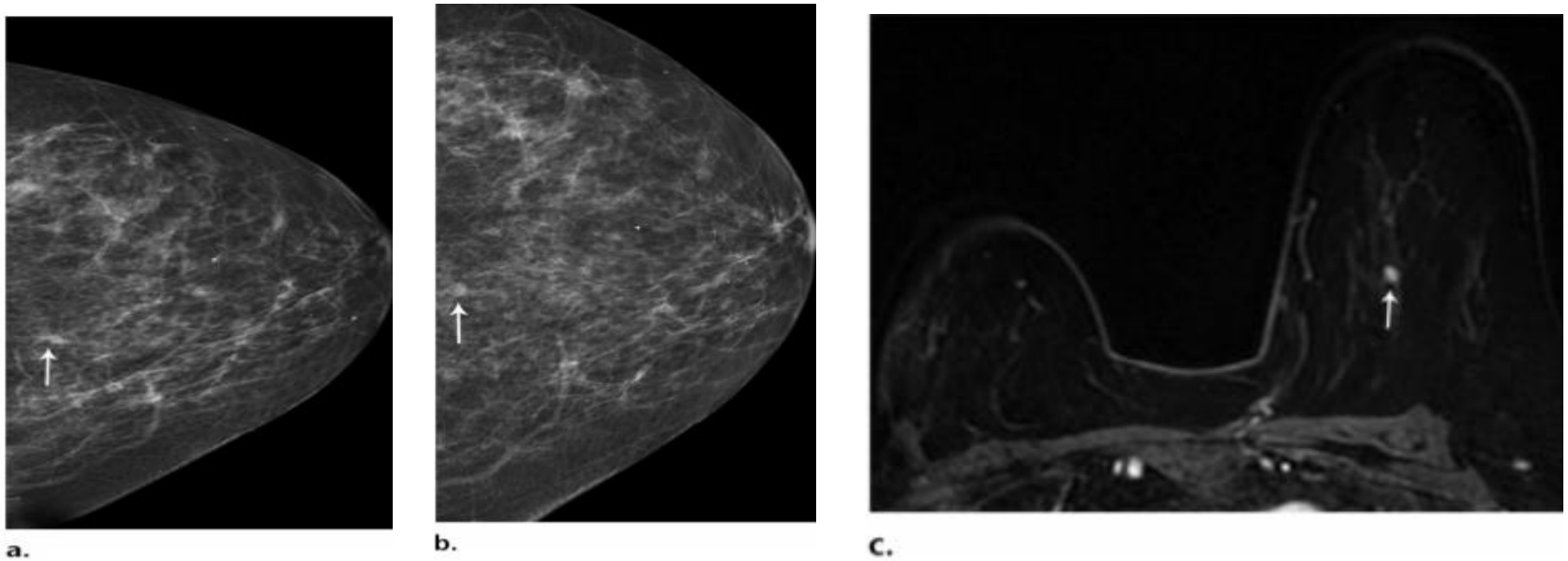

62-летняя женщина, в анамнезе секторальной резекции правой молочной железы

- (a, b) в нижне – медиальном сегменте левой молочной железы определяется нарушение архитектоники
- (c) небольшое уплотнение в левой молочной железе имеет более четкие очертания и интенсивность
- На основании биопсии под контролем МРТ был диагностирован инвазивный лобулярный рак 1 стадии

Плановая маммография в стандартных проекциях, МРТ, MIP

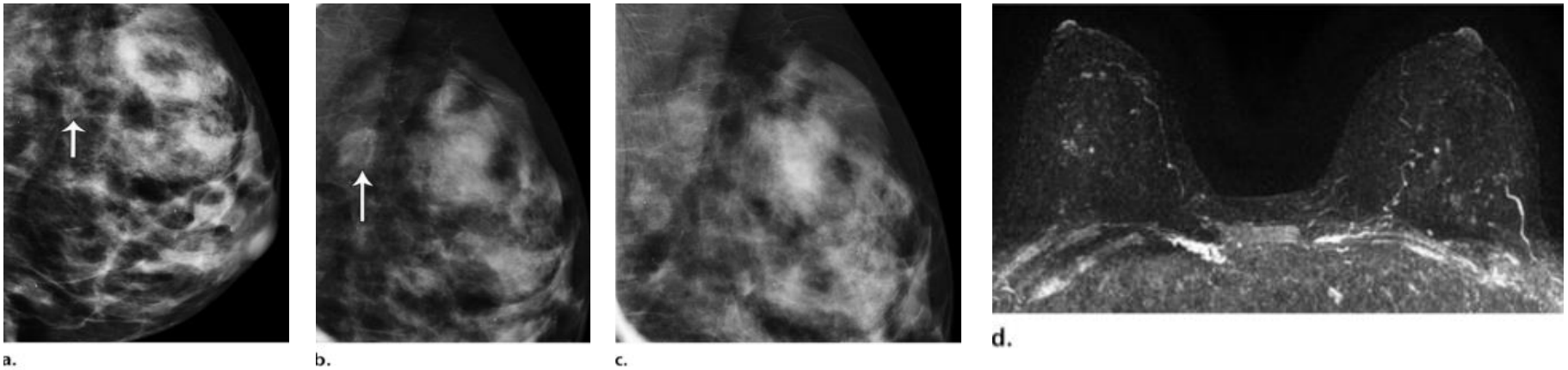

Пациентка 42 лет из группы риска

- (a) в левой молочной железе в косой проекции определяется нарушение архитектоники с подозрением на новообразование
- (b) данные изменения сохраняется в боковой проекции
- (c) данные изменения не определяется в прямой проекции
- (d) проекция максимальной интенсивности (MIP), результаты МРТ отрицательные, определяются макрокальцинаты

Маммография медиолатеральная косая проекция, DBT

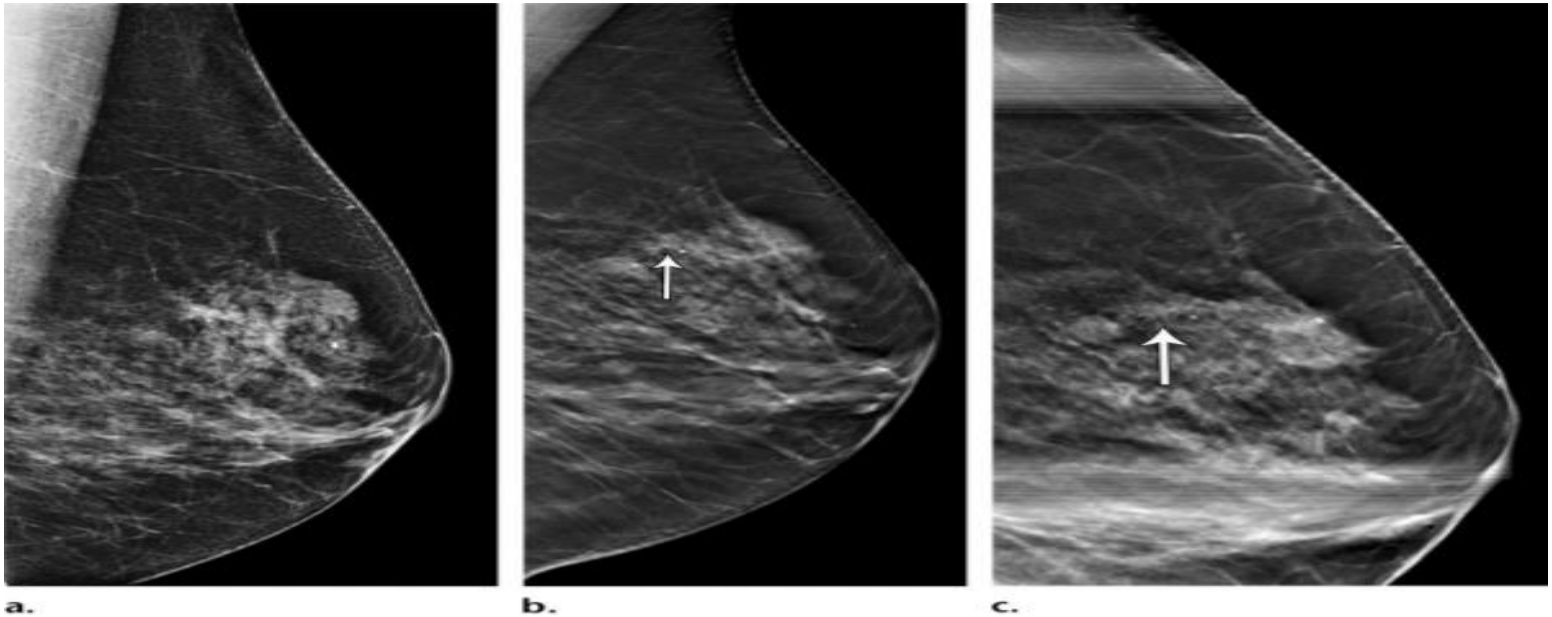

61-летняя женщина после цифрового томосинтеза молочной железы (DBT)

- (a) в косом проекции без патологии
- (b – c) нарушение архитектоники

Маммография (продолжение), МРТ, Т1 – ВИ (d), УЗИ (е)

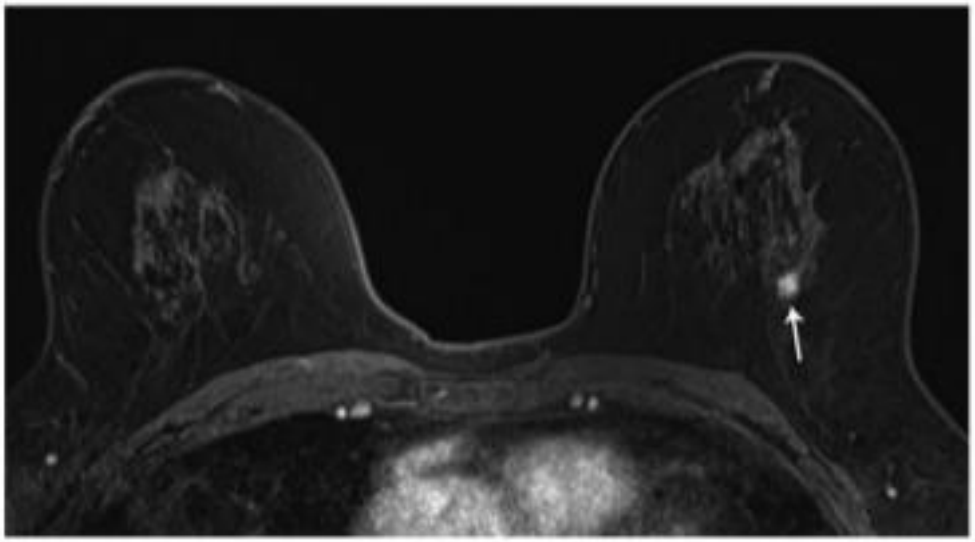

d.

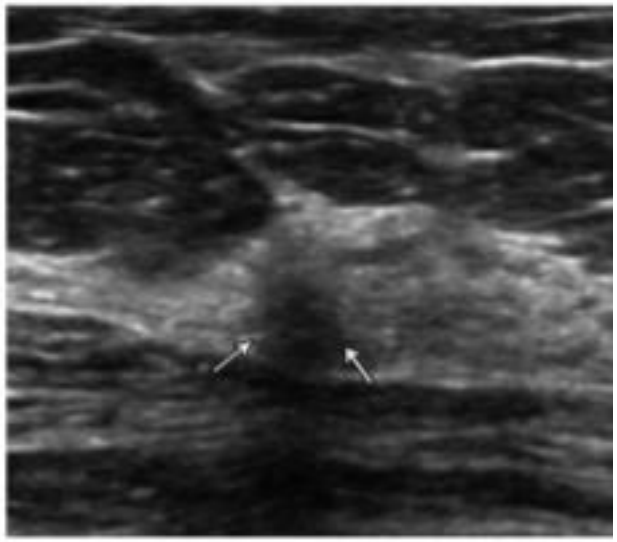

e.

- (d) режим подавления жира: небольшая интенсивная тень (стрелка), соответствующая с результатам маммографии
- (е) при проведении биопсии под контролем УЗИ выявлен инвазивный протоковый рак 1 стадии.

Маммография медиолатеральная косая проекция, МРТ, аксиальная плоскость

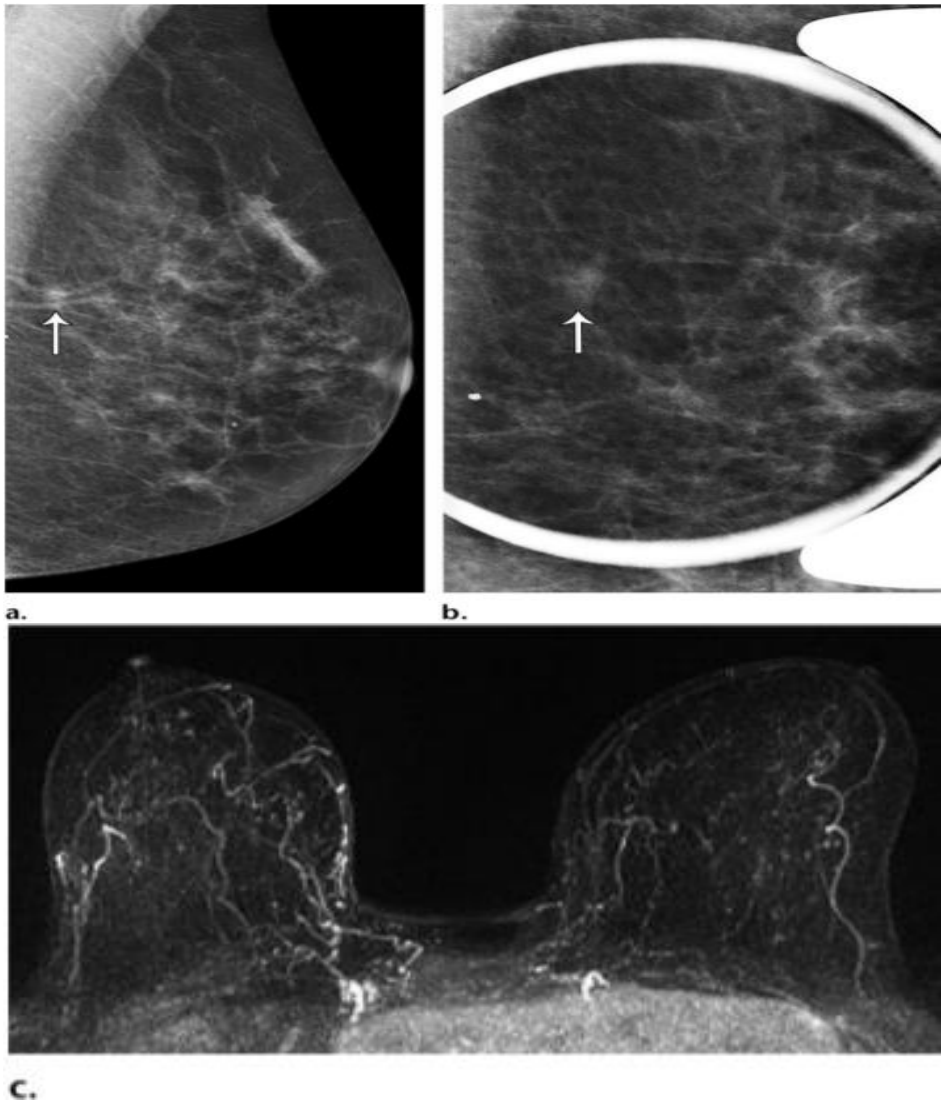

- (a, b) в верхнем внутреннем квадранте молочной железы определяется подозрительная тень
- (c) по результатам MIP данное образование не выявленно

Женщина 54 года, с отягощенным наследственным анамнезом

Маммография, медиолатеральная косая проекция

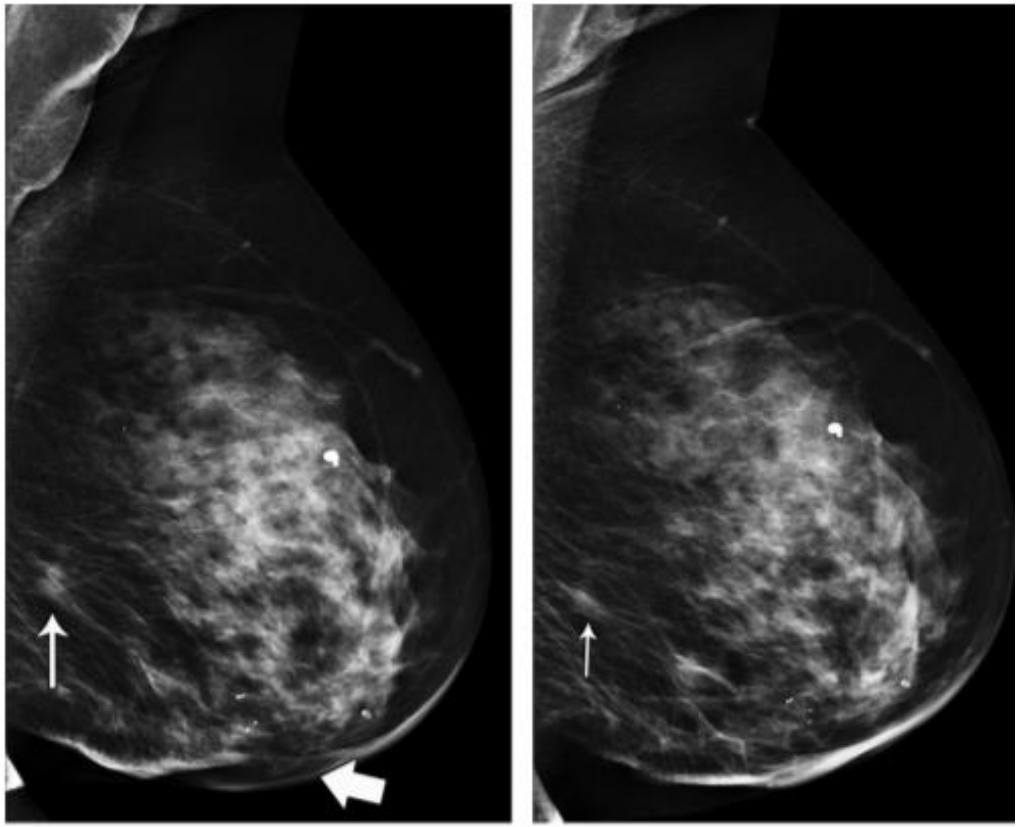

a. b.

- (a) подозрительная тень в нижне – наружном квадранте (тонкая стрелка), (толстая стрелка) рубец после секторальной резекции
- (b) при интерпретации маммограммы 2 – х летней давности данное образование имело меньшие размеры сравнению с (a) (стрелка на b)

Женщина 61 год, с предшествующей секторальной резекцией слева

Маммография, медиолатеральная проекция, МРТ, Т1 – ВИ, сагиттальная плоскость (продолжение)

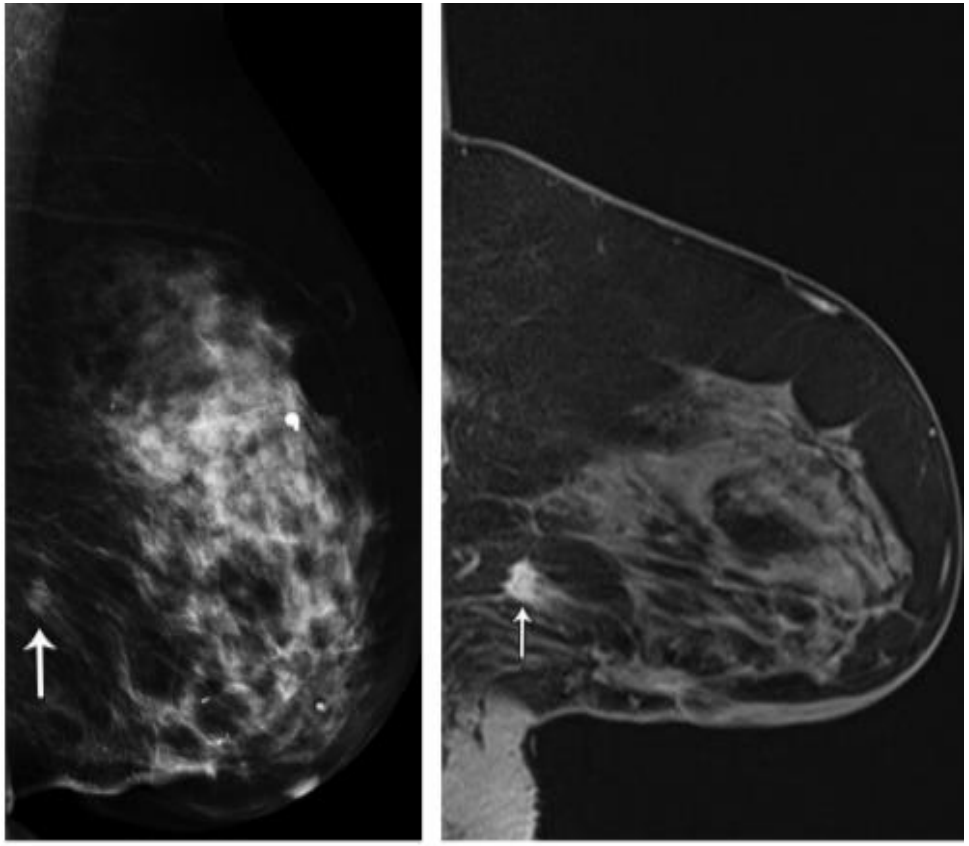

c. d.

- (c) на маммограмме локализуется в том же сегменте
- (d)при МРТ исследовании наличие образования подтверждается
- результаты биопсии: рецидивирующий инвазивный протоковый рак.

Маммография, медиолатеральная косая (b) и кранио – каудальной (a) проекции, МРТ, Т1 – ВИ, сагиттальная плоскость (c)

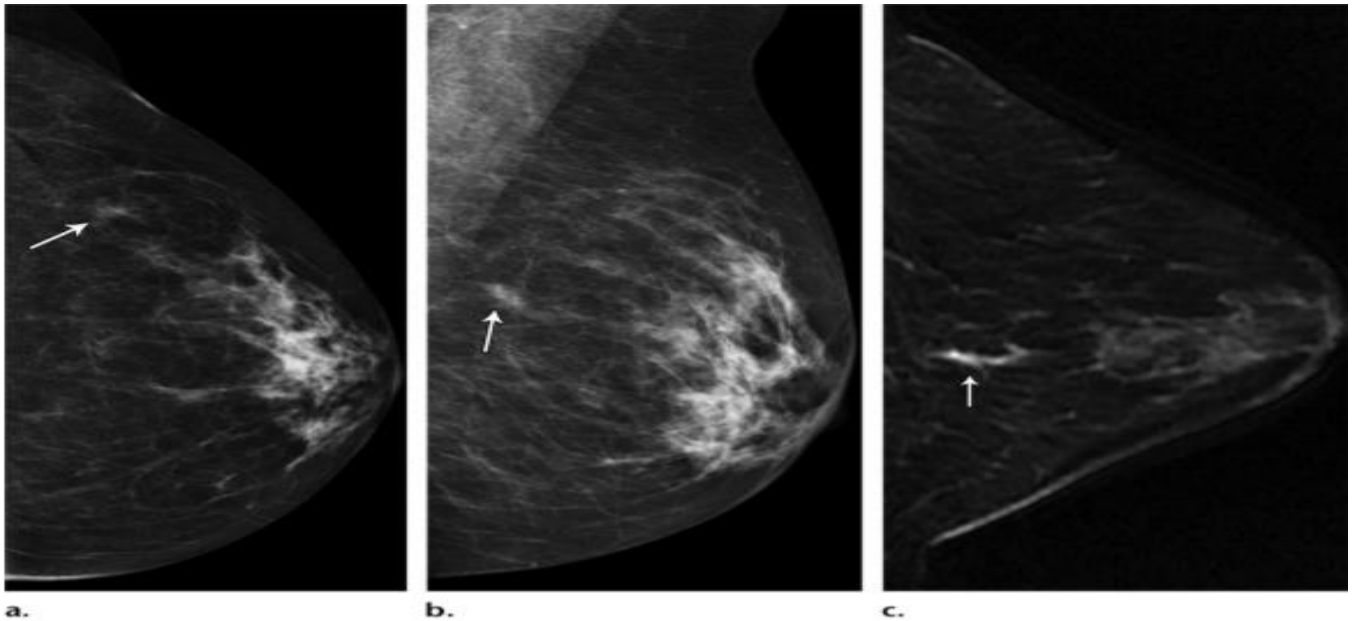

67-летней женщины.

- (a, b) участок уплотнения в верхнем наружном квадранте
- (c) режим подавления жира: небольшое усиление сигнала
- расположение данного образования усложняет проведение биопсии
- результаты биопсии: инвазивный протоковый рак 1 стадии

Прицельная маммограмма, медиолатеральная проекция (а) и МРТ, Т1 – ВИ сагиттальная (b) плоскость

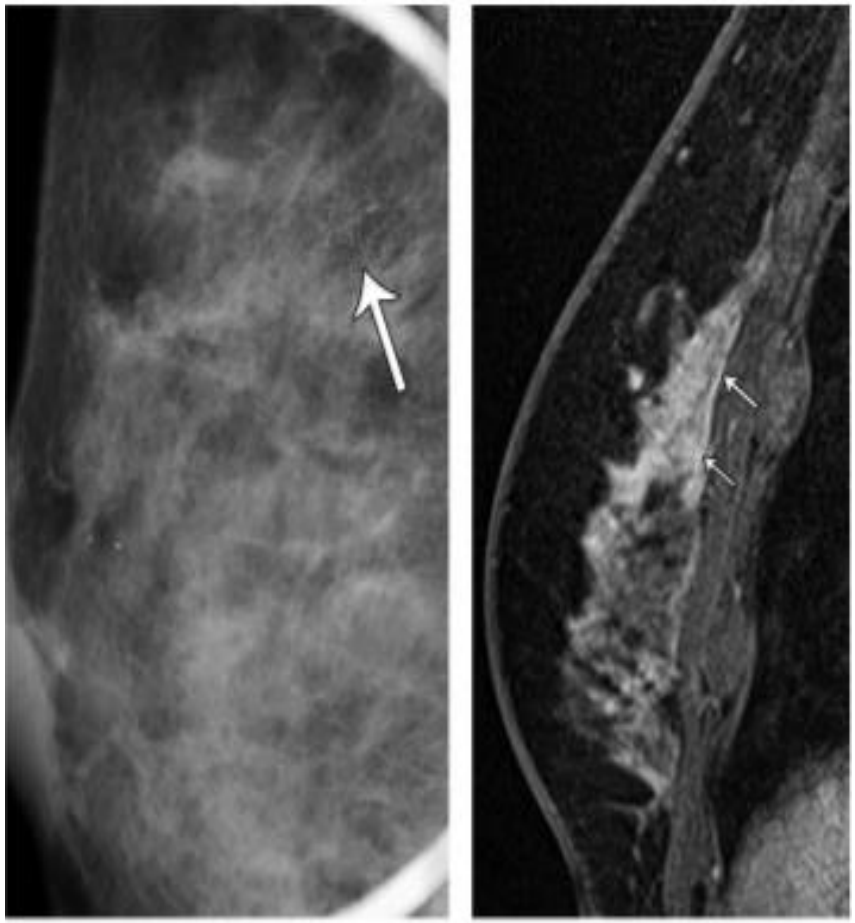

a. b.

- (a) единичные кальцинаты
- (b) МРТ подтверждает наличие единичных кальцинатов во всех сегментах молочной железы
- МРТ не уточнило результаты мамографии
- при биопсии наиболее подозрительного участка: инвазивный протоковый рак

Пациентка 51 год

Маммография, медиолатеральная косая (a) и кранио – каудальной (b) проекции, МРТ, Т1 – ВИ, сагиттальная плоскость (c)

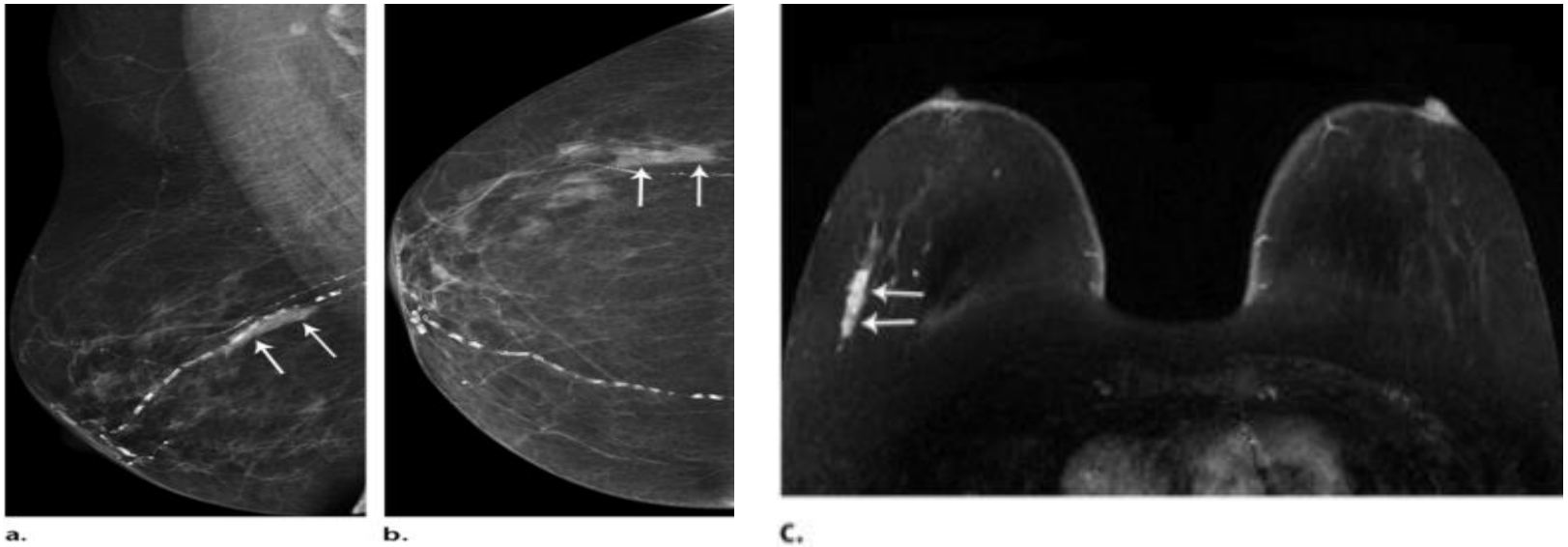

Пациентка 74 года

- (a, b) на фоне жировой инвалюции определяется тень подозрительная на новообразование в правой молочной железе
- (c) режим подавления жира: данные изменения подтверждаются
- Результаты биопсии: протоковая карцинома in situ

Маммография, медиолатеральная косая (a) и кранио – каудальной (b) проекции, МРТ, Т1 – ВИ, сагиттальная плоскость (c)

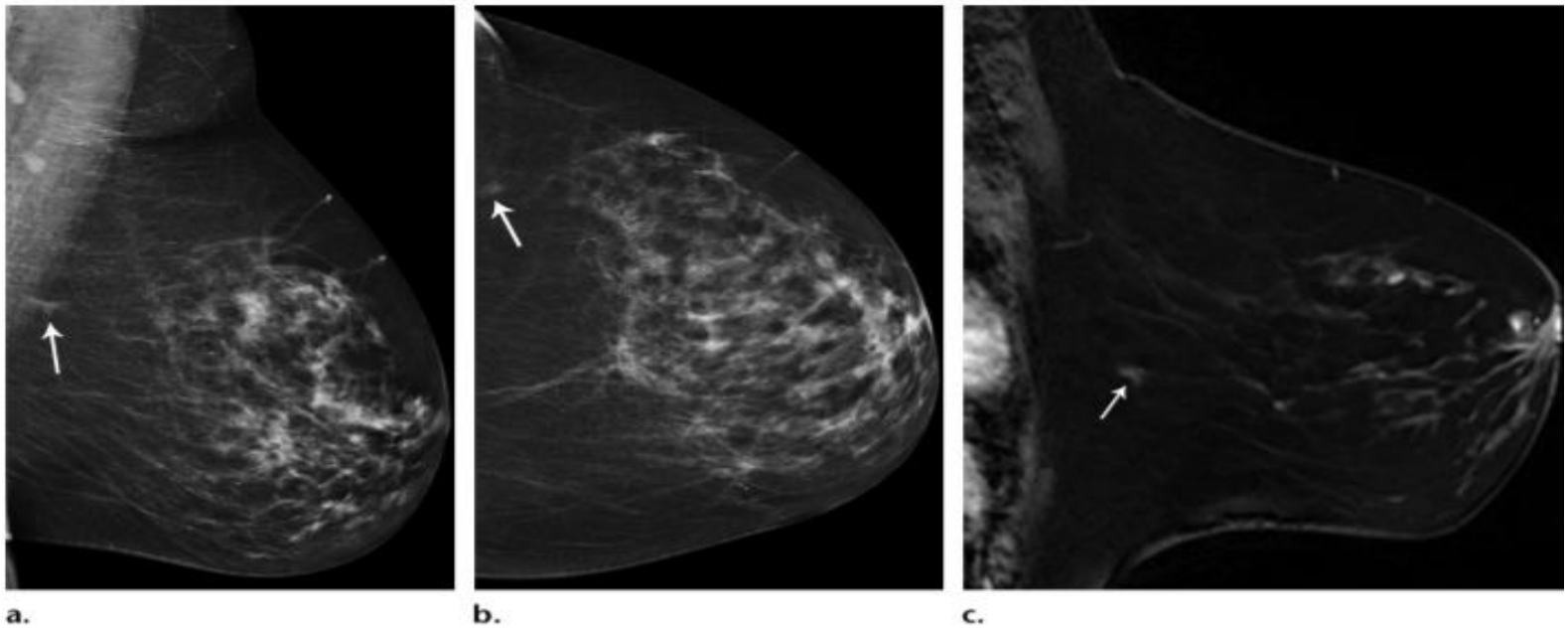

Пациентка 63 года

- (a, b) определяется ограниченный участок затемнения в верхне – внутреннем квадранте
- (c) режим подавления жира: локализация данного затемнения подтверждается
- После проведения биопсии через 4 года данного образования: инвазивный протоковый рак1 стадии.

Заключение

- МРТ является дифференциально диагностическим методом при сомнительных маммографических исследованиях, однако не всегда позволяет уточнить выявленные изменения, что требует проведения пункционной биопсии

Спасибо за внимание!